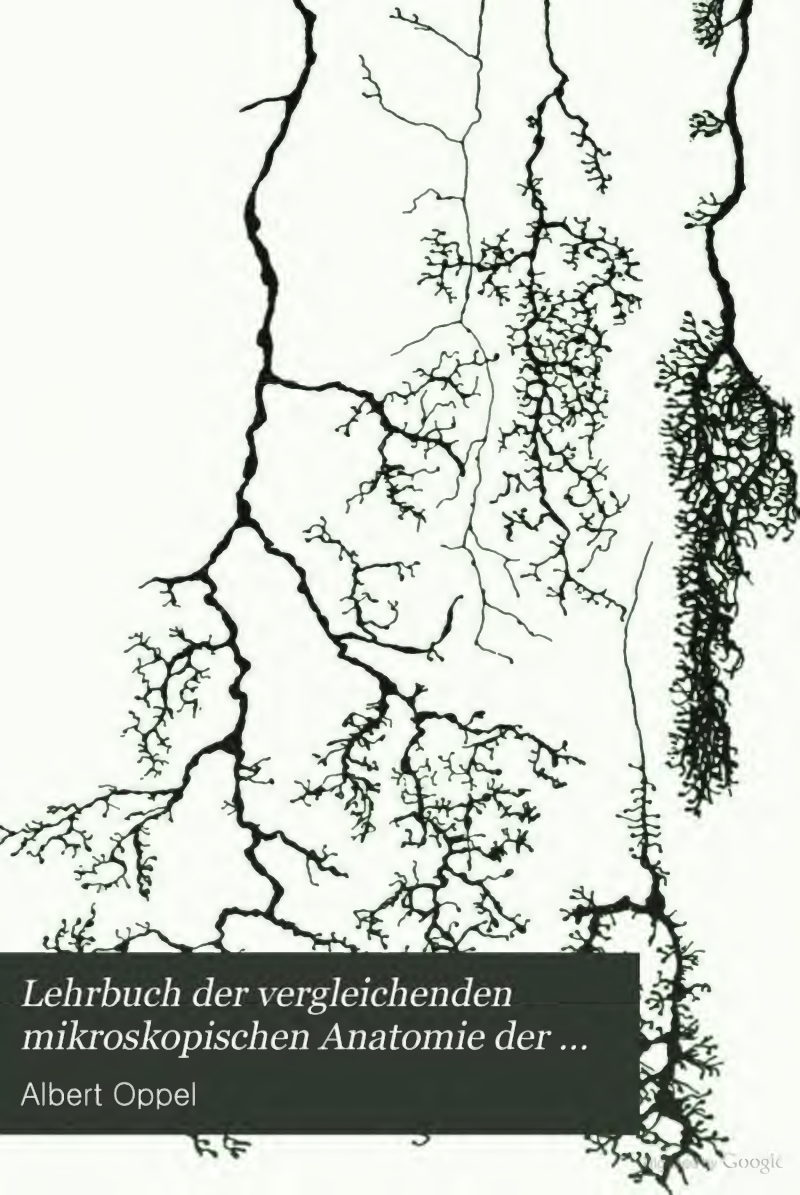

Lehrbuch der vergleichenden mikroskopischen Anatomie der ...

Albert Oppel

Google


ARTES
VERITAS
SCIENTIA
LIBRARY OF THE
UNIVERSITY OF MICHIGAN

SCIENCE LIBRARY
QL
807
.062

Digitized by Google

LEHRBUCH

DER

VERGLEICHENDEN

MIKROSKOPISCHEN ANATOMIE

DER

WIRBELTIERE.

VII.

Digitized by Google

LEHRBUCH

DER

VERGLEICHENDEN

MIKROSKOPISCHEN ANATOMIE

DER

WIRBELTIERE.

IN VERBINDUNG MIT

PROF. DR. AMANN-MÜNCHEN, PROF. BALLOWITZ-MÜNSTER I. W., PROF. DR. DISSELHORST-HALLE A. S., PROF. DR. V. EGGELING-JENA, DR. V. FRANZ-FRANKFURT A. M., PROF. DR. HOYER-KRAKAU, PROF. DR. R KRAUSE-BERLIN, PROF. DR. POLL-BERLIN, PROF. DR. REINKE-ROSTOCK, DR. P. RÖTHIG-CHARLOTTENBURG, PROF. DR. SCHAFFER-GRAZ, DR. STUDNIČKA-BRÜNN, PROF. DR. SZYMONOWICZ-LEMBERG, PROF. DR. TANDLER-WIEN, PROF. DR. ZIEHEN-WIESBADEN, PROF. DR. ZIMMERMANN-BERN.

HERAUSGEGEBEN VON

PROF. DR. ALBERT OPPEL

IN HALLE A. S.

SIEBENTER TEIL

SEHORGAN

VON

DR. phil. V. FRANZ

FRANKFURT A. M.

MIT 431 TEXT- ABBILDUNGEN

JENA

VERLAG VON GUSTAV FISCHER

1913

Digitized by Google

ALLE RECHTE VORBEHALTEN.

Digitized by Google

Inhalt

Seite

Vorwort IX

I. Amphioxus (Branchiostoma) 1

II. Die typischen Wirbeltieraugen 10

Vorbemerkungen 10

1. Innenblatt der Pars optica retinae 12

a) Die Schichten der Retina 12

Selachier 29

Ganoiden 33

Teleostier 36

Dipneusten 43

Amphibien 44

Reptilien 48

Vögel 53

Säugetiere 58

b) Die Regionen der Retina 68

Selachier 69

Ganoiden 70

Teleostier 70

Amphibien 77

Reptilien 77

Vögel 81

Säuger 84

c) Die Grenzen der Retina 92

Persistierende Netzhautspalte der Fische 92

Linea terminalis retinae 95

d) Histogenetisches 97

e) Rückblick. Allgemeineres 108

2. Glaskörper 115

a) Allgemeines über Glaskörper und Höhle des Augenbechers 115

b) Histologische Struktur des Glaskörpers 121

Die Elementarstruktur 121

Glaskörperhaut (Hyaloidea) 122

Glaskörperspalte 124

Glaskörpertrichter 127

Unterschiede der Elementarstruktur 129

Histogenetisches 132

3. Pecten 134

Säugetiere 135

Reptilien 135

Vögel 137

255369

Digitized by Google

Seite

4. Innere Augengefäße 145

a) Fertige Zustände 145

b) Intraokulare Vaskularisation auf Embryonalstadien 151

Anhang. Zellen im Glaskörper 153

5. Deckepithel (Pigmentepithel) 155

Selachier 158

Ganoiden 159

Teleostier 159

Dipneusten 161

Amphibien 161

Reptilien 161

Vögel 162

Säugetiere 162

Histogenetisches 163

6. Chorioidea 165

Selachier 166

Teleostier 169

Ganoiden 174

Dipneusten 174

Amphibien 174

Reptilien 175

Vögel 175

Säugetiere 175

7. Corpus ciliare 179

a) Form des Corpus ciliare 182

b) Pars ciliaris retinae 187

c) Bindegewebe und Gefäße des Ciliarkörpers 192

d) Linsenmuskel und Processus falciformis 195

e) Musculus ciliaris 202

f) Ligamentum pectinatum iridis 209

g) Sinus venosus schlemmii 213

8. Iris 215

a) Das Pigmentepithel der Iris 216

b) Dilatator 218

c) Sphinkter 224

d) Stroma iridis 230

e) Das Irisendothel 233

f) Traubenkörner und Operculum pupillare 234

g) Rückblick: Die Sonderbildungen der Pars ciliaris et iridiaca retinae 237

9. Linsenaufhängeband (Zonula zinnii) 239

Allgemeines 239

Säugetiere 241

Vögel 241

Reptilien 242

Amphibien 242

Fische 243

Rückblick 247

10. Linse 247

Vorbemerkungen 247

a) Form der Linse 248

b) Linsenepithel 249

Digitized by Google

Seite

c) Der Ringwulst der Sauropsiden 254
d) Linsenfasermasse 261
e) Das Cavum lenticuli 276
f) Linsenkapsel 277
g) Histogenetisches 281
h) Rückblick 287

11. Sklera 288
Selachier 289
Amphibien 290
Ganoiden 291
Teleostier 292
Dipnoer 293
Reptilien 294
Vögel 295
Säugetiere 296

12. Cornea 298
a) Das Hornhautepithel 298
b) Cornea propria 299
c) Membrana descemeti und Hornhautendothel 306
d) Sklero-Cornealrand 309

13. Sehnerv 310
Vorbemerkungen 310
a) Der Sehnervenstamm 312
b) Chiasma nervorum opticorum 325
c) Verhalten am Augapfel 331
d) Papilla nervi optici 337
e) Histogenese des Nervus opticus 340
f) Allgemeineres 342

III. Die rudimentären Wirbeltieraugen 346
a) Partialrudimentation an Wirbeltieraugen 347
b) Beginnende Totalrudimentation 348
c) Vorgeschrittene Totalrudimentation 351
Cyclostomen 352
Selachier 359
Teleostier 360
Anhang: Die sogenannten Teleskopaugen von Carassius auratus 366
Amphibien 368
Reptilien 377
Säugetiere 378
d) Rückblick 383

Literaturverzeichnis 386
Autorenregister 406
Sachregister 410

Digitized by Google

Vorwort.

Meine Hauptaufgabe bei der Abfassung des folgenden, jetzt fertig vorliegenden Bandes über das Sehorgan erblickte ich im schlichten Beschreiben des feineren Baues des Augapfels der Wirbeltiere auf Grund des einschlägigen, in der anatomischen, physiologischen, zoologischen und ärztlichen Literatur niedergelegten Materials. Doch ergaben sich bei Abfassung der Arbeit auch neue Gesichtspunkte für die Beurteilung der einzelnen Gewebsbestandteile des Augapfels, ganz besonders beim Glaskörper, demnächst bei der Retina, dem Sehnerven, in geringerem Grade auch bei anderen Teilen. Aber auch für die Beurteilung des ganzen Auges bei den einzelnen Wirbeltiertypen dürften sich neue Gesichtspunkte ergeben; vor allem kann keine Rede mehr davon sein, daß eine „aufsteigende" Ausbildung der Organisation von den Fischen bis zu den Säugern und schließlich zum Menschen erkennbar wäre. Sondern wenn man überhaupt bezüglich des ganzen Auges derartige Stufen gleichsam als Mittelwerte aus den einzelnen Teilen des Organs herauslesen will, so ergibt sich etwa, daß auf den Selachiern als Basis sich zwei Stufen, die Ganoiden und die Teleostier, und auf einer etwa zwischen Amphibien und Säugetiere zu legenden Basis sich als zwei Stufen die Reptilien und die Vögel erheben. Selbstredend beruht auch diese Angabe nur auf etwas subjektiven Schätzungen, sie ist aber zweifellos einwandsfreier als die bisher herrschende Anschauung; jedoch in der Absicht, das vorliegende Material so, wie es sich bietet, unvoreingenommen zu sammeln, hielt ich in den folgenden Kapiteln meist die übliche systematische Reihenfolge der Wirbeltierklassen inne.

Vorausgeschickt ist ein Abschnitt über die Sehorgane des Amphioxus (Branchiostoma), der ja selber im Grunde ein Wirbeltier ist, und dessen Sehorgane für Spekulationen über die Phylogenese des typischen Vertebratenauges eine gewisse Bedeutung erlangt haben. In weniger hohem Grade gilt dies für die Tunikaten, die daher mehr beiläufig erledigt werden konnten.

Im Hauptteil des Werkes wurden sodann die typischen Wirbeltieraugen behandelt. Die Anordnung des Stoffes ist hier eine topographische, und innerhalb der einzelnen Abteilungen eine systematische. Die Anordnung des Stoffes nach topographischen Gesichtspunkten dürfte späteren Untersuchern erwünscht sein. Sehr oft ist z. B. das Innenblatt der Pars optica retinae für sich untersucht worden, niemals aber das Innenblatt der Pars ciliaris retinae. Daher dürfte es — wenn auch nur aus äußeren Gründen — berechtigt sein, wenn wir jenem ein besonderes Kapitel widmen, dieses aber bei dem histologisch und histogenetisch viel weniger einheitlichen Kapitel „Corpus ciliare" behandeln.

Digitized by Google

Die Anordnung nach topographischen Gesichtspunkten hinderte nicht, bei wichtigen Bestandteilen in Rückblicken die histologischen und histogenetischen Momente in den Vordergrund treten zu lassen.

Reich an vergleichend-histologisch interessanten Tatsachen sind unsere Kenntnisse aller Teile des eigentlichen Augapfels und des Sehnerven. Die sogenannten „Hilfsteile" des Auges aber, die Lider, Drüsen und Muskeln, bieten in dieser Hinsicht viel weniger, fast gar nichts. Was Lider (inklusive Nickhaut und Conjunktiva) und Drüsen anbetrifft, so sind die von den Säugetieren abweichenden Verhältnisse bei den übrigen Wirbeltieren noch gar nicht Gegenstand des Interesses der Histologen gewesen, und da die betreffenden Verhältnisse bei den Säugern neuerdings eine sehr genaue, kaum mehr eine kleine Nachlese ermöglichende Darstellung durch H. Virchow gefunden haben, konnte von einer Bearbeitung dieser „Hilfsmittel" des Augapfels hier völlig abgesehen werden

Angehängt ist endlich ein Kapitel über die rudimentären Wirbeltieraugen. Durch möglichst vollständige Zusammenstellung der bisherigen Kenntnisse über diese Rudimente dürfte vielen gedient sein, so sehr ich mir auch bewußt bin, daß sich ein einheitliches Gesamtbild der rudimentären Augen infolge der sehr verschiedenartigen Organisation derselben sowie infolge der Schwierigkeiten der Untersuchung — alle einschlägigen, großenteils übrigens älteren Arbeiten haben viel Unvollkommenes an sich und stehen hinter dem an normalen Augen Geleisteten weit zurück — kaum gewinnen läßt. Wenigstens kann es sich nur auf die Hauptzüge beschränken.

C. Hess' „Vergleichende Physiologie des Gesichtssinnes" und die neuesten Arbeiten dieses und anderer Autoren (z. B. Wychgram, Ischreyt, Studnicka, Leplat, Chatin, v. Szily, Baldwin) konnten nur noch in Form kurzer nachträglicher Zufügungen von mir berücksichtigt werden.

Digitized by Google

I. Amphioxus (Branchiostoma).

Drei verschiedenartige Gebilde können bei Amphioxus als Sehorgane in Anspruch genommen werden, ohne daß eine unmittelbare Homologisierung mit den Augen der Cranioten möglich wäre.

Es sind dies

1. die von HESSE beschriebenen Becheraugen;
2. die von JOSEPH beschriebenen dorsalen Sehzellen;
3. der vordere Pigmentfleck.

Alle diese Organe, deren Orientierung zueinander die WIEDERSHEIM entnommene Fig. 1 zeigt, oder mindestens die unter 1. und 2. genannten, liegen im Zentralnervensystem selbst, wie dies auch viele der weiteren Abbildungen zeigen.

Auch im Epithel der Körperoberfläche von Amphioxus finden sich zwar Pigmentanhäufungen, und einige derselben, nahe am vorderen Körperende gelegen, glaubte HASSE als Sehorgane beschreiben zu sollen, zumal an eine derselben ein peripherer Nerv, den HASSE als Optikus bezeichnet, herantritt. Indessen sind die Gründe, um die oben genannten, im Zentralnervensystem selbst gelegenen Organe als Sehorgane oder, wenn man will, als Augen zu betrachten, viel zahlreicher und fester gefügt.

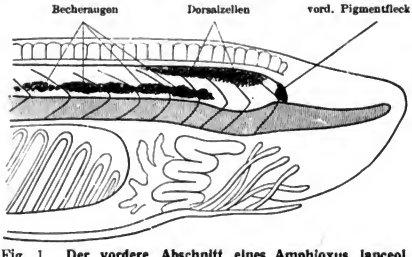

Fig. 1. **Der vordere Abschnitt eines Amphioxus lanceol** Mit Zugrundelegung einer Abbildung von JOSEPH. Nach WIEDERSHEIM.

1. Die **Becheraugen** haben in ihrer Lage und Verteilung zum ganzen Körper zwar am wenigsten mit den Augen der Cranioten gemein, dennoch ist es gerade an ihnen nach ihrem ganzen Bau am allergewissesten, daß sie der Lichtempfindung dienen. Sie liegen im Zentralnervensystem — durchaus nicht nur am Kopfende, sondern auch im Rückenmark — unmittelbar dem Ventrikel an, und zwar am ventralen Ende des Ventrikels. In der Längsrichtung des Tieres sind sie zu Gruppen geordnet, die der Segmentierung entsprechen: sie beginnen in der Höhe des 3. Muskelsegmentes. Die erste segmentale Gruppe besteht jederseits nur aus zwei Augen. Vom 4. Segment ab sind sie zahlreicher, in jeder Gruppe jederseits etwa 25. Nach der Mitte zu nimmt die Zahl mehr und mehr ab, in der hinteren Körperhälfte ist

Digitized by Google

sie geringer als in der vorderen. Gegen das Schwanzende hin entfällt auf je ein Segment oft nur ein Auge oder auch keins (Hesse). Joseph fügt hinzu, daß sie ihm in der hintersten Region wieder etwas zahlreicher

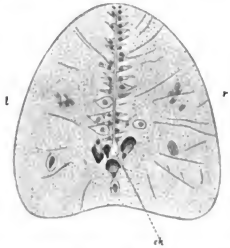

Fig. 2. **Querschnitt durch das Rückenmark von Amphioxus,** in der Gegend des 5. Segments. *l* links, *r* rechts, *ck* Zentralkanal. Nach Hesse.

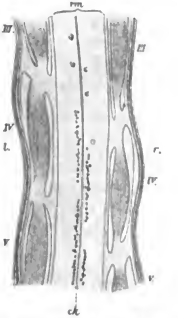

Fig. 3. **Horizontaler Längsschnitt durch das Vorderende eines erwachsenen Amphioxus,** das Rückenmark mit den Becheraugen im 2., 4. und 5. Segment zeigend. Nach Hesse. Kombinationsbild.

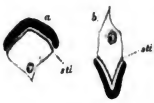

Fig. 4.

Fig 4. **Schnitte durch Augen von Amphioxus lanceolatus.** *a* ein ventral vom Zentralkanal gelegenes, *b* ein seitlich vom Zentralkanal gelegenes, *sti* Stiftchensaum. Nach Hesse.

zu werden scheinen. Parker bestätigt dies für Amphioxus lanceolatus und A. caribbaeus (Branchiostoma caribbaeum).

Nach Boeke (1902) haben junge pelagische Individuen zwei Hauptgruppen von Becherzellen, eine vordere und eine hintere.

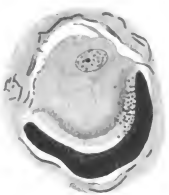

Fig. 5. **Ein Hessesches Sehorgan aus dem Rückenmark von Amphioxus.** Nach Joseph.

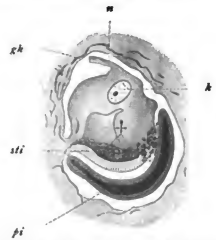

Fig 6 Dasselbe. Rekonstruktionsbild aus Wiedersheim. *gk* Gliakapsel, *k* Kern der Sehzelle, *n* Nervenfortsatz und granulierter Saum der Sehzelle, *sti* ihr Stiftchensaum, *pi* Pigmentzelle.

Bei jungen Tieren von etwa 1 cm Länge sind nach Hesse die Becheraugen eines Segmentes nochmals in zwei Gruppen geschieden, und die Zahl der Augen ist geringer als bei erwachsenen.

Digitized by Google

Die Verschiebung der Segmente der rechten gegen die der linken Körperseite findet auch in der Anordnung der Augen ihren Ausdruck (Fig. 3).

Die ventral vom Zentralkanal stehenden Augen sehen stets nach unten; die der linken Seite kehren ihre Becheröffnung nach oben, die der rechten nach unten (Fig. 2 u. 4). Ausnahmslos ist diese Art der Anordnung nicht. Es scheint nach Hesse ferner, daß an den seitlichen Augen die der linken Seite zugewendete Wandung des Pigmentbechers höher ist als die rechte, so daß anzunehmen wäre, daß diese Augen für eine Beleuchtung von der rechten Seite her eingerichtet sind. Physiologisch ließ sich in dieser Hinsicht bisher nichts ausmachen, und Parker konnte die dieser Annahme zugrunde liegende Beobachtung nicht bestätigen.

Jedes Becherauge besteht aus zwei Zellen, einer becherförmigen Pigmentzelle und einer diesen Pigmentbecher ausfüllenden Sehzelle.

Die Pigmentzelle läßt infolge der Menge des Pigments nur selten den an der konvexen Seite eine geringe Hervorwölbung erzeugenden Kern erkennen (Hesse). Nach Joseph (Fig. 5 und 6) ist das Pigment in deutlichen drei Schichten angeordnet, einer mittleren, sehr breiten und je einer äußeren und inneren, sehr schmalen.

Die Sehzelle ist von der Pigmentzelle wohl durch einen schmalen Raum getrennt und zeigt im übrigen außer dem stark granulierten (Joseph) Zellkern folgende Differenzierungen. Der dem Pigment zunächst gelegene Teil trägt einen von Hesse und Joseph

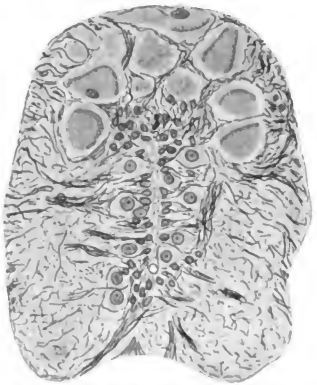

Fig. 7.

Fig. 8.

Fig. 7 u. 8. **Zwei Querschnitte durch die vordere Region des Markrohres von Amphioxus** in der Gegend der dorsalen Sehzellen. Nach Joseph.

Digitized by Google

beschriebenen feinen Stiftchensaum (Stäbchensaum), anscheinend einzelne Plasmastäbchen, die dem Zelleib aufsitzen (Fig. 5—6). Er erinnert hochgradig an die Stiftchensäume, welche HESSE an den Sehzellen zahlreicher wirbellosen Tiere fand. — Unmittelbar unter dem Stiftchensaum enthält der Zelleib eine dem Saum an Breite ungefähr gleichkommende Schicht allerfeinster Granula (JOSEPH), und das übrige Plasma läßt ein Netzwerk von Neurofibrillen erkennen (BOEKE, JOSEPH).

Gegenüber dem Pigmentbecher, mitunter auch mehr am Rande des letzteren, geht die Sehzelle in einen Nervenfortsatz oder Achsen-

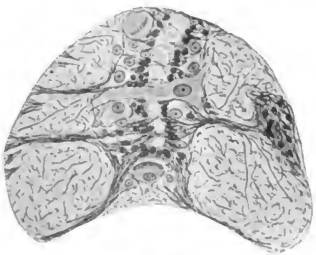

Fig. 9.

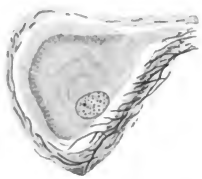

Fig. 10.

Fig. 9. **Querschnitt durch das Hinterende des Rückenmarkes von Amphioxus.** Links oben eine kleine dorsale Sehzelle, in der Mitte der Höhe eine kolossale Ganglienzelle, median unten eine Sehzelle ohne Pigment. Nach JOSEPH.

Fig. 10. **Eine dorsale Sehzelle aus der vorderen Region des Markrohres.** Nach JOSEPH.

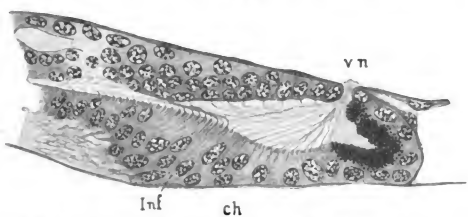

Fig. 11. **Medianschnitt durch das Gehirn einer Amphioxuslarve** mit sieben primären Kiemenspalten. *Vn* Neuroporus anterior, *Inf* Infundibulum, *ch* Chorda. Nach BOEKE.

zylinder über, der sich häufig eine Strecke weit zwischen den Fasern des Rückenmarkes verfolgen läßt.

Die überzeugende Gewißheit, daß es sich bei den beschriebenen Organen um Lichtperzeptoren handelt, entnehmen wir mit HESSE sowohl dem histologischen Baue, der ganz besonders an die Augen von Planaria torva erinnert, sowie aus der physiologischen Tatsache, daß die hintere Hälfte von Amphioxus weniger lichtempfindlich ist als die vordere, wie es der Verteilung der Becheraugen entspricht.

Digitized by Google

2. Die von jedem Untersucher gesehenen großen **Dorsalzellen** von Amphioxus wurden von Joseph als Sehzellen angesprochen, nachdem dieser Autor gefunden hatte, daß sie im feineren Baue vollkommen den Hesseschen Augen entsprechen, nur daß ihnen die Umhüllung mit einer Pigmentzelle fehlt. Sie sind einigermaßen auf diejenige Strecke des Zentralnervensystems beschränkt, welche der Becheraugen entbehren, und zwar liegen sie dorsal und sind in manchen Querschnitten ungemein zahlreich. Sie zeigen denselben stäbchenartigen Saum, dieselbe Granulaschicht

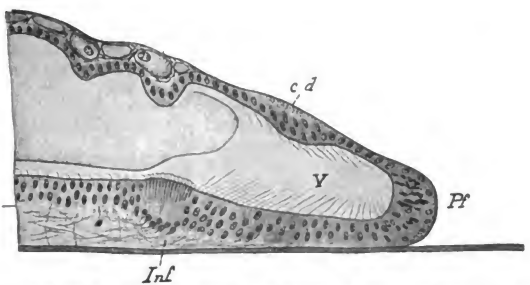

Fig. 12. **Medianschnitt durch das Gehirn eines Amphioxus** von 5 cm Länge. *Pf* Pigmentfleck, *cd* Commissura dorsalis, *V* Ventrikel, *Inf* Infundibularorgan. Nach Boeke.

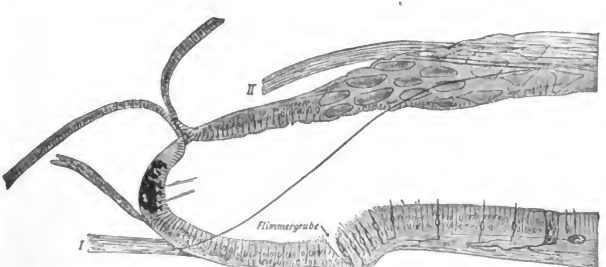

Fig. 13. **Medianer Sagittalschnitt durch den Rostralteil des Amphioxusnervensystems.** Kombiniertes Bild. Nach Edinger.

unter diesem, dieselben stark granulierten Kerne und dieselbe Plasmabeschaffenheit und Neurofibrillierung wie die Hesseschen Sehzellen. Auch der Nervenfortsatz war erweisbar. Außen sind sie von einer tangentialfaserigen Gliahülle umhüllt, was auch für die Hesseschen Becheraugen gilt. Der Stäbchensaum ist meist deutlich gegen die Raphe des Medullarrohres, also gegen die freie Seite des ursprünglichen Epithels gerichtet.

Digitized by Google

Physiologische Beobachtungen, welche über die Funktion dieser Zellen etwas besagen könnten, liegen nicht vor; doch ist „die Übereinstimmung in der Struktur dieser Zellen mit der der sogenannten Sehzellen (Hesses) eine so offenkundige und weitgehende, daß man beide miteinander verwechseln könnte". Und merkwürdigerweise kann man an Querschnitten durch das Hinterende des Rückenmarkes auch ventrale Zellen finden, die nichts weiter sind als „Sehzellen" ohne Pigmentschale (Fig. 10). Dann sehen die beiden Zellarten vollkommen identisch aus (Joesph).

3. Endlich ist der **vordere Pigmentfleck,** den Johannes Müller entdeckt hat, zu erwähnen. Bevor man die oben behandelten Zellen kannte, wurde er schlechtweg als das Sehorgan von Amphioxus beschrieben. Seine Lage ist aus 1 u. Fig. 11—13 ersichtlich. Von manchen früheren Autoren wurde er als paarig beschrieben, was nach Krause auf individuellen Verschiedenheiten, nach Hasse vielleicht auch darauf beruhen dürfte, daß in manchen Exemplaren ventralwärts noch eine kleine, selbständige Pigmentanhäufung zu bemerken ist. — Von vorn gesehen, erscheint der Pigmentfleck als annähernd kreisrunde Scheibe von variierender Größe. Schnitte zeigen, daß diese Stelle aus geschichtetem, zylindrischem, den Hirnventrikel begrenzendem Epithel besteht[1]). Die spindelförmigen Zellen enthalten in ihrem Protoplasma feine, braune Pigmentkörner, die der Achse des Zentralnervensystems entsprechend gelagerten in dickerer Schicht als die peripherischen. Die Körnchen sind in dem der Achse entsprechenden Bezirk um Teil zu größeren Klümpchen verschmolzen (Wilhelm Müller).

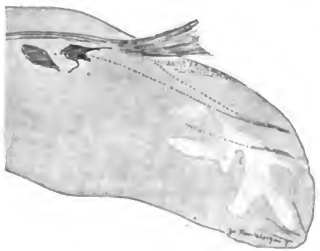

Fig. 14. **Sagittalschnitt durch den Rostraltell des Amphioxusrückenmarkes,** paramedian. Das Pigment des vorderen Pigmentfleckes ist weggelassen, damit die zu ihm ziehenden beiden Nerven deutlich hervortreten. Die punktierten Linien zeigen, wie weit sie sich auf den nächsten zwei Schnitten verfolgen lassen. Nach Edinger.

Dafür, daß das Organ der Lichtperzeption dient, hat man physiologisch keine Anhaltspunkte; es wird dies nur durch das Vorhandensein des Pigments wahrscheinlich. Operative Ausschaltung dieses Organs ändert die Lichtreaktionen des Tieres in keiner Weise (Nagel, Hesse, Parker). Daß es überhaupt ein Sinnesorgan ist, ist sehr wahrscheinlich geworden, indem Edinger hinziehende Nervenfasern fand. Sie verlaufen nicht im Ventrikel, wie es nach Fig. 14 erscheinen könnte, sondern zu beiden Seiten im Zentralnervensystem selbst, wo sie sich aus einer Fasermasse, die vorzugsweise den Edingerschen Nervus 1 (Nervus

1) Ich setze auch Kohls wohl recht umständliche Beschreibung (1890) hierher: „Dieser Fleck ist in bezug auf seine Größe ziemlichen Schwankungen unterworfen, weniger hinsichtlich seiner Lage . . ., in der Regel sitzt er direkt vor dem Rückenmark. Er schiebt sich zu seinem größten Teile zwischen die Pia mater und das Gehirn ein, tritt aber auch noch in die Gehirnsubstanz selbst hinein (vgl. auch bei Müller) und steht auf diese Weise in Verbindung mit dem Zentralnervensystem. Eine Kommunikation zwischen Pigmentfleck und Gehirn durch einen besonderen Nerven findet jedoch nicht statt."

Digitized by Google

terminalis) liefert, heraussondern. Ihren Verlauf, soweit er erkennbar war, deutet Fig. 14 an. „Irgendeine andere Stelle als der Pigmentfleck kann für die Endigung dieser beiden Ästchen nicht in Betracht kommen, denn der Neuroporus, welcher hier in der Nähe etwas dorsaler liegt, besitzt keine nennenswerten oder gar keine Nervenfasern, ebensowenig treten diese Ästchen aus dem Gehirn heraus."

Die Tatsache, daß der „Pigmentfleck" eigene Nerven hat, sowie die Angabe Kohls (S. 6 Fußnote), daß er sich in das Gehirn „einschiebt", lassen möglich erscheinen, daß dieses Organ nicht mehr unmittelbar der Gehirnwand angehören könnte, sondern von ihr bereits etwas abgegliedert wäre. Dies veranlaßte mich dazu, oben den Satz, daß alle als Sehorgane anzusprechenden Gebilde bei Amphioxus im Zentralnervensystem selbst lägen, einzuschränken.

Allgemeineres. In mehrfacher Hinsicht sind die Sehorgane von Amphioxus interessant und einzigartig.

Zunächst liegen sie — höchstens mit Ausnahme des zuletzt behandelten, mit um so größerer Gewißheit aber die zuerst genannten Hesse-schen Becheraugen — innerhalb des Zentralnervensystems. Es ist dies einer der sehr wenigen Fälle dafür, daß Zellen des Zentralnervensystems der Aufnahme äußerer Reize dienen können. In der Regel liefert, bei Wirbeltieren wenigstens, das Zentralnervensystem nur die reizleitenden Elemente, während die Sinneszellen vom Ektoderm der Körperoberfläche geliefert werden. Die wenigen Beispiele, in welchen Sinneszellen in der Wandung des Zentralnervensystems liegen, sind leicht herzuzählen. In einem Falle handelt es sich zunächst noch um Amphioxus; bei diesem Tiere fanden nämlich Edinger und Boeke zahlreiche, die Ventrikelwand auskleidende und mit ihren Spitzen frei in den Ventrikel hineinragende Stiftchenzellen, die zwar einerseits mit Ependymzellen Ähnlichkeit haben, andererseits aber auch insbesondere durch ihre rückwärtige Verlängerung in Nervenfasern eine kaum verkennbare Sinneszellennatur zur Schau tragen. — Ich habe ferner Anhaltspunkte dafür, daß auch bei vollausgebildeten Teleostiern die Wandung des Gehirn-, speziell des Thalamusventrikels, nicht lediglich gliöse Ependymzellen, sondern daneben auch Sinneszellen, die vielleicht der Lichtperzeption dienen, enthält (V. Franz, Biolog. Zentralbl. 1912), Zellen mit fein geknöpftem und wohl meist in ein Härchen auslaufendem inneren und mit dendritenartig verästeltem peripheren Ende. — Soll ich auch daran erinnern, daß nach Pensa auch die Ependymzellen vom Zentralkanal der Säugetiere von einem feinen Fibrillennetz umsponnen sind und somit die Frage nahegelegt wird, ob auch ihnen vielleicht eine gewisse Sinnesfunktion zufällt? Dieser gelegentlich durch einen glücklichen Zufall gewonnene Befund könnte wohl allgemeinere Bedeutung haben. — Das Zentralnervensystem bildet fernerhin Ausstülpungen, deren anfangs stets rein epitheliale, später öfter mehr oder weniger veränderte Wandungen Sinneszellen enthalten. Solche sind die verschiedenen Parietalorgane bei Fischen (sehr groß und wohl mit Sinneszellen ausgekleidet — Studnička — bei Petromyzon und Reptilien (das Parietalauge der Saurier ist, wie sich neuerdings gezeigt hat, heute noch funktionierend, ebenso ist die Epiphysis der Fische ein lichtperzipierendes Sinnesorgan), ferner der Saccus vasculosus am Hypothalamus der Fische (der mit seinen „Krönchen"-Sinneszellen vielleicht ein Druck- und Tiefesinnesorgan darstellt), — vgl. hierüber die Arbeiten von Nowikoff, v. Frisch und Dammerman und endlich das Organ, welches dieser Band zum Gegen-

Digitized by Google

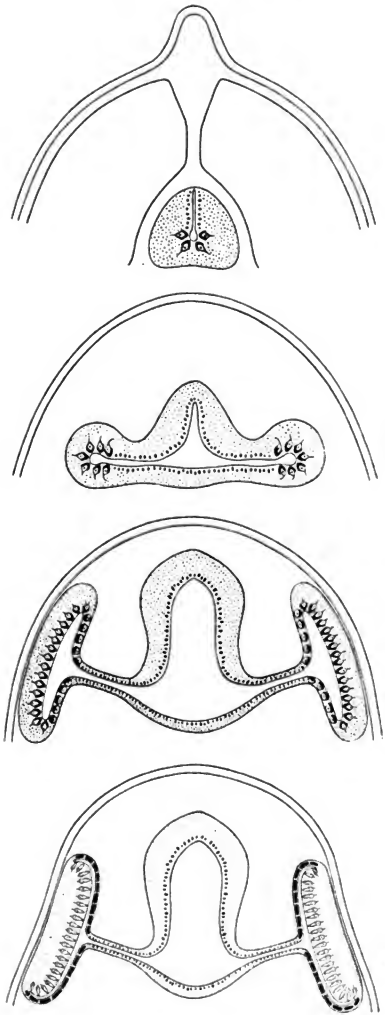

stand hat, das Auge. Wir sehen also, das Zentralnervensystem hat die Fähigkeit, aus sich heraus Sinneszellen zu bilden — die eine altererbte ist, da das Zentralnervensystem als ein Teil in die Tiefe gerückter Körperoberfläche dasteht — nie ganz verloren.

Immerhin ist es zweifellos berechtigt, wie in vielen anderen Eigenschaften, so auch in der Fähigkeit, Sinneszellen zu produzieren, einen relativ ursprünglichen Organisationscharakter des Amphioxus zu erblicken. Hiervon ausgehend, schuf Boveri die klare Hypothese der phylogenetischen Entstehung des paarigen Wirbeltierauges, die wir, statt durch viele Worte, durch die beistehenden vier Bilder darlegen wollen. Auf dem Stadium der Fig. 15*d* sind im nunmehrigen Innenblatt der Vertebratenretina die Pigmentzellen geschwunden zu denken, im Außenblatte die Sehzellen. Wie man (besonders

Fig. 15 *a—d*. **Phylogenetische Entstehung der paarigen Sehorgane der Wirbeltiere aus den Sehorganen von Amphioxus.** Nach Boveri.

Digitized by Google

aus Fig. 15*a*) ersieht, ist diese Hypothese speziell auf die Hesseschen Becheraugen als Ausgangspunkt gemünzt. Es ist übrigens ziemlich irrelevant, ob man diese oder sonstige Zellen des Amphioxus-Nervensystems als „Ausgangspunkt" der Entwicklung des paarigen Sehorgans betrachten will, da eine direkte Homologisierung doch in keinem Falle möglich sein dürfte.

Die Tatsache, daß die embryonale Amphibienretina noch im Innenblatte etwas Pigment führen kann (vgl. Fig. 10, S. 105), wird von Boveri als Moment zugunsten seiner Hypothese verwertet.

Ein anderes sehr merkwürdiges Verhalten ist gegeben in dem Stiftchensaum der Sehzellen von Amphioxus. Wie schon gesagt, findet sich etwas Ähnli hes — und zwar sehr Ähnliches — nur an den Sehzellen vieler Wirbellosen. Haben wir nun in dem Befund bei Amphioxus eine „Anknüpfung" an die Evertebraten zu erblicken? Oder möchten wir lieber von einer „Konvergenzerscheinung" sprechen? Mir würde das letztere fast näher liegend erscheinen, und *ich möchte mit großer Reserve noch die folgende Annahme zur Erwägung geben: es möchten die einzelnen Stiftchen der Amphioxus-Sehzelle in gewissem Sinne den Stäbchen und Zapfen der Wirbeltierretina homolog sein, insofern nämlich, als sie vielleicht gesonderte Lichtempfindungen vermitteln, die durch Neurofibrillen intrazellular gesondert fortgeleitet werden können. Die Annahme, daß mehrerlei Funktionen, die bei größeren Tieren auf viele Zellen verteilt werden, bei kleineren in einer Zelle vereinigt sind, bestätigt sich unmittelbar durch die intrazellulare Organisation der Protozoen und scheint mir auch sonst viel für sich zu haben, indem ich die beim Wachstum ständig fortschreitende Aufteilung des Organismus in Zellen (Cellulation) nicht als Beginn der Arbeitsteilung, sondern als eine mehr sekundäre, von einer gewissen Größe ab zweckmäßige, dem besseren Kern-Plasma-Stoffwechsel dienende Erscheinung betrachte. „Nicht die Zellen bilden den Organismus, sondern der Organismus die Zellen." (E. Schultz, Über Individuation. Biol. Zentralbl., Bd. 27, 1907.)*

Wennschon sich obige Annahme über die Stiftchensäume der Amphioxus-Sehzellen vorläufig wohl jeglicher experimentellen Prüfung entzieht, so könnte sie doch vielleicht durch spätere zytologische oder histologische Befunde entweder wahrscheinlich gemacht oder negiert werden.

Digitized by Google

II. Die typischen Wirbeltieraugen.

Vorbemerkungen.

Wir erwähnten schon im vorigen Abschnitt, in welcher Weise man sich die Entwicklung des paarigen Wirbeltierauges an die Sehorgane von Amphioxus anknüpfend denken kann. Auch sagten wir schon, daß man diese Hypothese nicht zu wörtlich nehmen wird, im wesentlichen handelt sichs doch nur darum, daß lichtperzipierende Zellen, ursprünglich im Medullarrohr gelegen, später in einer Vorstülpung des letzteren als Retinazellen erscheinen. Auch die Sehorgane der Tunikaten sind sämtlich Derivate des Zentralnervensystems, und wenn unter ihnen eines vielleicht noch besonderes Anrecht auf Homologisierung mit dem Vertebratenauge haben soll, so könnte es das Auge der Ascidienlarve sein.

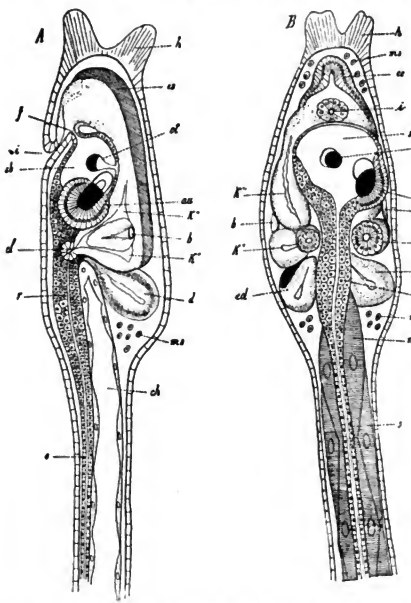

Fig. 15 *A* u. *B*. **Vordere Körperhälfte einer Ascidienlarve.** *A* seitliche, *B* Dorsalansicht. *au* Auge (Sehzellenschicht, „Pigmentmasse" aus Linn.), *ch* Chorda, *d* Darm, *es* Endostyl, *f* Flimmergrube, *kk* Kiementaschen, *m* Schwanzmuskeln, *ms* Mesenchymzellen, *ot* Otolith, *r*, *r* Medullarrohr, *sb* Gehirnventrikel („Sinnesblase"). Aus FRORIEP.

Das Auge der Ascidienlarve geht mit allen seinen Teilen (Retina, Pigmentmasse,

Digitized by Google

lichtbrechender Apparat) aus der Wand des Gehirnventrikels hervor, ebenso wie der Statolithenapparat dieses Tieres, ist aber im Gegensatz zum Wirbeltierauge unpaar. Hierin findet FRORIEP (1906) kein unübersteigliches Hindernis für die Homologisierung, da nach seiner Meinung das Auge der Ascidienlarve kein wirklich unpaares, sondern ein rechtsseitiges Auge wäre. Immerhin ist auch das Auge der Ascidienlarve mit einem an der ventrikulären Wand sitzenden lichtbrechenden Apparate nicht als direkter Vorläufer des Wirbeltierauges zu betrachten, sondern beide wären gemeinsamer Abstammung, beide verlangen als Ausgangspunkt ein Stadium von Grubenaugen an der ursprünglich offenen ventrikulären Oberfläche der Medullarplatte.

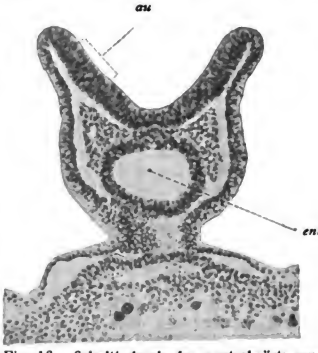

Fig. 16. **Schnitt durch das ventralwärts umgebogene Kopfende eines Torpedo-Embryo.** Nach FRORIEP. *au* Sehgrube, *ent* Vorderdarm.

Was sodann die ontogenetische Entwicklung und den definitiven Ausbau des Vertebratenauges betrifft, so sind die einschlägigen

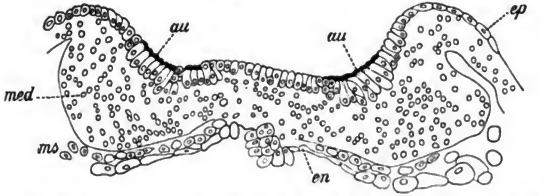

Fig. 17. **Querschnitt durch den vordersten Teil der Medullarplatte eines Rana-Embryo.** Nach EYCLESHEIMER (1895) aus FRORIEP. *au* Sehgrube, *en* Entoderm, *ep* Epidermis, *med* Medullarplatte, *ms* Mesoderm.

Verhältnisse zu bekannt, um hier anders als in größter Kürze erwähnt zu werden: Bekanntlich entsteht die Retina mit ihren beiden Blättern und ihren Derivaten aus der Gehirnanlage; die Linse aber, gleichfalls ektodermal, wandert der vom Gehirn stammenden „Augenanlage" entgegen; Chorioidea, Corpus

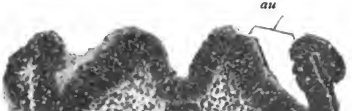

Fig 18. **Querschnitt durch den Vorderkopf eines Embryos von Cavia cobaya** (Meerschweinchen). Nach FRORIEP. *au* Sehgrube, *en* Vorderdarm, *mes* Mesoderm.

Digitized by Google

miliare, Pars mesoblastica iridis, Sclera und Cornea aber bilden sich aus dem Mesoderm.

Bei FRORIEP (1906) möge nachgelesen werden, wie die embryonale Entwicklung des lichtrezipierenden Teiles des Auges, der Retina, bei manchen Arten bereits bei noch offener Medullarplatte beginnt, das heißt also an der freien Oberfläche des embryonalen Leibes. Die sich hier zuerst ausbildende „Sehgrube" (*au* in Fig. 16) enthält bei den Amphibien (Fig. 17) auch schon Pigment, welches im Laufe der Entwicklung wieder schwindet, so daß die Hervortreibung der Augenblase zur äußeren Körperoberfläche nunmehr von einer pigmentfreien Stelle ausgeht. Es ist nicht zu leugnen, daß diese Tatsachen als Bedenken gegen die BOVERIsche Hypothese (S. 8) ins Gewicht fallen.

Besonderes Interesse verdient ferner noch die fötale Augenspalte, Netzhautspalte, Augenblasennaht oder Becherspalte. Sie kommt bekanntlich dadurch zustande, daß die Einstülpung der „primären Augenblase" zum Augen„becher" oder zur „sekundären Augenblase" nicht genau dem Augenblasenstiel gegenüber liegt, sondern vielmehr an der ventralen Seite der „primären" Blase, wo sie bis an den Augenblasenstiel heran- und sogar teilweise auf ihn heraufreicht. Die Bedeutung dieser merkwürdigen Bildung hat m. E. FRORIEP klar erkannt: dadurch bleibt den Nervenfasern, die sich im Innenblatte entwickeln, dauernd der Weg zum Sehnervenstiel „offen", d. h. sie können, stets im Innern der Zellwand verbleibend, zum Gehirn gelangen, sie brauchen die Wandung des ursprünglichen Neuralrohres weder an dessen Innenseite noch an seiner Außenseite jemals zu verlassen, sie haben weder nötig, die Pia, noch den Ventrikel zu durchbohren, sie ziehen nur zwischen Zellen des ursprünglichen Neuralrohres, wie alle Traetus im Gehirn. Dies entspricht vollkommen der jetzt bereits völlig feststehenden Tatsache, daß wir mit GREEFF die inneren Retinaschichten noch durchaus als vorgeschobene Ganglien des Gehirns, und den Sehnerven nur als ein in die Länge gezogenes Gehirnstück betrachten können.

Die Bildung des Augenbechers erfolgt nach KERR nur bei Lepidosiren in einzig dastehender Weise, indem die Augenblase als solide Knospe am soliden Vorderhirn hervorsproßt und erst sekundär eine Ventrikelhöhle in ihr auftritt.

Nach diesen wenigen Vorbemerkungen dürfen wir in medias res gehen.

---

1. Innenblatt der Pars optica retinae.

(Die Retina im engeren Sinne.)

a) Die Schichten der Retina.

Vorbemerkungen.

Jeder **Querschnitt** durch die Retina läßt im allgemeinen von außen nach innen folgende Schichten erkennen:

1. die Stäbchen- und Zapfensehicht,
2. die Membrana limitans externa,
3. die äußere Körnerschicht,
4. die äußere granuläre, plexiforme oder retikuläre Schicht,

Digitized by Google

5. die innere Körnerschicht,
6. die innere granuläre, plexiforme oder retikuläre Schicht,
7. die Ganglienzellenschicht (auch „das Ganglion nervi optici" oder „Ganglion opticum" genannt),
8. die Nervenfaserschicht,
9. die Membrana limitans interna.

Auch der flüchtige Anblick von Netzhautquerschnitten oder das Studium von Präparaten von ungenügend konserviertem Material läßt diese Schichten meist sofort unterscheiden.

Als Epithel aufgefaßt, hat die Retina ihre Basis an der letztgenannten, innersten, dem Glaskörper zunächst liegenden Fläche, die freie Fläche des Epithels aber ist die äußerste, dem Pigmentepithel anliegende. Denn zwischen der Pars optica retinae und dem Pigmentepithel liegt der fast auf Null reduzierte, embryona aber noch weitläufigere und mit dem Hirnventrikel kommunizierende Hohlraum, der seinerseits durch Abschnürung einer Einsenkung des äußeren Körperepithels entsteht.

Daher war es vielfach üblich, Querschnitte der Retina so zu zeichnen, daß die Stäbchen und Zapfen zu unterst kommen, die Limitans interna zu oberst. Dieser an sich vollkommen berechtigte Usus führt zu unausweichlichen Schwierigkeiten, wenn man Pars optica und Pigmentepithel zusammen abbildet, was häufig nötig oder nützlich ist. Auch hat er den Nachteil, daß man dann die umgekehrte Schichtenfolge vor sich sieht, als wenn man das ganze Auge abbildet, dessen Hornhautteil und „vordere" Augenkammer naturgemäß nach oben orientiert wird. Wir stellen daher in unseren Figuren der Stäbchen- und Zapfenschicht oder der einzelnen Bestandteile der Retina immer die in bezug aufs ganze Auge außen gelegenen Teile nach unten.

Mit nur geringfügigen Modifikationen kehrt die besagte Schichtenfolge bei allen Wirbeltierklassen wieder. Eine bemerkenswerte Ausnahme stellt vielleicht nur Petromyzon dar, bei welchem die Nervenfaserschicht proximal, d. h. gehirnwärts von der Ganglion opticum-Schicht liegt. Ferner ist bei anderweitigen rudimentären Augen die Schichtenfolge oft undeutlich, doch haben wir es zunächst nur mit den typischen Augen zu tun, indem wir die rudimentierten uns für ein besonderes Schlußkapitel anfheben.

Die Elemente der Schichten. Wir charakterisieren die Elemente der Schichten zunächst nur insoweit, als es nötig ist für die Kennzeichnung der verschiedenen Schichten, und wie es für etwas gröbere Untersuchungen ausreicht. Die genauere Darstellung der einzelnen Zellelemente folgt später (S. 16 ff.).

1. Die Stäbchen- und Zapfenschicht, auch kurz „Stäbchenschicht" genannt, besteht dann fast überall aus zwei Elementarteilen, den zylindrischen Stäbchen und den kolben- oder flaschenförmigen Zapfen, die beide, untereinander gemischt, gleichsam auf der Membrana limitans externa stehen. Einigen Tieren fehlen vielleicht die Stäbchen, anderen die Zapfen. Aber wohl niemals wird man mehr als diese zwei Haupttypen mit zwingenden Gründen unterscheiden können. Obschon es nicht möglich ist, das Stäbchen oder den Zapfen ein für allemal zu charakterisieren, denn die Stäbchen bei einer Art können den Zapfen bei einer anderen sehr ähnlich sein, ist innerhalb fast jeder Spezies die Zweiheit der Elemente gewiß, so daß in zweifelhaften Fällen der Versuch der Einordnung in diese beiden Kategorien berechtigt erscheint.

Digitized by Google

Jedes Stäbchen und jeder Zapfen besteht aus einem Innenglied und einem Außenglied. Daher kann man oft, namentlich wenn die Grenze zwischen Innen- und Außengliedern für die Stäbchen und für die Zapfen in etwa dieselbe Ebene fällt, eine Schicht der Außenglieder von einer Schicht der Innenglieder abscheiden.

Mit Gewißheit hat man in den Stäbchen und Zapfen die lichtperzipierenden Elemente, mit Wahrscheinlichkeit in jenen den Helldunkelapparat, in diesen die Farbenperzeptoren zu erblicken.

2. Die Membrana limitans externa, neuerdings von Held (1904) und Krückmann (1905) mit dem früher für andere Netzhautschichten vergebenen Namen Membrana reticularis retinae bezeichnet (Membrana limitans externa genannt, weil sie auf Embryonalstadien, bevor die Stäbchen und Zapfen erscheinen, die Retina außen abgrenzt), erscheint bei oberflächlicher Betrachtung nur als Grenzlinie zwischen der Stäbchen- und Zapfenschicht — und der äußeren Körnerschicht. Sie ist — so können wir uns vorbehaltlich ihrer genaueren, weiter unten folgenden Charakterisierung sagen — eine sehr dünne Membran, welche mit so vielen Löchern durchbohrt ist, als Stäbchen und Zapfen vorhanden sind.

3. Die äußere Körnerschicht präsentiert sich als eine Lage von Zellkernen. Es sind dies im wesentlichen die Kerne der Stäbchen- und Zapfenzellen („Stäbchen"- und „Zapfenkörner"). Jeder dieser Kerne, jedes „Korn" hängt also mit einem Stäbchen oder Zapfen durch einen oft sehr dünnen Verbindungsteil, der die Membrana limitans durchsetzt, zusammen. Die Zapfenkörner liegen meist der Membrana limitans externa zunächst, ja häufig sogar in ihr (sie durchbohrend) oder gar jenseits von ihr. Daher kann der Zapfen meist ziemlich direkt, ohne dünnen Verbindungsteil, in den kernhaltigen Anteil übergehen. Die Stäbchenkörner erfüllen die übrige Dicke der äußeren Körnerschicht. —

Manche, z. B. Greeff, betonen die Existenz einer auf die äußere Körnerschicht folgenden gesonderten „Faserschicht", die aus feinen Fasern besteht, welche ihrerseits Teile der Stäbchen- und Zapfenzellen sind und in der folgenden Schicht in die Endverästelungen übergehen. Diese Schicht scheint aber kein generelles Vorkommnis zu sein. Sie ist nur von Säugern bekannt, wo sie lokal, nämlich an der Fovea, allerdings sehr mächtig wird, in der übrigen Netzhaut aber nach Henle nur stellenweise vorhanden [nach Schaper (1893) beim Menschen überall auffindbar] und nirgends von augenfälliger Mächtigkeit.

4. Die äußere retikuläre Schicht erscheint auf Querschnitten etwa als eine äußerst fein gekörnelte Masse (daher der alte Name „granuläre Schicht"). Sie besteht aus den sehr zierlichen, meist fein verzweigten Endigungen der Stäbchen- und Zapfenzellen und aus den, mit diesen Endigungen in Kontakt tretenden, fein verzweigten Endigungen der Zellen der nächsten Schicht. Von Zellkörpern werden in dieser Schicht gefunden a) „konzentrische Stützzellen", Zellen von Sternform, „horizontal", d. h. in der Ebene der Schicht liegend (daher in Querschnitten nicht sternförmig aussehend), oft des Zellkernes entbehrend (der also sekundär verschwunden sein muß); b) Ganglienzellen, die aus der folgenden Schicht, der sie ihrer Natur nach angehören, „versprengt" sind.

5. Die innere Körnerschicht ist wiederum eine Lage von Zellkernen, jedoch handelt es sich diesmal — im Gegensatz zur äußeren Körnerschicht — um sehr verschiedene Arten von Zellen und zwar:

Digitized by Google

a) zu äußerst Horizontalzellen, Ganglienzellen mit horizontal, d. h. in der Ebene der Schicht liegenden Zellkernen. Sie senden ihre sämtlichen fein verästelten Ausläufer in die äußere granuläre Schicht;

b) sodann bipolare Ganglienzellen, Zellen mit meist radiär stehendem Zellkern, die einen Fortsatz vielfach verästelt gleichfalls in die äußere retikuläre Schicht senden, während sie mit dem anderen in der folgenden (inneren retikulären) Schicht hineinlangen, um hier mit den Dendritenfortsätzen der Ganglienzellenschicht in Kontakt zu treten;

c) zu innerst Amakrinen, unipolare Ganglienzellen mit birnförmigem Zelleib, welche nur einen in die innere granuläre Schicht hineinreichenden Fortsatz haben;

d) schließlich sind hier zu nennen die radiär stehenden Kerne der Müllerschen Radialfasern oder Stützfasern, auf welche wir noch zu sprechen kommen. Mitunter verteilen sie sich zum Teil auch auf andere Schichten.

6. Die innere granuläre Schicht besteht gleich der äußeren granulären Schicht wiederum aus einer scheinbar sehr feinkörnigen Masse, die sich in Wahrheit wiederum (außer aus Glia) zusammensetzt aus den Endverzweigungen von Ganglienzellen und zwar einerseits derjenigen, die bei Besprechung der vorigen Schicht genannt wurden, andererseits der Zellen der Ganglienzellenschicht.

7. Die Ganglienzellenschicht besteht der Hauptsache nach aus Ganglienzellen, die ihre Dendriten unter vielfachen Verzweigungen in die innere retikuläre Schicht senden, während sie je einen langen Neuriten in die Nervenfaserschicht schicken.

8. Die Nervenfaserschicht besteht demnach hauptsächlich aus den Neuriten der Zellen der Ganglienzellenschicht, langen meist nackten Achsenzylindern, die im Querschnitt durch die Retina fast rein horizontalen Verlauf haben und die in der Retinafläche hauptsächlich radiär verlaufen, weil sie ja alle dem Foramen opticum, der Stelle wo der Sehnerv in die Retina eintritt, zuströmen müssen. Sie bilden dann, mit Markscheiden umkleidet, die Fasern der Sehnerven oder den Tractus opticus, wie er strenge genommen heißen müßte, und ziehen in ihm zum Gehirn.

9. Die Membrana limitans interna erscheint wiederum als eine sehr feine Membran, nicht unähnlich der unter 2. genannten Membrana lim. ext., jedoch natürlich ohne die Durchbohrungen der letzteren. Sie gehört, wie wir noch sehen werden, zugleich der Retina und dem Glaskörper an. —

Wir müssen nochmals der von Heinrich Müller entdeckten Radialfasern gedenken, deren Kerne, wie schon gesagt wurde, in der inneren Körnerschicht liegen. Sie durchsetzen alle Schichten von 3. bis 8., und Schicht 2. (die Membrana limitans externa) sowie Schicht 9. (die Membrana limitans interna) werden, wie wir noch sehen werden, lediglich von den sich verbreiternden Endigungen dieser Radialfasern gebildet.

Es ist einwandfrei, mit Greeff die Schicht der Sehzellen (Stäbchen und Zapfen und ihre Kerne) als das „Sehepithel", die Gesamtheit der Zellen, die die innere Körnerschicht bilden, als das „Ganglion retinae", und schließlich die „Ganglienzellenschicht" in entsprechendem Sinne als das „Ganglion nervi optici" zu bezeichnen.

Digitized by Google

Die Zelltypen.

Jede **Stäbchenzelle** besteht aus

1. Außenglied,
2. Innenglied,
3. Stäbchenfaser,
4. Stäbchenkorn (dem Zellkern),
5. Stäbchenfuß.

Außenglied und Innenglied zusammen lassen außer ihrem „Inhalt" eine „Hülle" erkennen, die aus Neurokeratin besteht und wahrscheinlich in die Membrana limitans externa übergeht.

1. Das Stäbchenaußenglied ist stets zylindrisch. Sein proximales oder chorioideales Ende ist kuppenförmig, während die Grenze gegen das Stäbcheninnenglied stets plan ist. Die Hülle überzieht das kuppenförmige Ende nicht (GREEFF).

Oft erscheint die oberflächliche Schicht des Stäbchens längsstreifig. Dies beruht zum Teil auf feinen Längsfurchen, die der Stäbchenhülle eigen sind und letztere im Querschnitt fein gezähnelt erscheinen lassen (Kannelierung, M. SCHULTZE). Dazu aber kommen Längsfäden oder -fibrillen, welche innerhalb der Hülle verlaufen und wahrscheinlich mit den Furchen alternierend, d. h. in den leistenartigen Erhebungen zwischen den Furchen liegen. Nachdem schon SCHULTZE und C. K. HOFFMANN diese Fasern angenommen haben, wurden sie erst von HESSE (1904) und neuerdings von HOWARD genau gesehen. Diese parallelen, übrigens oft schwach spiralig laufenden Fibrillen werden von HESSE für Stützgebilde, von SCHNEIDER für Neurofibrillen gehalten. Noch niemand hat sie für kontraktile Fibrillen, etwa Myoneme, angesprochen, was mir nahezuliegen scheinen würde.

HOWARD ist übrigens der Meinung, daß die Längsriefen (die Kannelierung) der Stäbchenhülle erst post mortem durch Schrumpfung auftreten, indem sich die Hülle zwischen die Längsfibrillen einsenkt.

Eine unter diesen Längsfibrillen dürfte oft von besonderer Stärke sein, wie dies zum Teil auch aus HESSE Beobachtungen hervorgeht. Diese Fibrille dürfte es sein, welche in dem von FÜRST, KOLMER, HELD und RETZIUS beschriebenen Apparat eine Rolle spielt. Näheres hierüber siehe beim „Stäbcheninnenglied", S. 18.

Ein oft beobachtetes Kunstprodukt ist der Zerfall des Außengliedes in Tröpfchen.

Während es sich hierbei um eine außerordentlich grobe Deformation handelt, verdient der ebenfalls oft beschriebene „Plättchenzerfall" des Außengliedes eine eingehendere Beachtung.

Viele Autoren haben seit M. SCHULTZE angenommen, daß das Stäbchenaußenglied tatsächlich aus übereinander geschichteten, querliegenden Scheiben besteht, und einige Autoren nehmen dies noch heute an, und man verwertet diese Vorstellung sogar für Theorien über das Zustandekommen der Farbenrezeption durch stehende Lichtwellen (RAEHLMANN, 1906).

Dagegen dürfte W. KRAUSE (1892, 1895) als erster richtig erkannt haben, „daß die Annahme der Präexistenz einer Plättchenstruktur .... auf einer Täuschung beruht", daß vielmehr „eng gerollte Spiralfasern" diesen Eindruck hervorrufen und der Zerfall in scheinbare Plättchen entstehe durch das häufige Durchbrechen dieser Spiralfasern.

Digitized by Google

Fig. 19.

Fig. 20.

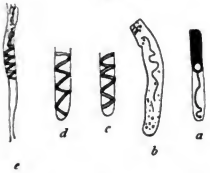

Fig. 19. *a* Zapfen vom Weißfisch, *b* Zapfenaußenglieder mit der farbigen Kugel vom Wachtelkönig, *c* Stäbchen vom Rebhuhn. Nach RITTER aus HESSE.

Fig. 20. *a* Zapfen von Rana esculenta, *b* chorioidealer Teil des abgebrochenen Stäbchenaußengliedes von Rana esculenta, *c*, *d* und *e* chorioideales Ende eines Stäbchenaußengliedes von Acanthias vulgaris. Nach KRAUSE aus HESSE.

Fig. 21. **Retina und Pigmentepithel von Chondrostoma nasus.** Nach HESSE. Pigmentepithelzellen, viele Zapfen- und zwei Stäbchenzellen.

Fig. 22. **Stäbchen aus der Retina eines Vogels (Uria troile).**

Diese Spiralfasern sind zuerst von RITTER (1891), dann von KRAUSE (l. c.) gesehen worden (siehe besonders RITTERS Fig. 19*c* und KRAUSES Fig. 20*c—e*), welche Autoren wenig Glauben mit ihren Angaben fanden; genauer beschrieben worden sind

Fig. 21.



Fig. 22.

Digitized by Google

sie dann von K. C. SCHNEIDER (1902, 1906), der jedoch noch Spiralfibrillen und Längsriefen kaum hinreichend scharf trennen dürfte, von HESSE (1904) (der übrigens zwar KRAUSES Beobachtungen, nicht aber dessen oben erwähnte Umdeutung des Plättchenzerfalles anerkennen will) und von mir (1909). Während Hesse, freilich ohne völlige Gewißheit, annehmen möchte, daß die Zahl der enggewundenen Spiralen drei betrage (was für die HELMHOLTZsche Theorie der Farbenempfindung verwertet wird), muß ich betonen, daß bezüglich der Zahl der Spiralen Verschiedenheiten innerhalb einer einzelnen Netzhaut bestehen und daß sicher viele Stäbchen nur eine, andere wohl zwei und vielleicht mehr solche Spiralen enthalten. Jedenfalls dürfte nach diesen Beobachtungen die Plättchenstruktur der Stäbchenaußenzylinder nicht mehr aufrecht zu erhalten sein. In Querschnitten erscheinen die Spiralen begreiflicherweise als Ringe, welche die Stäbchenaußenzylinder innen umgürten (V. FRANZ, 1910).

Daß die Spiralen vielleicht eine federnde Wirkung haben, also bei nachlassender Kontraktion des Stäbchens wieder dessen Verlängerung bewirken mögen, diese Vermutung erwähne ich hier nur nebenbei.

Endlich hätten wir vielleicht noch die Achsenfaser der Stäbchenaußenglieder zu erwähnen. Sie gilt meist als Kunstprodukt, wird aber neuerdings von HOWARD (l. c.) wieder als normales Gebilde beschrieben. Ich meine, die Füllsubstanz, welche innerhalb der engliegenden Spiralfibrillen vorhanden sein muß, kann wohl bei leichter Schrumpfung als Achsenstab imponieren.

Vom Innenglied ist das Außenglied des Stäbchens stets durch eine scharfe Linie abgegrenzt, welche oft als „Zwischenscheibe" (GREEFF) imponiert.

2. Das Stäbcheninnenglied ist stets kürzer und oft dicker als das Außenglied, manchmal etwas mehr konvex, aber mitunter auch mehr konkav. Bei vielen Stäbchen der Fische ist das Innenglied großenteils fadenförmig (z. B. Fig. 21), ebenso ist es großenteils fadenförmig in den „grünen Stäbchen" des Frosches (siehe Fig. 47st_2, S. 46).

Während die Hülle, die mit der des Außengliedes in Zusammenhang steht, aber meist feiner ist, nach vielen Autoren keine Längsstreifung aufweist — von den „Faserkörben" sehe ich ab, um sie bei der Neuroglia zu besprechen — haben HESSE und SCHNEIDER bei Rana auch an den Innengliedern der Stäbchen die Längsfibrillen beschrieben. Sie würden dann wohl mit denen der Außenglieder in kontinuierlichem Zusammenhange stehen.

Jetzt ist der bereits S. 16 erwähnte, 1904/05 von FÜRST, KOLMER[1]), HELD und RETZIUS nach HEIDENHAIN-, CAJAL- und BIELSCHOWSKY-Färbungen beschriebene Apparat zu erwähnen (Fig. 23), dessen Existenz auch KRÜCKMANN bestätigte. Er besteht meist aus zwei oder auch zuweilen mehr Körnchen („Diplosomen") im äußeren Ende des Innengliedes, einem dickeren Faden an der Oberfläche des Außengliedes („Stäbchenaußenfaden") und einem weniger deutlichen Faden im Innengliede („Stäbcheninnenfaden"). Die Bedeutung dieses Apparates ist vollständig unbekannt, und fast erscheint mir fraglich, ob diese drei Gebilde zusammen einen vollständigen Apparat darstellen.

Fraglich ist wohl, wie es mit den Spiralfibrillen der Stäbcheninnenglieder steht. HESSE nimmt solche allgemein an, will sie sogar

1) Herr KOLMER teilt mir mit, er identifiziere den von ihm beschriebenen Apparat nicht bedingungslos mit dem von HELD und RETZIUS gefundenen.

Digitized by Google

in die fadenförmigen Stäbchenteile der Fische hineingehen sehen und vermutet, daß sie Fortsetzungen der enggewundenen Spiralen der Außenglieder darstellen und sogar noch weiter vitral reichen (wie wir sehen werden). Auch ich bin bei Vögeln 1909 durchaus zu der Ansicht gekommen, daß den Stäbcheninnengliedern gleichartige Gebilde wie den Außengliedern innen anliegen, doch wohl meist nicht in spiraliger Aufrollung, sondern in Form eines Netzgeflechtes.

Der übrige „Inhalt" des Stäbcheninnengliedes besteht aus zwei Abteilungen, einem proximal (chorioideal) gelegenen „linsenförmigen Körper", „Opticusellipsoid" oder „Stäbchenellipsoid", und dem distal (nach innen) davon gelegenen, nicht besonders benannten Teile.

Das stets chromophile Stäbchenellipsoid dürfte höchstens selten fehlen. Wenn vorhanden, füllt es stets die gesamte Breite des Stäbchens aus, und wenn z. B. bei manchen Fischen sonst das ganze Stäbcheninnenglied fadenförmig ist, ist doch das ans Außenglied stoßende Ellipsoid dicker. Es fehlt keiner Tierklasse; bei Säugern tritt es, wie wir mit Schwalbe, W. Krause und Greeff annehmen dürfen, in Form des von M. Schultze und neuerdings von Lebouco beschriebenen „Fadenapparates" (Fig. 56 S. 59) auf, der das äußere Drittel der Innenglieder einnimmt und aus zahlreichen feinen, starren, glänzenden Fasern besteht, die stark chromatophil sind.

Fig. 23. **Stäbchen und Zapfen der Froschnetzhaut mit dem mit Silber sich imprägnierenden Faden.** Nach Kolmer.

Sehr fragwürdige Gebilde, über die sich kaum etwas Einheitliches sagen läßt, dürften die von Krause so genannten „Hyperboloide" sein, denen der genannte Autor 1894, S. 81 ff. eine ausführliche Besprechung widmet.

Gegenüber den „Achsenfasern" der Stäbcheninnenglieder dürfen wir uns wohl noch skeptischer verhalten als bei denen der Außenglieder.

3. Über die Stäbchenfaser haben wir kaum etwas zu bemerken. Diese dünne, die äußere Körnerschicht durchsetzende Faser enthält meist an irgendeiner mittleren Stelle, seltener an ihrem proximalen oder distalen Ende das Stäbchenkorn, den Zellkern der Stäbchenzelle, den sie zweifellos in jedem Falle umschließt, obwohl man einen plasmatischen Saum um den Kern herum kaum je erkennen kann. Hesse meint die oben erwähnten Spiralen bei Chondrostoma auch noch in der Stäbchenfaser, und zwar um den Kern herumlaufend, gesehen zu haben — doch dürfte hier vielleicht eine Verwechslung mit einem Gebilde im Kern vorliegen, auf das wir alsbald zu sprechen kommen.

4. Das Stäbchenkorn ist ein Zellkern von entweder kugliger oder in der Radiärrichtung der Netzhaut elliptischer Gestalt. Seine Struktur ist vielleicht meist eine netzige, und so wird sie auch beim Menschen beschrieben. Einige Säuger aber (Katze, Kaninchen, Meerschweinchen, Pferd) weisen nach Schaper (vgl. Fig. 24) eine eigentümliche Querschichtung auf, die wiederum verschieden sein soll von der von Stöhr beschriebenen, aus Ringen bestehender Querstreifung. Stöhr fand

Digitized by Google

Ähnliches auch an Zellkernen der inneren Körnerschicht. Ich fand das gleiche im Vogelauge, und HESSE könnte derartige Bildungen in einigen Fällen mit seinen Spirallibrillen zusammengeworfen haben. Inwiefern es sich um Kunstprodukte handeln mag, wäre noch zu entscheiden.

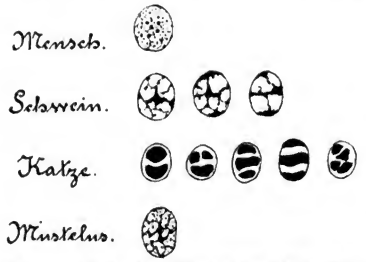

Fig. 24. **Kerne der Stäbchenzellen einiger Tiere** (Mensch, Katze, Schwein und Haifisch) (Mustelus). Bei Katze deutliche Querschichtung. Nach SCHAPER.

5. Der Stäbchenfuß ist der in die äußere retikuläre Schicht hineinragende Teil der Stäbchenzelle. Er besteht oft in einem Knöpfchen (Säuger, Nachtvögel, Fische), oft in einem Endbäumchen.

Die **Zapfen** sind fast ausnahmslos kürzer als die Stäbchen und mehr konisch oder flaschenförmig; sie sind im Durchschnitt komplizierter gebaut als die Stäbchen und gelten daher oft als die „weiter" oder „höher" entwickelte Sehzellenart. Ganz wie bei der Stäbchenzelle unterscheidet man auch bei der Zapfenzelle

1. das Außenglied,
2. das Innenglied,
3. das Zapfenkorn (den Zellkern),
4. die Zapfenfaser,
5. den Zapfenfuß.

1. Das Außenglied stellt fast stets einen Kegel dar, der kürzer ist als das Innenglied. Es enthält wiederum Hülle und Inhalt. Die

Fig. 25. **Kerne von menschlichen Stäbchenzellen aus Schnittpräparaten durch die Macula.** Mit Querstreifung. Nach STÖHR.

Hülle, die bei dem Stäbchen die äußerste Kuppe freiläßt, überzieht bei dem Zapfen auch die äußerste Spitze (GREEFF).

Längsriefen sind an den Zapfen nicht beschrieben worden, Längsfibrillen werden jedoch von HESSE (Fig. 29) und SCHNEIDER beschrieben und in gleicher Weise wie bei den Stäbchen gedeutet.

Plättchenzerfall kommt auch bei den Zapfenaußengliedern zur Beobachtung, und nach HESSES Arbeit scheint es, als ob hier bei den verschiedensten Wirbeltieren ganz ähnliche Spiralstrukturen zugrunde liegen wie bei den Stäbchenaußengliedern (Fig. 27 nd 28). Ebenso möchte ich HOWARDS Fig. 10, 21 und 23 (vom Goldfisch und von Necturus) in diesem Sinne deuten, obwohl der Autor mehr an Plättchenstruktur denkt. Dagegen habe ich im Vogelauge (1909) nichts Derartiges finden können.

Digitized by Google

Meine dort gegebene Abbildung möchte ich als Fig. 28 hierhersetzen: die eine im Zapfenaußengliede verlaufende, geknöpft endigende Faser,

Fig. 26.

Fig. 27.

Fig. 29.

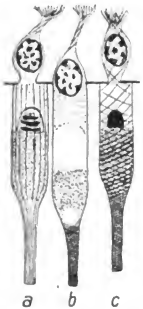

Fig. 26. **Stäbchenzelle von Rana.** Nach HESSE.

Fig. 27. **Zapfen von Chamaelo.** Nach HESSE.

Fig. 28. **Zapfen von Uria troile.**

Fig. 29. **Zapfen der Retina von Thalassochelys.** *a* zeigt die Längsfibrillen, *b* zeigt die Spiralfasern im Außengliede, *c* in der ganzen Zelle. Nach HESSE aus KALLIUS.

Fig. 28.

die in den Präparaten meist schwach spiralig gewunden erscheint, in vivo aber, wie ich vermute, gerade gestreckt ist, ist zweifellos identisch mit der von RITTER bei Vögeln (Fig. 19 *b*) und von KRAUSE beim Frosch (Fig. 20 *a*) in den Zapfenaußengliedern gezeichneten; ob sie jedoch als achsenstabähnliches Gebilde zu betrachten ist, oder ob man sie für homolog den von HESSE beschriebenen Spiralen halten kann, bleibe vorläufig durchaus dahingestellt.

2. Auch das meist bauchige Innenglied der Zapfen besteht aus Hülle und Inhalt. Die Längsfibrillen hat HESSE auch an den Zapfeninnengliedern gesehen (Fig. 21 und 29 *a*). Sodann nimmt HESSE wiederum auch an den Zapfeninnengliedern seine drei Spiralfäden an (Fig. 27 u. 29), während die von mir stammende Fig. 28 zeigt, daß ich nur ein Gitterwerk beobachten konnte, von dem ich allerdings anzunehmen geneigt bin, daß es aus ineinander geflochtenen Fäden besteht.

Im übrigen zeigt der Inhalt des Zapfeninnengliedes noch interessante Differenzierungen.

Zunächst ist ein recht allgemeines, wenn auch vielleicht manchmal fehlendes Vorkommnis das proximal gelegene, chromophile Zapfenellipsoid, von VIRCHOW (bei seinen Hatteri untersuchungen) „Außenlinse" genannt, welches wohl hochgradig den Ellipsoiden der Stäbchen entspricht. Es soll bei einigen Reptilien fehlen, im übrigen dürfte es von den gleichartigen Gebilden der Stäbchen sich nur wenig unterscheiden.

Dem Ellipsoid an einem Außenende eingelagert, oder, wohl richtiger gesagt, an der Grenze zwischen ihm und dem Zapfenaußengliede, findet sich bei Ganoiden, vielen Amphibien und Reptilien und wohl allen Vögeln, schließlich bei den dem Sauropsidenstamme am nächsten stehenden Säugertypen eine Öl-

Digitized by Google

kugel (ein Öltropfen), die nicht selten lebhaft gefärbt[1]) ist und, da sie (gleich dem Ellipsoid) stets die ganze Breite der betreffenden Stelle des Zapfens einnimmt, keinen Lichtstrahl hindurchläßt, ohne auf ihn als Farbfilter gewirkt zu haben; weshalb denn, wie Hess treffend bemerkt, die farbigen Ölkugeln im Effekt farbigen Schutzbrillen gleichkommen und dem Außengliede die Lichtperzeption zugeschrieben werden muß.

Den vitral vom Zapfenellipsoid gelegenen Teil des Zapfeninnengliedes hat man wegen seiner starken Kontraktilität nach Engelmanns Vorschlag als das Zapfenmyoid bezeichnet.

In dem Myoid liegt nun vielfach noch ein besonderes Gebilde, das „Oval" oder häufiger „Paraboloid" genannt. Virchow nennt es im Gegensatz zur „Außenlinse" (Ellipsoid) die „Innenlinse". Im Gegensatz zu jener betätigt es ausnahmslos bedeutende Chromophobie. Hinsichtlich seiner Größe, Form und überhaupt seines Vorkommens bestehen mehr Unregelmäßigkeiten als beim Ellipsoid. Als Regel kann gelten, daß es am vitralen Ende dünner ist als am chorioidealen. Dazu kommt nach Krause wenigstens in den Vogelaugen noch ein dritter Körper von sehr bestimmten Eigenschaften, das Hyperboloid, welches wir schon als ein sehr fragwürdiges Gebilde bei den Stäbcheninnengliedern erwähnten (S. 19).

Über die vermeintliche Achsenfaser siehe das oben Gesagte.

3. Das Zapfenkorn liegt meist, wenn auch mit Ausnahmen (Amphibien) der Membrana limitans nahe an, nicht selten sogar außerhalb von ihr, so daß zwischen ihm und dem Zapfeninnengliede kein Stück Zapfenfaser liegt.

Über die

4. Zapfenfaser und

5. den Zapfenfuß ist hier kaum mehr etwas zu bemerken. Die Faser ist oft kräftiger entwickelt als bei den Stäbchen, und ebenso der „Fuß", welcher, soweit bekannt, niemals knöpfchenförmig ist, sondern stets die Gestalt eines Endbäumchens hat.

Doppelstäbchen, d. h. Paare von zwei aneinander gewachsenen Stäbchen, sind nur von Cajal bei Rana beschrieben worden (siehe Fig. 47 *st st*, S. 46).

Doppelzapfen sind dagegen eine viel häufigere Erscheinung. Sie fehlen nur bei den Selachiern (mit verschwindenden Ausnahmen, siehe S. 33), Ganoiden und Säugern, während sie bei den Teleostiern, Amphibien und Vögeln neben einfachen Zapfen häufig sind und in Einzelfällen sogar überwiegen können (z. B. Esox, Picus, junge Testudo).

Je nachdem die beiden Paarlinge gleichartig ausgebildet und nur mit ihren Innengliedern aneinandergewachsen sind, oder ob sie erheblich ungleichartig sind, unterscheiden wir Zwillingszapfen und Doppelzapfen im engeren Sinne. Diese Namen sind nicht von Anfang an in scharfer Scheidung gebraucht worden, doch empfiehlt sich die von Krause vorgeschlagene Definierung. Zwillingszapfen sind dann nur den Fischen eigen, und hier gibt es noch den Unterschied, daß die beiden Paarlinge entweder einander auch in der Größe vollkommen gleichen, wie z. B. beim Barsch nach H. Müller, oder ungleich groß sind, wie bei

1) Mikrospektroskopische Untersuchung s. Waelchei 1910.

Digitized by Google

der Plötze nach GREEFF. In den übrigen genannten Klassen finden sich nur solche Zapfenpaare, in denen beide Paarlinge auch ungleich gebaut sind.

Auch im letzteren Falle handelt es sich stets um zwei vollständige Zapfen, die nur mit ihren Innengliedern aneinandergebacken sind. Gelegentlich hängen auch noch die beiden Körner, besonders an ihrem äußeren Ende zusammen (Doppelkörner, HOFFMANN). Doch sind alle Hauptbestandteile (Außenglied, Innenglied, Korn, Faser und Fuß) stets in der Zweizahl vorhanden. Der „Hauptzapfen" ist dann wohl meist der längere, aber dünnere von den beiden Paarlingen und durch hochgradige Kontraktilität ausgezeichnete (siehe Fig. 22 und 222, S. 00), während der Nebenzapfen unbeweglich ist. Der Hauptzapfen besitzt stets das Ellipsoid (Außenlinse) mit der Ölkugel, während er des Paraboloids (der Innenlinse) entbehrt. Der Nebenzapfen besitzt ein großes elliptisches Paraboloid und hat chorioideal von demselben ein (dem Ellipsoid entsprechendes?) Gebilde, welches wohl noch am wenigsten klar ist; KRAUSE spricht von „granuliertem Zapfenellipsoid", während GREEFF sagt, daß das Ellipsoid fehle, und der Autor nur „diffuses Pigment" findet. Nach H. VIRCHOW ist das Pigment (bei Hatteria) an Körner gebunden, die in einem konischen Haufen liegen. Ein Öltropfen fehlt dem Nebenzapfen regelmäßig (außer vielleicht bei Emys nach HOFFMANN).

Von den beiden Zapfenfasern eines Doppelsystems reicht die eine meist in eine tiefere Lage der äußeren retikulären Schicht als die andere (CAJAL).

Nach LEVI entstehen die Doppelzapfen aus einer einzigen embryonalen Zelle.

Was die Bedeutung der Doppelzapfen betrifft, so meint GREEFF, der eben erwähnte Befund von CAJAL lege dieselbe in rein optischer Beziehung klar, indem er zeige, daß die beiden Paarlinge die Lichteindrücke verschiedenen Ebenen der äußeren retikulären Schicht zuleiten. Das ist zweifellos richtig, aber hierfür würden auch gewöhnliche Zapfen mit verschieden langen Zapfenfasern ausreichen. Die einfache Tatsache, daß die Doppelzapfen gerade bei den Tieren mit zapfenreicheren Netzhäuten vorkommen, bei den Selachiern und Säugern aber, die im allgemeinen sicher zapfenärmer und stäbchenreicher dastehen, fehlen, läßt mich vermuten, daß der erste Anlaß zur Entstehung von Doppelzapfen eine dichtere Zusammendrängung der Zapfenzellen ist, infolge deren die Zellteilung aus rein mechanischen Gründen unvollständig blieb. Dann dürfte vielleicht eine gewisse Arbeitsteilung zwischen den beiden in Zusammenhang bleibenden Zellen eintreten, so daß unbeschadet ihrer Funktion für den Sehakt die eine des Ellipsoids, die andere des Paraboloids entbehren kann — weil ja beide Zellen miteinander im Stoffwechselverbande stehen.

Dies angenommen, würde folgen, daß jede Stäbchen- oder Zapfenzelle bereits auf dem Zustand der „embryonalen", noch teilungsfähigen Zelle prädestiniert ist, entweder einen Zapfen oder ein Stäbchen zu liefern; ferner würde sich ergeben, daß Ellipsoid und Paraboloid nicht in direkter Beziehung zur Sehfunktion stehen, also nicht die Bedeutung von optischen „Linsen" haben, sondern mehr Stoffwechselorgane sind.

HOWARD nimmt übrigens aus verschiedenen Gründen, z. B. stärkerer Fibrillierung des Hauptzapfens an, daß der Hauptzapfen vielleicht eine höhere Bedeutung für die Sehfunktion habe und der Nebenzapfen vielleicht der Ernährung des Hauptzapfens diene.

Digitized by Google

Es ist nicht unsere Aufgabe, die Veränderungen der Stäbchen und Zapfen durch Licht zu behandeln, zumal dies in hinreichend ausführlicher Weise durch GARTEN geschehen ist. Belichtung bewirkt namentlich Verdickung und Verkürzung der (?Außen- und) Innenglieder der Zapfen unter Umständen Entfärbung der Ellipsoide (bei Amphibien und Fischen), resp. Dunkelwerden der Ölkugeln (bei Eulen) (HESS) sowie völlige Zurückziehung der Kerne („Körner") nach innen von der Membrana limitans externa — soweit diese Kerne im Dunkelauge mehr oder weniger außerhalb dieser Membran liegen. An den Stäbchen wollen einige bei Belichtung eine Verkürzung des Außengliedes, andere eine solche des Innengliedes gesehen haben. Sichergestellt ist eine Stäbchenstrahlung bei Belichtung.

Die gangliösen Zellen. Über die verschiedenen Arten der gangliösen Zellen der Retina, die horizontalen Ganglienzellen, die Bipolaren, die Amakrinen und die Ganglion opticum-Zellen (die auch kurz „Ganglionzellen" oder „Ganglienzellen" genannt werden) und einige seltenen speziellen Typen ist wenig Allgemeines zu bemerken. Chemisch und färberisch verhalten sie sich ganz wie Ganglienzellen des Zentralnervensystems. In den meisten Fällen kann man denn auch an ihnen einen Achsenzylinder und einen Dendritenfortsatz (oder einige solche) erkennen. Einige Sonderfälle, die hier Erwähnung verdienen, wären noch

a) zunächst der häufige Fall, daß die sogenannten Bipolarenzellen außer zahlreichen verästelten Dendritenverzweigungen, die sich in der äußeren retikulären Schicht ausbreiten, noch einen meist keulenförmigen Fortsatz, die sogenannte „LANDOLTsche Keule", zwischen die Sehzellen entsenden, wobei er meist, aber nicht immer, die Membrana limitans externa durchbohrt. Manche Bipolaren entbehren allerdings auch der LANDOLTschen Keule;

b) die meisten sogenannten Amakrinenzellen entbehren des Achsenzylinders und entsenden nur Dendriten in die innere retikuläre Schicht, der sie außen anliegen. (Diejenigen Amakrinen, welche außerdem einen Achsenzylinder zur Nervenfaserschicht der Retina entsenden, nennt man „nervöse Amakrinen".)

c) Unter den Ganglion opticum-Zellen finden sich hier und da einige spindelförmige, rein bipolare Zellen, deren beide Fortsätze von je einer — unter Umständen markhaltigen — Nervenfaser gebildet sind. Hier liegt nur eine Modifikation der gewöhnlichen Ganglienzellenform vor, indem einfach zwischen Zelle und Dendriten ein Stück Faser von Achsenzylindernatur eingeschaltet ist.

Unter den gangliösen Zellelementen dürfen wir schließlich die in der Netzhaut verlaufenden zentrifugalen Nervenfasern nicht vergessen, d. h. Fasern, deren Zelleib und -kern im Zentralnervensystem liegt.

Wegen aller speziellen Eigenschaften, Form und Lage der genannten Zellelemente kann auf die unten folgenden Ausführungen, sowie auf die dort zitierten Originalarbeiten verwiesen werden. — Die häufig zu beobachtenden Varikositäten an den aus Primitivfibrillen zusammengesetzten Achsenzylindern der Nervenfasern sind nach BARTELS diejenigen Stellen, welche post mortem weniger geschrumpft sind.

Auf die Frage, ob Kontiguität oder Kontinuität herrscht, sei kurz eingegangen. Der alte Streit über diese Frage hat sich hinsichtlich der Retina etwas gelegt, seit RAMON Y CAJAL jede Zelle der Retina als abgeschlossenes Individuum darstellte, so daß man, die Richtigkeit seiner Beobachtungen vorausgesetzt, Verbindungen der Zelle untereinander

Digitized by Google

nur noch per contiguitatem annehmen konnte. Und diese Anschauung dürfte zum Teil auch im sonstigen Nervensystem, bei Wirbeltieren wenigstens, immer mehr Anhänger gewinnen. Es sei aber hervorgehoben, daß B. Haller, einer der Begründer der Kontinuitätslehre, immer noch konsequent an der Anschauung festhält, daß alle nervösen Netzhautzellen untereinander in direkter Verbindung stehen — wie aus seinen Figuren in seinem Lehrbuch der vergleichenden Anatomie hervorgeht — und daß auch Dogiel, wenigstens teilweise, derartige Beobachtungen vermeldet (s. bei Vögeln, S. 56).

Eine nicht ganz geringe Anzahl von Arbeiten befaßt sich mit den intrazellulären Neurofibrillen, die den Retinazellen wie auch sonstigen Ganglienzellen eigen sind. Da indessen diese Studien bisher zu keinem übersichtlichen Gesamtbilde geführt haben, genüge es, auf die Autoren Embden, Bartels, Schnaudigel, Vermes, Cajal, van der Stricht, Bielschowsky und Pollack, Tartufieri hinzuweisen, ferner besonders auf E. Kallius' Referat in Merkel-Bonnets Ergebnisse der Anatomie und Entwicklungsgeschichte 1906/07, Bd. XVI.

Neuroglia. Wir haben bei vergleichend-anatomischen Betrachtungen mit drei Arten von Gliazellen in der Retina zu rechnen, während man bei der Histologie der menschlichen Retina vielleicht mit zwei Arten auskommt.

Ich möchte unterscheiden

1. horizontale oder konzentrische Stützzellen,
2. Spinnenzellen,
3. radiale Stützzellen oder Radialfasern, H. Müllersche Fasern.

1. Die konzentrischen Stützzellen dürften die variabelsten und wohl auch die problematischsten unter den verschiedenen Stützelementen sein. Sie liegen entweder in der äußeren retikulären Schicht oder unmittelbar vitral von dieser, und zwar liegen sie stets „horizontal" oder „konzentrisch".

Als zwei Schichten mächtiger Zellen sind sie vor allem bei den Selachiern nachgewiesen (Fig. 33). Die Frage, inwieweit es sich hier um einzelne Zellen oder um ein Syncytium handelt, ist nicht ganz entschieden (vgl. S. 30). Bei den Ganoiden kann man unschwer dieselben Elemente wiedererkennen.

Kaum zu entscheiden aber ist zurzeit ohne eigens darauf gerichtete Untersuchungen, wie es bei den übrigen Wirbeltieren steht. Schieffer-decker hat bei seinen vergleichenden Retinastudien zweifellos zu viel Zellen für konzentrische Stützzellen angesehen, Cajal aber hat vielleicht manche Stützzelle als Ganglienzelle gedeutet.

Ich versuche in den unten folgenden spezielleren Ausführungen den Standpunkt einzunehmen, daß wir bei allen Wirbeltieren wenigstens eine Art von konzentrischen Stützzellen suchen müssen. Dieselben können oft kernlos sein (wohl durch sekundären Schwund des Zellkerns), was zwar sehr merkwürdig ist, aber durch Beobachtungen H. Müllers an Schildkröten, wo diese Elemente sehr groß sind, beglaubigt erscheint. Wenn nun ferner diese kernlosen Zellen sehr klein sind, so können sie sich wohl leicht der Beobachtung entziehen, da sie sich dann zwischen den feinen Dendriten-Verzweigungen der äußeren retikulären Schicht und den dort gleichfalls meist befindlichen Abzweigungen der Müllerschen Radialfasern gänzlich verlieren; und dies dürfte vielleicht der Grund sein,

Digitized by Google

weshalb sie in der Retina des Menschen kaum je sicher beobachtet sind. STÖHR hält in seinem Lehrbuch der Histologie an diesen Zellen, die nach ihm beim Menschen teils kernhaltig, teils kernlos wären, fest. Immerhin ist sicher, daß diese Frage neu untersucht werden müßte.

2. Spinnenzellen kommen im Nervus opticus in großer Verbreitung vor und sind sicher bei Säugern (s. S. 64 und Fig. 57 spz auf S. 60), vielleicht auch bei Vögeln (s. S. 58), auch in der Nervenfaserschicht der Retina anzutreffen.

3. Die H. MÜLLERschen Radialfasern sind dagegen in jeder einzigen Retina anzutreffen. Bei der gewöhnlichen Färbemethode erscheinen sie wie glasige, von feinen Fibrillen durchzogene Gebilde, die samt diesen Fibrillen die Retina in radiärer Richtung durchziehen (s. Fig. 32 u. andere). In GOLGI-Präparaten erkennt man genauer die Umrißformen der Elemente, während die Fibrillen in ihnen natürlich unsichtbar werden (Fig. 33).

Die Kerne der Radialfasern können in sehr verschiedenen Schichten der Retina angetroffen werden. Dies ist jedoch nur der Fall insoweit, als die Schichtenbildung keine ganz strenge ist; so namentlich bei rudimentären Augen (S. 346 ff.), bei Selachiern und Ganoiden. Je strenger die Verteilung der sonstigen Elemente auf bestimmte Schichten durchgeführt ist, um so mehr ziehen sich die Stützfaserkerne auf eine Schicht zurück: die innere Körnerschicht. Die Ganoiden zeigen hiervon deutlich schon den Anfang.

Ehe wir noch einiges über die Form der Stützfasern sagen, müssen wir betonen, daß wir von Zellen bei diesen Gebilden, streng genommen, nicht sprechen können. Die radialen Stützfasern (-zellen) hängen bekanntlich sowohl untereinander, als auch mit der Membrana limitans externa und interna zusammen.

Wir können vielleicht bei einem Stützzellindividuum, wenn man ein solches künstlich sich aus dem Syncytium zurechtkonstruiert, unterscheiden zwischen a) Stützfibrillen und b) strukturloser Substanz (Fig. 30). Eine einzelne Fibrille würde dann meist zwischen Membrana limitans externa und Membrana limitans interna eine quer durch die ganze Dicke der Retina gehende Verbindung herstellen, nicht selten wohl auch gegabelt oder mehrgeteilt sein. Mehrere Fibrillen sind dann jedoch meist zu einem Bündel vereinigt, und dieses samt umschließender und anhängender strukturloser Substanz und in letzterer liegendem Zellkern könnte als eine radiale Stützzelle betrachtet werden. Sowohl gegen die Membrana limitans externa als auch interna hin weichen die Fibrillen ruten-, garben- oder „trompeten"-förmig auseinander, so daß die ganze Stützzelle an ihren beiden Enden verbreitert ist. (Daß die Verbreiterungen sog. „Füße" an der Limitans externa Fasern haben, wird von PINES und GREEFF ausdrücklich gesagt. Daß es mit den trompetenartigen Verbreiterungen an der Limitans externa ebenso ist, dafür legen wohl die Abbildungen von KRÜCKMANN, 1905, Taf. 18. Fig. 9 Zeugnis ab, auch entspricht dem der Eindruck, den ich selbst habe.) Die beiden Membrane limitantes sind nichts anderes als die in Querschnitten durch die Netzhaut scharf erscheinenden Grenzlinien der dicht aneinander stoßenden Radialzellenberbreiterungen. Diejenigen Autoren, welche diese Membranen fallen lassen wollen, sind daher zweifellos in einem gewissen Recht, wenn es sich meines Erachtens auch nicht empfiehlt, die handlichen Ausdrücke aufzugeben.

Digitized by Google

Von der die Fibrillen umhüllenden Substanz, die ich in der Weise, wie Fig. 30 sie schematisch zeigt, annehmen möchte, sieht man zunächst relativ leicht die Partie, welche den Zellkern umgibt, zumal der letztere mitunter weniger den Fibrillen anliegt, sondern vielmehr, von strukturloser Substanz umhüllt, etwas von ihnen absteht. Sodann sieht man unschwer die lamellenartigen Anhänge, welche alle Zelleiber der äußeren und der inneren Körnerschicht und wohl auch oft der Ganglion opticum-Zellen umhüllen. Würde Fig. 30 einen Schnitt durch die Stützzelle darstellen, so würden die Schraffierungen die aus der Schnittebene herausfallenden Lamellen andeuten. In den feinfaserigen Schichten (äußere und innere retikuläre Schicht und Nervenfaserschicht) finden wir — selbst dies ist unter Umständen ohne Silberfärbung erkennbar — statt der lamellenartigen Anhänge faserige. In Fig. 30 ist angenommen, daß auch diese der strukturlosen Substanz angehören und sich von den lamellenartigen nur durch ihre Form unterscheiden, in Anpassung an die viel feineren Gebilde, welche in diesen Schichten zu umhüllen sind. Betrachtet man z. B. eine Abbildung wie die von M. Schultze gelieferten (besonders Fig. 31 *A* vom Huhn), so scheint es wohl, daß die feineren Fortsätze im Gebiet der äußeren retikulierten Schicht (*r*) strukturell von ganz dem selben Charakter sind wie die gröberen, lamellenartigen in der inneren Körnerschicht (*k*).

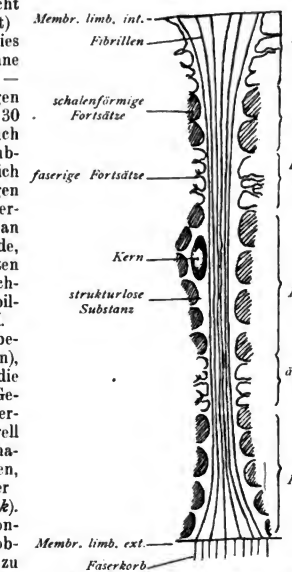

Fig. 30. **Schematische radiale Stützzelle.**

Um aber nicht Konstruiertes und wirklich Beobachtetes durcheinander zu mengen, sei nun nochmals hervorgehoben, daß zurzeit auch noch angenommen werden kann, die erwähnten feinen Verzweigungen wären fibrillärer Natur; wie überhaupt eine strenge Scheidung zwischen fibrillärer und strukturloser Substanz an den radialen Stützzellen bis jetzt nicht gemacht wurde und die strukturlose Substanz insbesondere neben den garbenförmigen Verbreiterungen in der Weise, wie Fig. 30 sie darstellt, bis jetzt noch nicht beschrieben wurde. Doch ohne diese Scheidung kann man sich meines Erachtens die Struktur der Stützzelle kaum klar vorstellen.

Zu Membrana limitans externa ist noch hinzuzufügen, daß dieselbe selbstverständlich von allen Stäbchen- und Zapfenzellen sowie von etwaigen

Digitized by Google

Landoltschen Keulen durchbohrt wird, also siebartig durchlöchert ist; ferner sitzen ihr außen feine kurze Borsten auf, die die Stäbchen- und Zapfeninnenglieder ein Stück weit als sogenannte „Faserkörbe“ (Fig. 31) umhüllen. Endlich dürften, wie schon erwähnt wurde, auch die Hüllen der Stäbchen- und Zapfenzellen mit der Membrana limitans externa in Verbindung stehen, so daß die Neuroglia der Retina auch die Sehzellen umhüllt.

Während wir uns im einfachsten Falle die radiale Stützzelle etwa stabförmig konstruieren können, finden sich wohl in allen Retinae auch solche vor, die nach innen hin verzweigt sind, und stärkere derartige Verzweigungen bilden bei den Reptilien (Fig. 49 *rz*, S. 50) und ganz besonders bei den Vögeln (Fig. 53 *rz*, S. 55) durchaus die Regel.

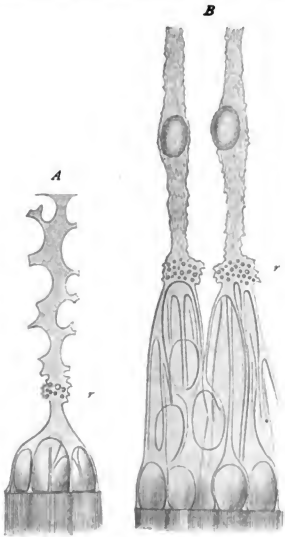

Fig. 31 *A* u. *B*. *A* **Äußerer Teil einer radialen Stützfaser vom Huhn, *B* vom Menschen.** Bei *r* äußere retikuläre Schicht. Nach M. Schultze, 1871.

Es ist wohl ganz klar, daß die radialen Stützzellen durch Vermittlung der lamellenartigen Anhänge untereinander in Verbindung stehen. Schwieriger ist zu sagen, ob dies auch für die feinen seitlichen Verzweigungen gilt.

Krückmann hat nachgewiesen, daß die Netzhautgefäße der Säuger von einer zarten Gliamembran umhüllt werden, die der Membrana limitans externa hochgradig gleicht, indem auch sie von den fußartigen Verbreiterungen der Stützzellen gebildet werden (Limitans perivascularis). Ein Unterschied scheint nur darin zu bestehen, daß eine von den Grenzen der einzelnen „Füße“ hervorgerufene Felderung der Flächenbilder an der Perivascularis, zum Unterschiede von der Limitans interna retinae, nicht gefunden wurde.

An der Bildung der Perivascularis sind nach Krückmann übrigens wohl nur zum kleineren Teile die Füße der radialen Stützzellen beteiligt, zum größeren Teile aber ganz ähnliche Fußbildungen der obenerwähnten Spinnenzellen (und gelegentlich die Leiber dieser Zellen selbst). Daher kann Krückmann — zumal er die Existenz der oben erwähnten „konzentrischen“ Stützzellen nicht annimmt — in großer Annäherung an Held zu der sehr sympathischen Schlußfolgerung kommen: „Es stellt also das gesamte retinale Neurogliagewebe eine einheitlich zusammenhängende Masse dar.“

Die Aufgabe dieses Gewebes dürfte zum Teil in der Stützfunktion, zum Teil — wie manchmal hervorgehoben wird — in der Isolierung der einzelnen nervösen Elemente bestehen. Und beides kommt wohl teilweise auf dasselbe hinaus.

Digitized by Google

Selachier.

(Kombinationsbild Fig. 33.)

Die Retina der Selachier ist anscheinend reicher an Stäbchen als an Zapfen. Die Zapfen, welche von einigen der bedeutendsten älteren Autoren, LEYDIG, H. MÜLLER und M. SCHULTZE den Selachiern gänzlich abgesprochen wurden, sind wohl oft den Stäbchen recht ähnlich, jedoch oft mit Sicherheit beobachtet worden (HEINEMANN, W. MÜLLER, KRAUSE, NEUMAYER, SCHAPER, FRANZ). Die in der äußeren Körnerschicht gelegenen Kerne der Zapfen liegen der Membrana limitans externa dicht an, die Stäbchenkerne erfüllen alle Höhen der äußeren Körnerschicht.

Die äußere retikuläre Schicht ist auffällig schmal, so daß sie sich bei schwacher Vergrößerung fast dem Blicke entzieht. Die Stäbchen„füße" (-endigungen) liegen in ihr häufig, aber nicht immer ein wenig weiter skleral als die Zapfenfüße (NEUMAYER). Manche Stäbchen endigen nur in eine knopfförmige kleine Anschwellung (gleich den Stäbchen der Nachtvögel und Säugetiere), andere aber endigen in ein Endbäumchen (RETZIUS, NEUMAYER). Die Zapfen enden stets in Form von Endbäumchen.

Bei den im folgenden zu behandelnden Verhältnissen der Selachier-Retina müssen wir durchweg versuchen, vornehmlich die von SCHIEFFERDECKER, RETZIUS, NEUMAYER und SCHAPER mitgeteilten Beobachtungen miteinander zu einem Gesamtbilde zu kombinieren. Gewisse Inkongruenzen, die sich namentlich zwischen RETZIUS, NEUMAYER und SCHAPER auffinden lassen, dürften zum Teil darauf beruhen, daß die

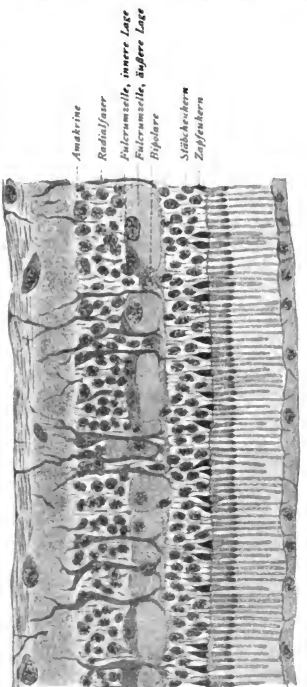

Fig. 32. Retina von Mustelus, nach SCHAPER.

Digitized by Google

elektiv wirkenden neurologischen Methoden (GOLGI, Methylenblau) noch keinem Untersucher die volle Mannigfaltigkeit der Elemente der Selachierretina zu Gesicht gebracht haben werden.

Nach innen von der äußeren retikulären Schicht liegt die für Selachier sehr charakteristische Schicht der gewaltigen „tangentialen Fulcrumzellen". Es sind die „konzentrischen Stützzellen" SCHIEFFERDECKERS, die, bei anderen Tieren innerhalb der äußeren plexiformen Schicht gelegen, hier so mächtige Ausbildung erfahren haben. Ihr Aussehen in Hämatoxylinpräparaten läßt Fig. 32 erkennen. Man findet meist zwei Typen: zu äußerst voluminösere (im Netzhautquerschnitt fast viereckig) in einschichtiger Lage (CZ_1); naeh innen davon gelegen, und mit Fortsätzen in Lücken zwischen jene sich einzwingend, weniger voluminöse (CZ_2). Jene präsentieren sich in Flächenabschnitten durch die Retina nach RETZIUS (1905) als polygonal begrenzte Zellen, während SCHAPER meint, sie vereinigten sich mit einander durch kurze plumpe Ausläufer zu einem Netzwerk. Auch die naeh innen gelegenen, schmächtigeren Fulkrumzellen bilden nach SCHAPER ein Netzwerk. Das Protoplasma ist feinstreifig, was nach RETZIUS von mit der CAJALschen Silbermethode färbbaren (wohl der Stützfunktion dienenden) Fäden herrührt. Ganz anders präsentieren sich diese Zellen, nach NEUMAYER, in Golgipräparaten (Fig. 77 hz_1 und hz_2). Es ist nach diesen Abbildungen zweifellos, daß gleichartige Elemente, wenn auch in schwächerer Ausbildung, in allen anderen Wirbeltierklassen von CAJAL gefunden worden sind. CAJAL spricht sie überall als Ganglienzellen an, was jedoch vielleicht nur zum Teil richtig ist. Bei den Selachiern ist ihre Ganglienzellnatur nicht erwiesen, und nach ihrem färberischen Verhalten nicht wahrscheinlich. Zwischen den Fulcrumzellen oder eigentlich schon mehr außen vor diesen liegen kleine elliptische Kerne, die den arkadenartigen Verbreiterungen der MÜLLERsehen Radialfasern anliegen (rz_1), „äußere konzentrische Stützzellen" bei SCHIEFFERDECKER genannt. SCHIEFFERDECKER nimmt ferner sowohl an der inneren Grenze der äußeren, als aueh der inneren Fulcrumzellen je eine Schicht horizontaler kernloser Stützzellen an, was jedoch durch neuere Untersuchungen nieht bestätigt ist.

Zwischen den Fulcrumzellen und sogar zwischen den äußeren Körnern liegen noch eine Anzahl kernhaltige Zellteile, die Bipolaren angehören und mithin als „versprengte" Bestandteile der inneren Körnerschicht bezeichnet werden können.

Wir können vielleicht folgende Arten von Bipolaren unterscheiden: 1. die nur von RETZIUS beschriebenen, deren Kern in der äußeren Körnerschicht als „dislozierter" Kern liegt (bp_1), 2. Bipolaren ohne LANDOLTsche Keule, die also lediglich die äußere mit der inneren retikulären Schicht verbinden und — nach NEUMAYER — zerfallen in a) kleinere oder Bipolaren für die Zapfen (bp_3), b) größere oder Bipolaren für die Stäbchen (bp_3) — letztere sind wohl auch von SCHAPER mit der Methylenblaumethode dargestellt. (Die Einteilung in „Stäbchenbipolaren" und „Zapfenbipolaren" lehnt sieh an die von CAJAL bei Teleostiern festgestellten Verhältnisse an, vgl. S. 37). 3. Von den Bipolaren mit LANDOLTscher Keule (d. i. mit zwischen die Sehzellenkerne hineinreichendem Fortsatze) (bp_1 und bp_2) unterscheidet SCHAPER mehrere Typen: a) solche, deren Kernteil oft noch zwischen den Fulcrumzellen liegt, geben, wie die vorigen, einige Dendriten im Niveau der äußeren retikulären Schicht ab und entsenden einen dicken zylindrischen Fortsatz zwischen die äußeren Körner, wo er vielleicht mit dem kernhaltigen Sehzellenteil in Kontakt tritt; b) etwas nach innen

Digitized by Google

von ihnen liegen die Zellkerne von Bipolaren, die statt des zylindrischen Protoplasmafortsatzes einen keulenförmigen aufweisen; c) endlich in jeder Höhe der inneren Körnerschicht liegen die meist etwas kleineren Zellkerne von Bipolaren mit variköse m, fadenförmigen Endgliede, welches zwischen den äußeren Körnern, oft an der Membrana limitans externa (manchmal vielleicht sogar jenseits von ihr) geknöpft endigt. Die Unterscheidung von a), b) und c) ist nicht ganz gewiß, und augenscheinlich sind alle diese in die äußere Körnerschicht reichenden Fortsätze identisch mit den von RETZIUS und NEUMAYER als LANDOLTsche Keulen der Selachier beschriebenen Gebilden.

Sodann beschreibt NEUMAYER aus der inneren Körnerschicht sternförmige Ganglienzellen (*stfz*), und auch in RETZIUS's Arbeit finden wir ähnliche Gebilde beschrieben. Wir dürfen sie wohl mit NEUMAYER als Homologa der „kleinen sternförmigen Ganglienzellen", die CAJAL bei Teleostiern und Amphibien fand, betrachten.

War hinsichtlich der Bipolaren die „innere Körnerschicht" nach außen hin keineswegs scharf begrenzt, so ist die Abgrenzung nach innen gleichfalls eine unscharfe. Es finden sich Amakrinen (az_1 bis az_4) nicht nur an der Innenfläche der inneren Körnerschicht, sondern auch innerhalb der inneren retikulären Schicht und zwischen den Ganglion opticum-Zellen. Man könnte vielleicht az_1 als diffuse, az_2 und az_4 als schichtenbildende einschichtige, az_3 als schichtenbildende mehrschichtige Amakrinen auffassen, wenn man die verschiedenen Typen nach der Verteilung der Endigungen in der inneren retikulären Schicht benennen will. (NEUMAYER benennt diese Typen in anderer Weise, was mir nicht zwingend erscheint, und wieder etwas anderes sind sie einerseits bei RETZIUS, andererseits bei SCHAPER dargestellt.)

Das Vorkommen von nervösen Amakrinen, d. h. von solchen, die außer Fortsätzen zur inneren retikulären Schicht noch einen Neuriten zum Nervus opticus entsenden, will NEUMAYER leugnen, doch scheint mir, daß wir seine Zellen az_3 unserer Figur eher als nervöse Amakrinen, denn als eigentliche Ganglion opticum-Zellen betrachten können, da sie ihre kürzeren Dendriten in derselben Richtung vom Zelleib aus entsenden wie den langen Achsenzylinder.

In der inneren Körnerschicht liegen ferner noch die Kerne der Radialfasern (rz_2).

Die innere retikuläre Schicht ist bei den Selachiern stets von erheblicher Dicke.

Die Ganglion opticum-Zellen (*goz*) bilden wiederum keine in sich geschlossene Schicht, sondern liegen zerstreut an der Grenze zwischen der vorigen und der Nervenfaserschicht, auch in jener und in letzterer. Sie sind von sehr variabler Größe und Form. Die größten, meist der Membrana limitans interna benachbarten sind multipolar, die kleineren spindelförmig oder bipolar (SCHAPER). NEUMAYER unterscheidet verschiedene Typen, insbesondere schichtenbildende (goz_1 und goz_2) und diffuse (goz_3) — nach der Endigungsweise der Dendriten.

Die radialen Stützfasern werden von SCHAPER als sehr kräftig entwickelt beschrieben. Nach RETZIUS erscheinen sie schlanker und dünner als bei Teleostiern und Amphibien, nach NEUMAYER, an den sich rz_2 in unserer Fig. 33 anlehnt, ist ihr Kaliber in keiner Weise auffallend.

Artunterschiede. Der Bau der Retina ist wohl nicht bei allen Arten ganz derselbe, doch sind die Angaben über Artunterschiede bis jetzt sehr spärlich. Nach W. KRAUSE wären allen Selachiern Stäbchen und auch Zapfen eigen. Ich habe

Digitized by Google

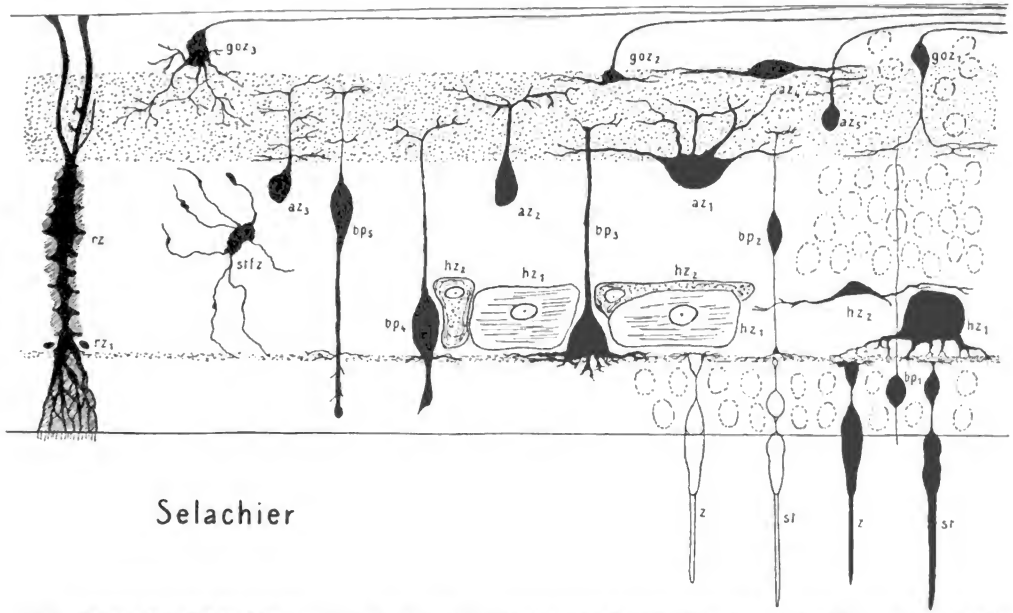

Fig. 33. **Elemente der Retina der Selachier.** Kombinationsbild nach SCHIEFFERDECKER, RETZIUS, NEUMAYER und SCHAPER. *st* Stäbchen, *z* Zapfen, bp_1 dislozierte Bipolare, hz_1 und hz_2 „horizontale Fulcrumzellen", bp_2 bis bp_5 Bipolaren (bp_4 und bp_5 mit LANDOLTscher Keule), *stfz* sternförmige Ganglienzellen, az_1 bis az_4 Amakrinen, az_5 nervöse Amakrine, goz_1 bis goz_3 Ganglion-opticum-Zellen, *rz* radiale Stützfasern, rz_1 Stützzellenkern.

Digitized by Google

wohl nicht einmal bei Mustelus, sondern nur bei Squatina die Zapfen mit Sicherheit gesehen. Jedenfalls dürften die Stäbchen in den meisten Augen zahlreicher sein.

Bei Torpedo marmorata gibt es nach KRAUSE auch Doppelzapfen.

Wegen des inneren Baues der Stäbchen und Zapfen, des Vorkommens der Ellipsoide, Fibrillenbildungen und ähnliches sei auf KRAUSE und HESSE verwiesen. Bei Raja asterias kämen nach KRAUSE z. B. sowohl Stäbchen mit, als auch ohne Ellipsoid vor. Die Größe der Zapfenellipsoide wird bei dieser Art hervorgehoben. Laeviraja oxyrhynchus soll außer Zapfen sowohl kürzere wie längere Stäbchen haben.

Die Form der Stäbchen und Zapfen ist wohl etwas variabel. Besonders schlank finde ich sie (die Stäbchen) bei der in größeren Tiefen lebenden Chimaera, wo sie auch sehr dicht stehen. Ihre Länge ist hier jedoch mit 45 μ nicht erheblicher als bei vielen anderen Arten (FRANZ 1905).

Die äußeren Körner liegen bei vielen Arten in ca. 4—7 undeutlichen Lagen übereinander, bei Squatina und Torpedo nur in 2—3, bei Raja batis sogarnur in einer, wobei sie ganz spindelförmig sind und in radiärer Stellung nebeneinander stehen.

Die Schichten der horizontalen Fulkrumzellen sind bei Torpedo und Raja schmächtiger entwickelt als sonst (wohl namentlich ihre äußere Zellenlage), und bei Spinax und Chimaera (den Bewohnern großer Tiefen) sind sie nicht mehr deutlich topographisch abzugrenzen. Bei diesen beiden Arten tritt nun in der stark entwickelten äußeren Körnerschicht neben vielen Stäbchenkernen in geringer Zahl ein besonderer Typ von Zellkernen auf.

Die innere Körnerschicht ist von sehr verschiedener Mächtigkeit, es können nur 1—2 Lagen von Zellkernen vorhanden sein (Spinax, Chimaera), oder 3 (Torpedo) oder bis 7 (viele andere). Bei Raja und besonders bei Squatina zerfällt diese Körnerschicht noch in drei Abteilungen, indem in der mittelsten die „Körner", die Zellkerne am kleinsten sind.

Den basalen arkadenförmigen Verbreiterungen der radialen Stützfasern finde ich bei Chimaera, namentlich in der Nähe des Foramen opticum, kleine Zellkerne anliegend. Die Angabe, daß diese Radialfasern jedoch in sich spiralige Drehung aufwiesen, möchte ich nicht mehr aufrecht erhalten. Die Fibrillen laufen nur nicht alle genau einander parallel, sondern kreuzen sich in sehr spitzem Winkel zum Teil.

Es würde sich verlohnen, diese und andere Artunterschiede in Muße zu studieren, wobei am besten davon auszugehen wäre, zunächst die rein quantitativen Unterschiede (Variationen in der relativen Anzahl der einzelnen Elemente) festzustellen und von ihnen die etwaigen qualitativen abzuleiten.

Ganoiden.

(Kombinationsbild Fig. 35.)

Die Retina der Ganoiden ist vor allem dadurch ausgezeichnet, daß eine gesonderte „innere Körnerschicht" nicht ausgebildet ist. Wir werden daher die derselben entsprechenden Elemente, die wir schon bei den Selachiern bis in die äußere retikuläre Schicht verstreut antrafen, auch bei den Ganoiden auf verschiedene Schichten verstreut wiederzufinden suchen müssen.

Im einzelnen finden wir im Baue der Ganoidenretina bei Acipenser, indem wir vornehmlich DOGIEL, bezüglich des Stützgewebes aber auch SCHIEFFERDECKER folgen, folgendes:

Die Retina enthält Stäbchen (*st*) (mit langem dünnem Innen- und Außengliede) und Zapfen (*z*) (mit langem, dickem Innen- und kurzem, konischem Innengliede). Beide Arten von Sehelementen enthalten am äußeren Ende des Außengliedes ein stark lichtbrechendes Ellipsoid, welches seinerseits bei den Stäbchen gelblich, bei den Zapfen olivengrün ist und in letzteren noch einen, seltener einige (bis sieben) Öltropfen (Fettropfen) von in frischem Zustande gelblicher Farbe enthält. Glaskörperwärts vom Zapfenellipsoid liegt nach KRAUSE noch ein Paraboloid (cf. DOGIEL und W. KRAUSE, 1886).

Die Schicht der äußeren Körner ist überall zweischichtig, wobei jedoch die Kerne der äußeren Lage, die in den zentraleren Netzhautpartien allein aus Zapfenkernen, in den periphereren aber auch aus Stäbchen-

Digitized by Google

kernen besteht, größtenteils noch außerhalb der Membrana limitans externa liegen.

Der äußeren Körnerschicht dicht anliegend, also noch zwischen den Stäbchenkernen und den Endausbreitungen der Stäbchen und Zapfen (also wenn man will, in der „HENLEschen Faserschicht") liegen zerstreut große Ganglienzellen (äußere gangliöse Schicht DOGIELS, von SCHIEFFERDECKER wohl irrtümlich für eine äußerste Lage von Stützzellen gehalten), Gebilde, welche sich meist durch den Besitz von einem äußeren, zahlreichen seitlichen und einem inneren Fortsatze (wobei der erstgenannte durch die Membrana limitans externa hindurch bis an ein Stäbchen oder einen Zapfen reicht), als Homologa der Bipolaren der Selachier- und Teleostiernetzhaut charakterisieren dürften, also bereits „versprengte" Bestandteile der inneren Körnerschicht (bp_1). Hier liegen ferner auch bereits kleinere Kerne, wohl den radialen Stützfasern angehörig.

Jetzt erst folgen die Endausbreitungen der Stäbchen und Zapfen, eine verschwindend dünne innere retikuläre Schicht bildend, dann die horizontalen Fulcrumzellen, „konzentrische Stützzellen", wiederum anscheinend in zwei Lagen liegend (cz_1 und cz_2), die jedoch einander ziemlich ähnlich sehen und durch mächtige Lymphräume (l) voneinander getrennt sind. (Beide Lagen zusammen führen bei SCHIEFFERDECKER die Bezeichnung „innere konzentrische Stützzellen".) Namentlich im Niveau der inneren dieser beiden Lagen finden sich Kerne der Radialfasern (rz), zu Ansammlungen gehäuft, ferner liegen an der Innenseite der Fulcrumzellenschicht wiederum Ganglienzellen (mittlere gangliöse Schicht DOGIELS) mit einem äußeren (bis an die Membrana limitans externa reichenden), zahlreichen seitlichen (zu den Endigungen der Sehzellen ziehenden), und einem inneren Fortsatze (zur Reticularis interna), wiederum offenbar Homologa der Bipolaren (bp_2).

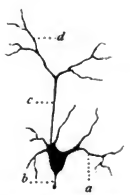

Fig. 34. **Subepitheliale Nervenzelle aus der Retina des Störs.** *a* horizontale Fortsätze, *b* äußerer Fortsatz (= LANDOLTscher Keule), *c* innerer Fortsatz, *d* Verästelungen. Nach DOGIEL.

Damit dürfte das Wesentlichste, was über die Homologa der „inneren Körner" bekannt ist, gesagt sein.

Als geschlossene und ziemlich mächtige Schicht präsentiert sich erst wiederum die innere retikuläre Schicht, von DOGIEL seinerzeit noch als das Neurospongium bezeichnet und irrtümlich dem Stützgewebe zugerechnet.

In dieser Schicht sowie in der folgenden und auf der Grenze zwischen beiden liegen nun wiederum Ganglienzellen (goz) von sehr verschiedener Form und Größe. Wir haben in ihnen zweifellos mit W. MÜLLER und anderen Autoren die Repräsentanten der Ganglienzellenschicht zu erblicken. Unter ihnen sind auch Zellen, die in den Verlauf einer Nervenfaser als einfache Bipolaren eingeschaltet sind. — An Zellkernen finden wir in diesen beiden Schichten ferner noch Kerne der Stützfasern, die diesen Fasern dicht anliegen.

Die Nervenfaserschicht besteht, zum Unterschiede von den Selachiern, aus markhaltigen Nervenfasern, die (KRAUSE) in Bündeln liegen, welche ihrerseits einen weitmaschigen Plexus bilden.

Digitized by Google

Die radialen Stützfasern sind von DOGIEL und SCHIEFFERDECKER sehr genau beschrieben und schön abgebildet worden. In der Form der Fulkrumzellen liegen sie zu dichten Bündeln zusammen, nach außen wie nach innen gehen sie arkadenförmig auseinander, und mit kleinen Füßchen treten sie an die Membrana limitans externa heran, mit größeren, „trompetenförmigen" Verbreiterungen an die Membrana limitans interna. Ihre Kerne trafen wir schon namentlich an drei Stellen an (dicht

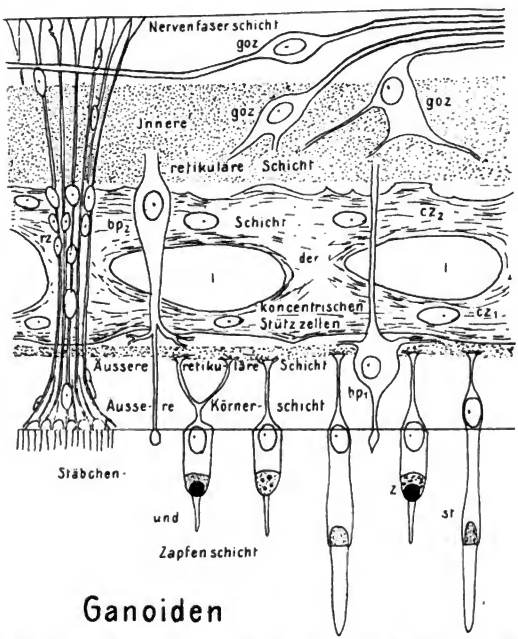

Fig. 35. **Retina der Ganoiden.** Kombinationsbild nach SCHIEFFERDECKER und besonders nach DOGIEL. *st* Stäbchen, *z* Zapfen, bp_1 und bp_2 Bipolaren, cz_1 und cz_2 konzentrische Stützzellen, *l* Lymphraum, *rz* radiäre Stützzellen, *goz* Ganglion opticum-Zellen.

an der äußeren Körnerschicht, in Haufen in der inneren Hälfte der Fulcrumzellen, und in den beiden inneren Netzhautschichten (exklusive Membrana limitans interna). SCHIEFFERDECKER hebt hervor, daß manchmal Kerne in seitlichen Fortsätzen der Stützzellen, die in die innere retikuläre Schicht hineinragen, sitzen. Die Membrana limitans externa trägt auf ihrer Außenseite „Faserkörbe", die die Stäbchen (und Zapfen?) längs der halben Länge ihrer Innenglieder umschließen.

Digitized by Google

So abweichend der Bau der Ganoidenretina auch für den ersten Blick erscheinen mag, läßt er sich doch leicht verstehen, wenn man von dem Befunde bei Selachiern ausgeht. Während aber in vielfacher Hinsicht die Ganoiden nach ihrem Gesamtbaue als Zwischenformen zwischen Selachiern und Teleostiern gelten können, scheinen sie gerade in bezug auf die Retina eine Sonderstellung einzunehmen, und die Teleostier kommen hierin der Norm wieder näher (vgl. Rückblick, Allgemeineres, S. 108 ff.).

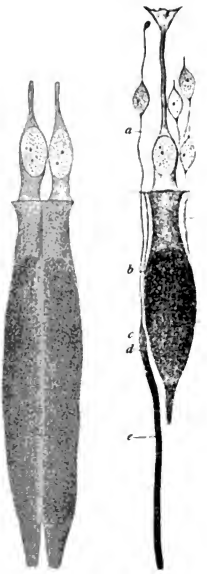

Fig. 37. **Stäbchen und Zapfen vom Barsch.** Nach GREEFF 1900. I Zapfen, II Stäbchen, III Zwillingszapfen. *a* Stäbchenfaser mit Stäbchenkorn, *b* fadenförmiger Teil des Innengliedes, *c* Ellipsoid, *d* Zwischenscheibe, *e* Außenglied des Stäbchens, *f* Hülle des Zapfens, *g* Ellipsoid des Zapfens.

Teleostier.

(Kombinationsbild Fig. 37.)

Die Stäbchen (st) der Knochenfische sind von erheblicher Länge. Den Hauptanteil daran hat das Außenglied. Die Innenglieder der Zapfen (z) sind länger als die der Stäbchen und oft viel dicker, etwa flaschenförmig, ihre Außenglieder sehr kurz und dünn (H. MÜLLER, M. SCHULTZE und andere). Die Kerne der Zapfen liegen manchmal nach außen von der Membrana limitans externa, öfter aber dürften sie dieser Membran innen anliegen, und derartige Unterschiede könnten auch von ungleicher Belichtung abhängen (vgl. GARTEN). Die Kerne der Stäbchen nehmen die ganze äußere Körnerschicht ein. Außer Zapfen gewöhnlicher Art kennt man seit H. MÜLLER bei den Teleostiern auch Zwillingszapfen (*zz*), die sich als Paare von nur mit den Innengliedern verschmolzenen Zapfen darstellen.

Tiefer als die Stäbchen„füße" senken sich meist, nach CAJAL hauptsächlich mit der Golgimethode gewonnenen Präparaten, die Zapfen„füße" in die äußere retikuläre Schicht ein, und meist erreichen sie deren innere Grenze. Die Stäbchen endigen in dieser Schicht stets mit einem Kügelchen, und mehrere (20—25) Stäbchenenden treten mit einem mächtigen Endbäumchen einer riesigen Bipolare in Beziehung. Die Zapfen endigen in je ein Endbäumchen, deren oft 20—30, oft nur eins, mit einem Endbäumchen einer Bipolaren in Kontakt tritt. Außerdem liegen in der äußeren retikulären Schicht zahlreiche Äste von horizontalen Ganglienzellen. Die Kerne der letztgenannten Ganglienzellarten finden wir in der inneren Körnerschicht der Autoren. Wenigstens wenn wir CAJAL folgen, so besteht fast die äußere Hälfte dieser Schicht aus horizontalen Ganglienzellen, die in drei Lagen liegen: a) äußere (*hz*$_1$) mit vielen kurzen, in die vorige Schicht eindringenden Fortsätzen und

Digitized by Google

einem langen, horizontal laufenden (Achsenzylinder), der wahrscheinlich gleichfalls in jene Schicht eindringt, b) mittlere (hz_3) mit platterem Körper und im übrigen ähnlicher Beschaffenheit, c) innere (hz_4), welche im Netzhautquerschnitt dicke, lange, horizontal liegende Spindeln bilden und zwei, anfangs horizontal laufende, dann in der äußeren retikulären Schicht endigende Fortsätze haben sollen: einen langen, vom Aussehen der Achsenzylinder, und einen gegabelten. Nach SCHIEFFERDECKER, dem allerdings CAJAL widerspricht, wären diese letzteren Zellen kernlos.

SCHIEFFERDECKER sprach diese drei Zellenlagen als Stützzellen an. Ich möchte fast glauben, daß er wenigstens zum Teil (vielleicht bezüglich der inneren) gegenüber CAJAL Recht behalten wird. Diese Ansicht wird nämlich durch den Vergleich mit den Selachiern und Ganoiden nahegelegt. Mit Methylenblau konnte CAJAL die horizontalen Zellen ferner sämtlich nicht färben, was immerhin ein Moment zugunsten der Stützzellennatur wäre.

Etwa an der inneren Grenze der horizontalen Zellenlagen liegen die Kerne der radialen Stützfasern, häufig einzeln, oft auch zu Gruppen von drei oder vier beieinander.

Nach innen von den horizontalen Zellen liegen die Kerne der Bipolaren; ihre zwei Arten erwähnten wir schon, es sind a) die riesigen bipolaren Zellen oder die Bipolaren für die Stäbchen (bp_1) ,und b) die kleinen bipolaren Zellen oder die Bipolaren für die Zapfen (bp_2). Beide senden außer dem Fortsatz zu den Stäbchen bzw. Zapfenendfüßen je einen zu der inneren retikulären Schicht, wo die „Stäbchenbipolaren" mit wenig verzweigtem, konischem Fußstück bis an die Ganglion opticum-Zellkörper reichen, die „Zapfenbipolaren" aber in verschiedener Höhe mit Endaufzweigungen endigen, nachdem sie oft noch einige kleine Kollateralen abgegeben haben. — Bipolaren mit LANDOLTscher Keule, die sonst allen Wirbeltierklassen zukommen, sind bei den Teleostiern bisher nicht gefunden worden. Nach REICH würden zwar beim Hecht LANDOLTsche Kolben vorhanden sein. Da REICH dieselben jedoch in Verbindung mit offenbaren Stäbchenkernen zeichnet und sie auch für veränderte Stäbcheninnenglieder hält, müssen wir die Angabe mit Vorsicht aufnehmen.

In der inneren Hälfte der Dicke der inneren Körnerschicht findet CAJAL ferner kleine „sternförmige" Ganglienzellen ($stfz$), deren zahlreiche Fortsätze, wiederholt geteilt, ihre Endigungen schließlich in den beiden retikulären Schichten finden. CAJAL möchte in ihnen eine Varietät der „Zapfenbipolaren" erblicken.

Die innerste Lage der inneren Körnerschicht bilden Amakrinen. Bei CAJAL liegt wohl ein Versehen vor, wenn er zunächst einen von DOGIEL bei Ganoiden beschriebenen Typ „nervöser Anakrinen" (Amakrinen mit Achsenzylinder zur Nervenfaserschicht) annehmen zu müssen meint. CAJAL fand die Zellen nicht, und DOGIEL hat sie bei Ganoiden m. W nicht beschrieben. Wir haben also nur „eigentliche Amakrinen", welche nach der Art ihrer Endigung und der Lage ihrer in der inneren retikulären Schicht gelegenen Verzweigungen noch in zwei Arten klassifiziert werden können: a) „diffuse" amakrine Zellen, d. h. solche, deren zahlreiche knöpfchenförmige Endigungen sich über die ganze innere retikuläre Schicht verteilen (am_1), und b) die etwas größeren „amakrinen Schichtenzellen", Cellulas stratificadas, Cellules stratifiées CAJALS, Zellen, deren Verästelungen sich innerhalb der inneren retikulären Schicht schichtenförmig ausbreiten. CAJAL unterscheidet von diesen amakrinen Schichtenzellen noch eine ganze Anzahl von Untertypen, und zwar fünf einschichtige

Digitized by Google

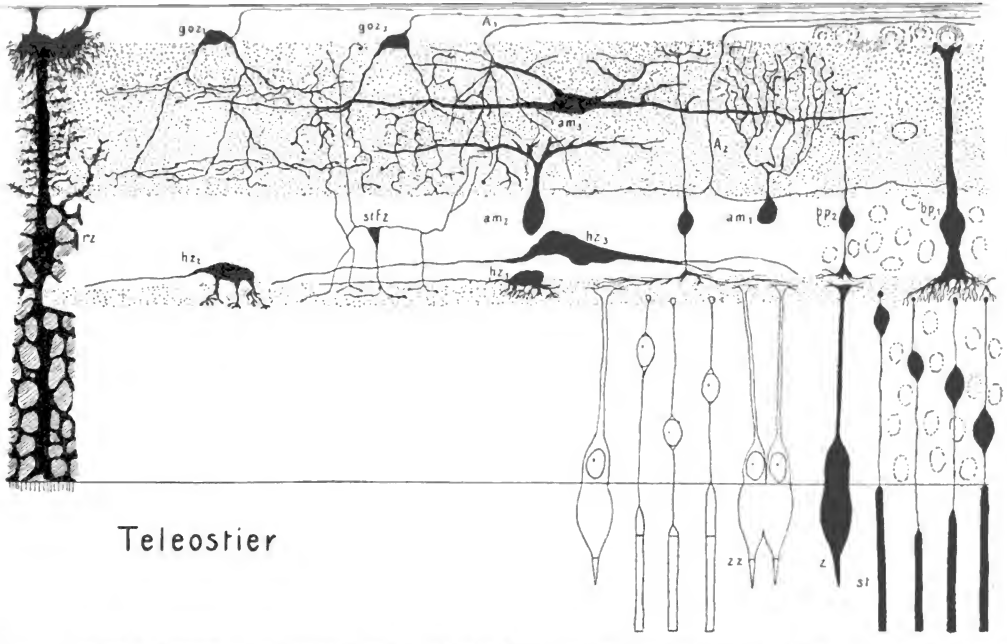

Fig. 37. **Retina der Teleostier.** Kombinationsbild nach H. MÜLLER, M. SCHULTZE und besonders CAJAL und AICHEL. *st* Stäbchen, *z* Zapfen, *zz* Zwillingszapfen, hz_1 bis hz_3 horizontale Zellen (hz_3 = Stützzellen?), bp_1 Stäbchenbipolare, bp_2 Zapfenbipolare, *stfz* sternförmige Ganglienzelle, am_1 diffuse Amakrine, am_2 schichtenbildende einschichtige Amakrine, am_3 versprengte Amakrine, *goz* Ganglion opticum-Zellen, *rz* radiale Stützzellen, *cf* zentrifugale Sehnervfasern.

Digitized by Google

(am_3) und ferner zweischichtige; noch mehr Typen zählt AICHEL in seiner vortrefflichen Dissertationsschrift, nach Studien an ambryonalen Teleostiern, auf.

In der inneren retikulären Schicht, welche in sich die Endbüschel der Bipolaren, die Verzweigungen der Amakrinen und die Protoplasmafortsätze der Ganglion opticum-Zellen enthält, heben sich infolge der schichtenförmigen Lage der Ausbreitungen der meisten Amakrinen oft ziemlich deutlich granulös aussehende konzentrische (oder horizontale) Streifen oder Plexus ab, deren Zahl strittig und vielleicht schwankend ist, aber nach CAJAL bei den Fischen wohl mindestens fünf betragen dürfte (entsprechend den fünf Typen von einschichtigen Amakrinen). Naturgemäß besteht jeder derartige Streifen noch aus zwei Lagen, deren äußere von den Endausbreitungen der Amakrinen, die innere von den ihnen entgegenkommenden Protoplasmaverzweigungen der Ganglion opticum-Zellen gebildet wird. Von Zellen liegen in dieser Schicht noch Ganglienzellen, die man wohl als Amakrinen auffassen kann, nur daß ihre Fortsätze sich mehr horizontal ausbreiten (am_3), was natürlich ist, da ja sie schon in der inneren retikulären Schicht liegen und nicht mehr nach ihr emporzusteigen brauchen.

Die Ganglion opticum-Zellen finden wir zum ersten Male bei den Teleostiern (wenigstens bei ausgewachsenen, zum Unterschiede von Selachiern und Ganoiden) in einer geschlossenen Schicht. Sie bilden nur eine Lage. Ihre langen Achsenzylinder senden sie stets in die Nervenfaserschicht. Nach der Endigungsweise ihrer Protoplasmafortsätze in der Reticularis interna unterscheidet CAJAL a) einschichtige (mehrere Untertypen), b) mehrschichtige (goz_1) und c) diffuse (goz_2).

Die Fasern in der Nervenfaserschicht verlaufen natürlich strahlenförmig zum Foramen opticum und liegen, wie CAJAL an Methylenblaupräparaten sah, in Bündeln, deren jedes aus einem oder zwei dicken Achsenzylindern und einer großen Anzahlfeiner Fibrillen besteht. Einige Fasern sind

Fig. 38. Stäbchen von Leptocephalus lacrymatus. *agl* Außenglied, *igl* Innenglied, *sch* fadenförmiger Teil des Innengliedes, *k* Kern. Fig. 38.

zentrifugal und endigen nach AICHEL in zweierlei Weise: die einen (cf_1) lösen sich nach Passierung der Optikusfaserschicht in ein korbartiges, wohl mit den Dendriten der Amakrinen in Kontakt tretendes Geflecht auf, die anderen (cf_1) teilen sich an der inneren Grenze der inneren retikulären Schicht T-förmig und enden nach relativ langem Verlaufe.

Die MÜLLERschen Radialfasern sind relativ dick. Die äußere retikuläre Schicht durchsetzen sie, ohne seitliche Verzweigungen abzugeben. Solche fehlen dagegen nicht innerhalb der übrigen Schichten, am stärksten entwickelt sind sie in dem Niveau der Amakrinen.

Artunterschiede: Die Form der Stäbchen und Zapfen ist natürlich gewissen Variationen unterworfen, insbesondere die Stäbchen können entweder ganz zylindrisch sein, wie M. SCHULTZE solche von Cyprinus und Perca abbildet, auch kann das Innenglied etwa in seiner inneren Hälfte fadenförmig sein (bei Esox und Perca nach M. SCHULTZE, bei Chondro-

Digitized by Google

stoma nach HESSE (s. Fig. 21, S. 17). Schließlich kann es bis auf einen kleinen Rest gänzlich fadenförmig werden (bei Perca nach H. MÜLLER). Diese Unterschiede fluktuieren wohl meist innerhalb einer einzigen Retina, bei Globio fluviatilis aber stellt W. KRAUSE geradezu zwei Typen auf, die denen beim Frosch (s. u.) gleichen. Bei einem japanischen Leptocephalus fand ich die Stäbchen alle mit zum Teil fadenförmigem Innengliede (Abhandl. Münch. Akademie 1910) (Fig. 38).

Den meisten Arten sind sicher Stäbchen und Zapfen eigen; beim Aal (Anguilla), einem im Dunkeln lebenden und zum Laichen in die Tiefsee hinabsteigenden Fisch, haben manche Autoren, z. B. M. SCHULTZE, nur Stäbchen gefunden, KRAUSE und GRYNFELLT und EUZIÈRE geben jedoch Abbildungen der Aalnetzhaut, in welcher nicht nur viele Zapfen zu sehen, sondern diese auch durch leicht erkennbare Kerne ausgezeichnet sind. Bei dem schon erwähnten Leptocephalus, der ja die Larve einer Anguillulidenart (vielleicht einer Anguillaart) ist, habe ich allerdings wiederum nur Stäbchen gefunden, und jene Zapfenkerne könnte ich bei noehmaliger Prüfung höchstens in verschwindend geringer Zahl zu erblicken versueht sein. Ähnlich dürfte es bei Conger, nach GRYNFELLTS und EUZIÈRES Abbildung, sein. Im Gegensatz dazu fand ich (l. c.) bei Periophthalmus und Boleophthalmus nur Zapfen, allerdings an nieht gut konservierten Präparaten, doeh mindestens sind die Zapfen hier in viel reicherer Anzahl als bei den meisten anderen Arten vorhanden. Dieser an Reptilien erinnernde Befund mag mit der Lebensweise der Fische zusammenhängen: denn diese Arten gehen oft aufs Land und jagen hier in einer den Eidechsen nicht unähnlichen Art umher. (Daß auch gerade der Aal gelegentlich (wohl meist bei Nacht) aufs Land geht (oder zufällig dorthin gelangt?) ist wohl kaum zu bestreiten, ist aber eine Sache für sich.) Bei der zu den Mormyriden gehörigen Gattung Gnathonemus finde ieh nur Stäbehen. Sie haben bei dieser hoehgradig aberranten Fischgattung die Eigentümliehkeit, zu Gruppen zusammenzustehen und Zwisehenräume zwisehen den Gruppen zu lassen. Da sich dies Verhalten

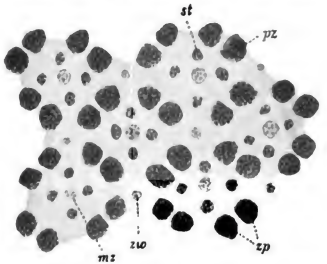

Fig. 39. **Tangentialschnitt der Retina von Salmo,** die Mosaik der Stäbchen und Zapfen zeigend. *pz* Paarzapfen, *zp* Zapfenpaar, *mz* Mittelzapfen, *zw* Zwischenzapfen. *st* Stäbchen. Nach FÜRST.

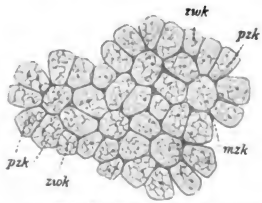

Fig 40. **Tangentialschnitt durch die Schicht der Zapfenkerne von Salmo.** *pzk* Paarzapfenkern, *zwk* Zwischenzapfenkern, *mzk* Mittelzapfenkern. Nach FÜRST.

Digitized by Google

auch auf die äußeren Körner erstreckt, glaube ich nicht, daß ein Kunstprodukt vorliegt.

Bei Hippocampus, dem Seepferdchen, sind die Stäbchen und Zapfen einander sehr ähnlich. Bei Belone acus, dem Pfeilhecht, sind die Stäbchen sehr dünn. Bei einer Meernadel, Syngnathus acus, sollen den Stäbchen wie den Zapfen die Ellipsoide fehlen (KRAUSE). Bei Salm unter-

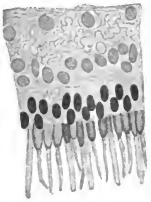

Fig. 41. **Retina von Oneirodos niger.** Nach A. BRAUER.

Fig. 43. Fig. 44.

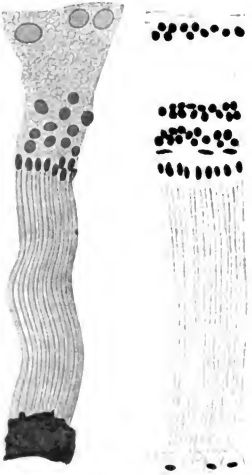

Fig. 43. **Retina von Halicmetus ruber.** Nach A. BRAUER.

Fig. 44. **Retina von Ichthyococcus ovatus.** Nach A. BRAUER.

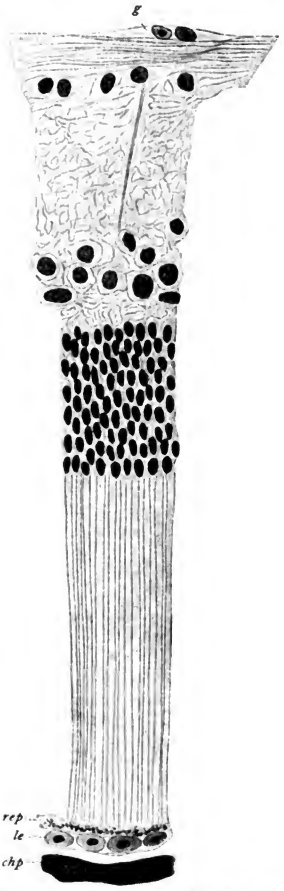

Fig. 42. **Retina von dem Tiefseefisch Coloconger raniceps.** Nach A. BRAUER.

Digitized by Google

scheidet C. M. FÜRST folgende Arten von Sehzellen: Stäbchen, Mittelzapfen, Zwischenzapfen und Paarzapfen (Fig. 39 u. 40).

Zwillingszapfen sind bei den Teleostiern sehr häufig, bei Esox (Hecht) sogar überwiegend, bei Anguilla fehlend (KRAUSE).

Die Lage der Stäbchen- und Zapfenkerne zur Membrana limitans externa wechselt (wie schon oben angedeutet wurde). Außerhalb von der Membrana limitans externa liegen die Zapfenkerne bei Box salpa (CAJAL), bei Salmo (FÜRST) und bei Anguilla (KRAUSE), welch letztere sich hierdurch bedeutend von ihrem nahen Verwandten, dem Conger, unterscheidet; häufiger aber liegen die Zapfenkerne wohl innerhalb von dieser Membran und dann wohl meist ihr dicht an; im Gegensatz dazu liegen bei Hippocampus und Syngnathus die Stäbchenkörner der Membrana limitans externa außen an, und die Zapfenkörner erfüllen hier die nach innen von dieser Membran gelegene äußere Körnerschicht (KRAUSE, CHIEVITZ). Bei allen diesen Angaben über die Lage der äußeren Körner zur Membrana limitans externa müßte aber genauer als bisher angegeben sein, ob es sich um Hell- oder um Dunkelaugen handelt (vgl. S. 24).

Auf KRAUSE und HESSE müssen wir verweisen wegen des Vorkommens oder Fehlens der Ellipsoide in den Sehzellen, worin vielleicht gewisse Schwankungen vorkommen.

Die Fasern des Nervus opticus enthalten bei Esox bipolare Ganglienzellen. Bei Perca scheinen die stärksten Fasern markhaltig zu sein (KRAUSE).

Die Retina der echten Tiefseefische (also ausgesprochener Dunkeltiere) fand BRAUER ausnahmslos frei von Zapfen, ausgenommen vielleicht Oneirodes (Fig. 41) und einige nicht sicher zu deutende Befunde in rudimentierten Augen, auf die ich in einem besonderen Kapitel zu sprechen komme (S. 346ff.). Indem ich auch die sehr interessanten regionären Differenzierungen in den Tiefseefischretinae mir für spätere Besprechung aufhebe (S. 72ff.), sei nur noch erwähnt, daß die Retinae der vielen Tiefseeteleostierarten augenscheinlich mancherlei Verschiedenheiten aufweisen. Nur darin stimmen sie überein, daß die Stäbchen sowie die sonstigen Zellenarten meist in relativ sparsamer Zahl vorhanden sind. Die Stäbchen sind manchmal kurz, manchmal ist ihre Länge gleich der halben Dicke der ganzen Retina (z. B. Coloconger (Fig. 42), Halicmetus (Fig. 43), Macrurus, Cy lothone, Triplophos) oder noch erheblicher (Ichthyococcus, Fig. 44). Dabei sind sie jedoch an absoluter Länge nicht den Stäbchen der Lichtfische überlegen, es sind vielmehr nur die übrigen Netzhautschichten an Dicke reduziert, was auf Abnahme ihrer Zellenzahl und vielleicht noch mehr auf Verminderung ihrer feinen Verzweigungen hindeuten dürfte. Die Stäbchenkerne können in 8—10 Schichten liegen (z. B. Macrurus), sie können aber auch nur eine Schicht bilden (z. B. Stylophthalmus). Die inneren Körner und Ganglion opticum-Zellen erscheinen oft an Zahl reduziert, bei Argyropelecus aber sind sie wohl reichlich vorhanden (eine Schicht Horizontalzellen, je vier Schichten Bipolaren und Amakrinen, drei bis vier Schichten Ganglienzellen. Die horizontalen Zellen waren bei manchen Arten deutlich ausgebildet, bei anderen gar nicht erkennbar (mit den gewöhnlichen histologischen Methoden). Stylophthalmus ließ eine Lage horizontaler Zellen zwischen den Bipolaren und den Amakrinenschichten erkennen.

Auf das Vorkommen von Netzhautgefäßen bei Anguilla und Conger komme ich weiter unten zu sprechen (S. 146).

Digitized by Google

Dipneusten (Dipnoi).

Bei Ceratodus findet SCHIEFFERDECKER bezüglich der konzentrischen Stützzellen ähnliche Verhältnisse wie beim Stör (Ganoidei), doch ist nach den Abbildungen schon wegen des Fehlens der großen Lymphräume, die bei Ganoiden vorhanden sind, sodann wegen ganz anderer Größenproportionen das Aussehen der Retina ein ganz anderes. Die radialen Stützzellen sind hier ganz auffallend breite Elemente. Ihre Kernanschwellungen liegen in der inneren Körnerschicht, meist in deren Mitte. Ihre inneren Enden scheinen ungeteilt zu verlaufen (was an Rana erinnern würde). Alle Elemente der Retina sind sehr groß.

Fig. 45. **Augenhäute von Protopterus annectens.** Nach HOSCH.

Protopterus soll nach SCHIEFFERDECKER wie in seiner sonstigen Organisation so auch in der Retina den Übergang zwischen Fischen und Amphibien bilden. Dies scheint mir jedoch aus den Angaben nicht in höherem Grade hervorzugehen als bei Ceratodus. Auch bei Protopterus sind die Retinaelemente mächtig groß. Eine Schicht, die ihrer Lage nach als äußere retikulierte Schicht zu bezeichnen wäre, ließ nur horizontalstreifiges Aussehen erkennen, was Verf. auf konzentrische kernlose Stützzellen zurückführt. Außerdem glaubt Verf. wie bei Ceratodus so auch bei Protopterus kernhaltige Stützzellen zu finden und so gelingt es ihm, hier wie überall seine drei Schichten von konzentrischen Stützzellen zu konstruieren. Die radialen Stützzellen gleichen hochgradig denen von Ceratodus.

Etwas genauer hat HOSCH die Retina von Protopterus untersucht. Das Sehepithel besteht aus Stäbchen mit je einem großen Fettropfen und oft distal davon gelegenem, stark lichtbrechenden linsenförmigen Körper, auf den nach einer kurzen Unterbrechung das Stäbchen„korn" folgt.

Die äußeren Körner liegen zweischichtig, die inneren etwa vierschichtig, und in dieser Schicht finden sich auch die Kerne der MÜLLERschen Stützzellen. Die Ganglienzellenschicht bildet eine einschichtige Lage großkerniger Zellen. Die Nervenfaserschicht ist sehr dünn.

Digitized by Google

SCHIEFFERDECKER betont, daß seine Angaben nur auf ungenügend konserviertem Material basieren, und ich möchte ferner betonen, daß dieser Autor wie bei vielen (allen?) Vertebraten, so auch bei den Dipneusten, höchst wahrscheinlich einige Typen gangliöser Zellen für Stützzellen angesprochen hat. Mir scheinen nach seinen Abbildungen sowohl außerhalb wie auch innerhalb von der konzentrischen Stützzellenzone gangliöse Elemente zu liegen, die man wiederum versprengte Zellen der inneren Körnerschicht nennen könnte, und die zum Teil horizontale, zum Teil bipolare Ganglienzellen sein werden (vgl. z. B. Ganoiden, Teleostier und Amphibien).

Diese Angaben verdienen sehr nachgeprüft zu werden, und überhaupt wäre die Retina und das ganze Auge der Dipneusten, gleichviel, ob man neurologische Methoden anwenden kann oder das sonst gut erhaltene Material nur für die gewöhnlichen histologischen Methoden ausreicht, noch ein höchst lohnender Gegenstand künftiger Untersuchung.

Bei Lepidosiren, wo Stäbchen und Zapfen nicht voneinander zu unterscheiden sein sollen, ist die Länge der Sehelemente wesentlich geringer als bei den Amphibien. (Die Kerne der Sehzellen erreichen hier die Membrana limitans externa nicht, teils berühren sie sie, teils ragen sie etwas über sie hinaus [KERR].)

Amphibien.

(Kombinationsbild Fig. 47).

Die Stäbchen sind bei Rana, Bufo und Salamandern verhältnismäßig kolossal entwickelt, namentlich in bezug auf ihre Dicke. Man unterscheidet a) die von jedem Untersucher geschenen gewöhnlichen oder roten Stäbchen mit kurzem, etwa zylindrischem Innenglied (st_1), b) keulenförmige oder grüne Stäbchen (SCHWALBE, HOFFMANN, W. KRAUSE, GREEFF, CAJAL), deren Innenglied wesentlich länger und dünner, oft größtenteils fadenförmig ist (st_1), bei um so kürzerem Außengliede; beide Arten von Stäbchen mit Ellipsoid am Außenende des Innengliedes. Die spindelförmigen Innenglieder der Zapfen (z_1) sind nicht dicker als die der unter a) genannten Stäbchen, die ganzen Zapfen sind einschließlich ihres kurzen konischen Außengliedes nur wenig länger als die relativ kurzen Innenglieder der grünen Stäbchen, mitunter (H. MÜLLER, GREEFF) noch wesentlich kürzer (z_2, z_3). Am Außenende der Innenglieder finden sich Zapfenellipsoide (meist mit Ölkugel) von gelblicher Farbe (H. MÜLLER). Ferner sind dem Frosch und Triton nicht nur die uns schon von den Teleostiern bekannten Doppelzapfen (Zwillingszapfen) eigen, an denen man einen längeren Hauptzapfen und einen kürzeren Nebenzapfen unterscheidet (zz_1 bei Licht, zz_2 bei Dunkelheit) — nur der Hauptzapfen besitzt eine Ölkugel (GREEFF) — sondern wir finden bei Rana auch Zwillingsstäbchen ($st st$) (CAJAL).

Die Stäbchen- und Zapfenkörner liegen, den meisten Angaben zufolge, beide durchgängig innerhalb der Membrana limitans externa und jene sind von diesen schwer zu unterscheiden. Bei Dunkeladaptation können aber die Kerne zum Teil durch die Membrana limitans externa hindurch „vorfallen" (GARTEN). Ferner ist bemerkenswert, daß Stäbchenkerne, und zwar die Kerne der roten Stäbchen stets, die der grünen oft unmittelbar an der Membrana limitans externa liegen, die Zapfenkerne aber gänzlich über die ganze äußere Körnerschicht zerstreut; also ein gerade umgekehrtes Verhalten wie bei den sonstigen Vertebraten. Die Körner der grünen

Digitized by Google

Stäbchen liegen zum Teil schräg und auch die „Stäbchenfaser", die solch ein Korn umfaßt, liegt dann schräg in der äußeren Körnerschicht im Gegensatz zu den Fasern der gewöhnlichen Stäbchen. (Die Zweiheit der „schrägen" und „geraden" Fasern kehrt bei Reptilien und Vögeln bei den Zapfen wieder.) (CAJAL.)

Die Endausbreitungen der roten Stäbchen, der Zapfen und der grünen Stäbchen liegen in der äußeren retikulären Schicht in drei Schichten, einem „äußeren, mittleren und inneren Sehzellenplexus". (Es wiederholen sich also hier Verhältnisse, die wir mutatis mutandis auch in der inneren retikulären Schicht der Teleostier- und Amphibienretina finden.) In jedem Plexus tritt die betreffende Sehzellenart mit Bipolaren, die wir unten kennen lernen, in Kontakt.

Verstärkt wird dies streifige Aussehen der äußeren retikulären Schicht durch in ihr liegende, kleinere, horizontal verästelte, kernlose „konzentrische Stützzellen" (*cz*) (SCHIEFFERDECKER).

Wir würden zur inneren Körnerschicht kommen, haben aber noch nachzutragen, daß nicht nur an der Innenseite der äußeren Reticularis, sondern, wie bei Fischen, so auch bei Amphibien, sowohl dicht an deren Außenseite als auch mitten in ihr, elliptische, horizontal liegende Zellkerne gefunden werden, die SCHIEFFERDECKER für Kerne von Stützzellen hielt, während DOGIEL sie als nervös ansah, was wenigstens für die Mehrzahl zutreffen dürfte, und CAJAL die der Reticularis außen anliegenden, also SCHIEFFERDECKERS „äußere konzentrische Stützzellen" als versprengte bipolare Zellen (bp_1) ansieht. Ein Fortsatz dieser Zellen steigt in die äußere Körnerschicht ab und durchbohrt nach GREEFF und CAJAL sogar die Membrana limitans externa. Das Gebilde hat Keulenform, ist von LANDOLT 1871 entdeckt und führt seitdem den Namen „LANDOLTsche Keule". Es wird manchmal neben Stäbchen und Zapfen als eine dritte Art von Sehzellen angesehen, doch scheint es richtiger, es als Bipolarenfortsatz, der (wie wenigstens SCHAPER bei Selachiern annimmt) seinerseits erst mit einem Sehzellenleib in Kontakt tritt und diesen mit Dendriten von Ganglion opticum-Zellen verbindet, zu betrachten. Der innere Fortsatz einer solchen Zelle sendet nämlich — CAJAL — zunächst ganz nahe am Zellleib, in der äußeren Reticularis, einige Dendriten aus, andere in der inneren retikulären Schicht. Somit verbindet er, wie alle anderen Bipolaren der Retina, die Stäbchen- und Zapfenschicht mit der Ganglienzellenschicht (Ganglion opticum-Schicht).

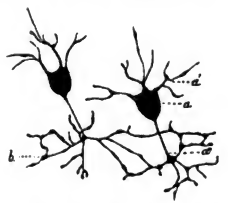

Fig. 46. **Flächenpräparat der Netzhaut des Frosches.** *a* bipolare Zellen mit (*a'*) äußeren und (*a''*) inneren Fortsätzen, *b* Nervennetz, gebildet durch die Zweige der inneren Fortsätze Nach DOGIEL.

Innere Körnerschicht. Die der Retikularis innen unmittelbar anliegenden Zellen, welche SCHIEFFERDECKER für mittlere und innere konzentrische Stützzellen hielt, DOGIELS „sternförmige Zellen", zeichnen sich vor den folgenden Zellenlagen durch horizontal liegende Zellkerne aus. Mit CAJAL werden wir sie wohl als horizontale Ganglienzellen ansprechen dürfen, und zwar sieht CAJAL wie SCHIEFFERDECKER a) äußere, kleinere (*hz*), b) innere, größere (hz_2). Alle ihre Fortsätze, von denen immer einer Achsenzylindercharakter haben soll, senden sie in die äußere reti-

Digitized by Google

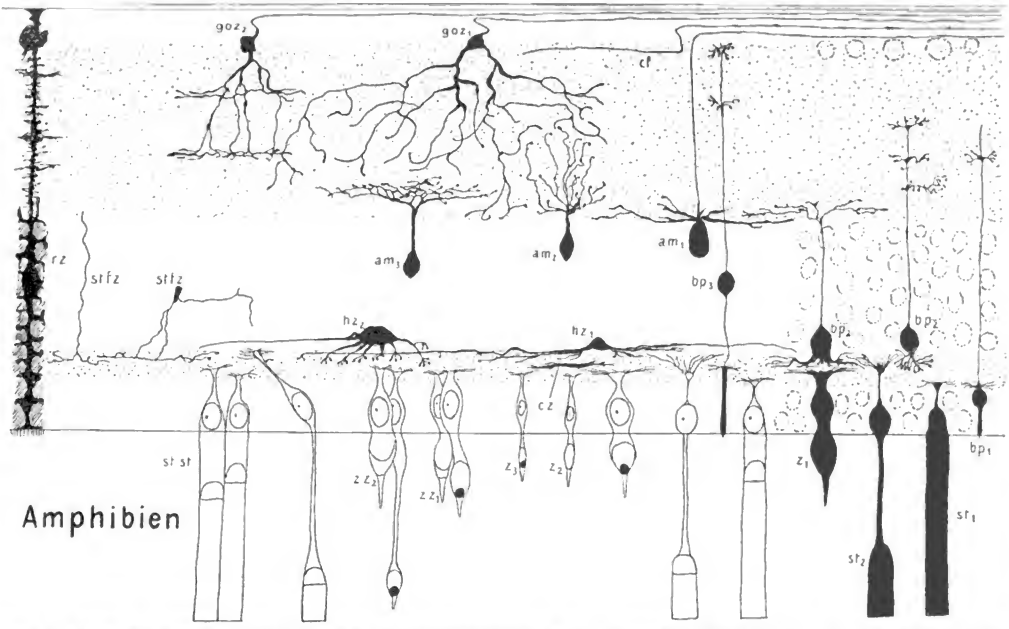

Fig. 47. **Retina der Amphibien.** Kombinationsbild nach SCHIEFFERDECKER, KRAUSE, GREEF und besonders CAJAL. st_1 rote Stäbchen, st_2 grüne Stäbchen, z_1 bis z_3 Zapfen, zz_1 Doppelzapfen bei Licht, zz_2 Doppelzapfen vom Dunkelfrosch, $st\,st$ Doppelstäbchen, bp_1 versprengte Bipolare, cz kernlose konzentrische Stützzelle, hz_1 und hz_2 horizontale Ganglienzellen, bp_2 und bp_3 Bipolaren, $stfz$ sternförmige Ganglienzellen (?), am_1 nervöse Amakrine, am_2 diffuse Amakrine, am_3 schichtenbildende Amakrine, goz_1 diffuse und goz_2 schichtenbildende zweischichtige Ganglion opticum-Zellen, rz radiale Stützfaser, cf zentrifugale Nervenfaser.

Digitized by Google

kuläre Schicht. (Die äußeren dürften mit KRAUSES „Membrana fenestrata", mit RANVIERS „Cellules basales interstitielles" identisch sein; die inneren mit KRAUSES „Membrana perforata" und mit RANVIERS „inneren basalen Zellen". — CAJAL.) — Die nun folgenden Bipolaren unterscheidet CAJAL in a) große oder äußere Bipolaren (*bp*$_2$), die wahrscheinlich noch in Stäbchen- und Zapfenbipolaren zerfallen und einerseits mit den Endigungen der Sehzellen in der äußeren retikulären Schicht, andererseits mit den Ganglion opticum-Zellen in der inneren retikulären Schicht in Kontakt treten, b) kleine oder innere Bipolaren (*bp*$_3$), den vorigen im ganzen ähnlich, nur stets noch mit einer LANDOLTschen Keule ausgerüstet. — Es folgen nach innen von den vorigen die amakrinen Zellen. Da sind zunächst in anscheinend sehr spärlicher Zahl „nervöse Amakrinen", Zellen, die Dendriten in die ihnen dicht benachbarte innere retikuläre Schicht, außerdem aber einen Achsenzylinder in die Nervenfaserschicht entsenden (*am*$_1$). Sodann „eigentliche Amakrinen", welche wiederum wie bei den Knochenfischen (siehe oben in a) diffuse (*am*$_2$) und b) amakrine Schichtenzellen, letztere mit vielen Untertypen, zerfallen. Trotz der vielen Untertypen (fünf Arten „einschichtiger" (*am*$_3$) und eine Art „mehrschichtiger" Amakrinen) hält CAJAL seine Beschreibung dieser Zelltypen noch für lückenhaft.

Die innere Körnerschicht scheint ferner wie bei den Knochenfischen (vgl. S. 37) die dort sogenannten kleinen sternförmigen Ganglienzellen (*stfz*) zu enthalten, wenigstens konnte CAJAL wahrscheinlich deren „Fasern, die in der äußeren retikulären Schicht endigen", färben. Einige dieser Zelleiber würden dann wohl auch in der inneren retikulären Schicht liegen.

Von der Mitte der inneren Körnerschicht bis zu ihrer inneren Grenze findet man die mit jeder Methode leicht färbbaren Kerne der MÜLLERschen Radialfasern.

Die innere retikuläre Schicht ist wieder ziemlich mächtig.

Die Zellen der Ganglienzellenschicht (Ganglion opticum-Zellen) liegen auf der Grenze zwischen der vorigen und der folgenden Schicht, und zwar nur in einer Lage, zerfallen aber nach der Art ihrer Endigungsweise in der inneren retikulären Schicht in diffuse (*goz*$_1$) einschichtige, zweischichtige (*goz*$_2$) und vielschichtige mit meist noch einigen Untertypen und sind von sehr verschiedener Form und Größe (CAJAL).

Ihre Achsenzylinder, die Fasern der Nervenfaserschicht, bilden im Foramen opticum ein Chiasma, indem die lateral gelegenen Fasern des Nervus opticus zur medialen Netzhauthälfte ziehen, und umgekehrt (NICATI). Sonst verhalten sie sich ähnlich wie bei den Knochenfischen. Wie bei letzteren, so finden sich auch bei den Batrachiern in der Nervenfaserschicht Fasern, die in der inneren Retikularis frei endigen. CAJAL möchte sie zum Teil — entgegen früher von ihm geäußerter Auffassung — nicht als aus dem Sehnerven kommende zentrifugale Fasern (*cf*), sondern als ungewöhnlich lange Fortsätze von Amakrinen auffassen.

Die MÜLLERschen radialen Stützfasern (*rz*), deren Kerne wir schon erwähnten, sind bei den Fröschen von recht einfachem Bau, etwas gröber als bei den Knochenfischen; im Niveau der äußeren retikulären Schicht fehlen ihnen auch hier die seitlichen Ausbreitungen. Die sehr zahlreichen seitlichen Ausbreitungen im Niveau der inneren retikulären Schicht scheinen die einzelnen horizontalen Plexus, die von den Endigungen der „Schichtenzellen" gebildet werden, voneinander zu trennen.

Artunterschiede. Die Stäbchen sind schon bei Rana, Bufo und Salamandra recht groß, sehr groß sind sie beim mexikanischen Tlaconetl

Digitized by Google

(Sperlerpes) nach HEINEMANN, und eine amerikanische Art, Necturus maculosus, hat nach HOWARD 2½ mal so große Stäbchen als der Frosch und übertrifft hierin alle Wirbeltiere. Wesentlich kleiner als beim Frosch sind sie bei Triton, der ja auch viel geringere Körper- und Augengröße hat. Auch die übrigen Elemente sind bei den Amphibien meist recht groß, am bedeutendsten vielleicht wiederum bei Necturus.

HEINEMANN beschreibt bei Spelerpes vier Arten Stäbchen und zwei Arten Zapfen, bei Amblystoma drei Arten Stäbchen und drei Arten Zapfen.

Cryptobranchus japonicus, der japanische Riesensalamander, dessen kleines Auge eine von Gefäßen durchzogene Cornea besitzt und hierdurch zweifellos an Funktionstüchtigkeit eine Einbuße erleidet, besitzt nach LAUBER eine durch Größe und geringe Zahl der Zellen etwas rudimentär aussehende Retina, mit der sich auch REJSEK beschäftigt hat. Die Größe aller Elemente dürfte hier der sehr erheblichen von Necturus nahekommen. Zapfen sind viel spärlicher als Stäbchen vorhanden. Stäbchen- und Zapfenkörner gleichen einander vollkommen in bezug auf Lage und Aussehen. Sie liegen meist ziemlich gedrängt in einfacher Schicht. Die äußere Retikularis ist sehr dünn. Die „inneren Körner" liegen dicht gedrängt in mehreren Reihen, REJSEK beschreibt unter ihnen vier Arten. Ziemlich dick ist die innere Retikularis, der radiale Verlauf der Nervenfasern wiegt in ihr vor. Die Ganglienzellenschicht ist ein- bis zweischichtig; schon Hämatoxylinpräparate lassen erkennen, daß die Ganglienzellen von feinen Ausläufern der „SCHULTZEschen Fasern" körbchenartig umsponnen sind. Neben ihnen finden sich seltener kleinere Ganglienzellen. Die Nervenfaserschicht ist dünn und ausschließlich aus marklosen Fasern bestehend.

Nach KRAUSE, der übrigens alles damals über die Retina der Amphibien Bekannte zusammengestellt hat, haben Rana temporaria und R. esculenta außer Stäbchen und Doppelzapfen Zapfen teils mit, teils ohne gelbliche Ölkugel. Bei Bufo variabilis sind die Zapfen nur mit sehr kleinen Öltropfen versehen, bei Bufo vulgaris und Pelobates fehlen letztere ganz; ebenso beim Laubfrosch (Hyla), wo übrigens die Zapfen relativ sparsam sind. Bei Salamandra maculosa fehlen die grünen Stäbchen. Die Tritonen haben dieselben, entbehren jedoch wieder der Öltropfen in den Zapfen. Bei Triton cristatus und beim Axolotl sind die Stäbchenaußenglieder etwas konisch. Auch über den inneren Bau der Stäbchen und Zapfen, das Vorkommen von Ellipsoiden und ähnlichen Gebilden siehe namentlich KRAUSE und HESSE unter Berücksichtigung des S. 19 und 21 Gesagten.

Eine sehr genaue, alles Bekannte berücksichtigende Beschreibung der Froschretina siehe bei GAUPP.

Die innere retikuläre Schicht läßt — KRAUSE — öfter 10—12 Unterschichten erkennen.

Reptilien.

(Kombinationsbild Fig. 49.)

Die Stäbchen treten in der Retina der Reptilien gegenüber den Zapfen im allgemeinen an Zahl zurück, bei manchen Sauriern (Eidechsen, Blindschleiche) und Schlangen dürften die Stäbchen ganz fehlen. Die Form der Zapfen (z) ist außerordentlich variabel, sogar innerhalb eines einzelnen Auges, worüber Näheres bei den Regionen der Netzhaut (S. 68 ff.) zu sehen. Meist liegt an der Grenze von Innen- und Außenglied des Zapfens ein kugeliger Fetttropfen, der gewöhnlich farbig ist. Doppelzapfen (z_2) sind häufig.

Bei der Eidechse, die bis jetzt hauptsächlich untersucht ist und auf die sich die folgenden Angaben wesentlich beziehen, unterschieden LEYDIG und M. SCHULTZE zwei Arten von einfachen Zapfen, schlankere

Digitized by Google

und dickere, mehr konische, jene mit tief zitronengelber Pigmentkugel, diese mit meist blasserer und außerdem mit diffusem gelbem Pigment nach einwärts von der Fettkugel. Eine andere Unterscheidung hat CAJAL: „gerade" und „schräge" Zapfen. „Gerade", d. h. quer zur Netzhautschichtung, bzw. „schräg" verläuft nämlich der fadenförmige Zapfenteil, der die innere Körnerschicht durchsetzt und hier ein Korn umschließt. (Dieser Unterschied hängt vielleicht mit dem Vorhandensein von foveaähnlichen Bezirken zusammen, auf die wir unter „regionäre Unterschiede" noch zu sprechen kommen.)

Die in Übersichtspräparaten als „äußere Körnerschicht" imponierende Zellkernlage läßt nach CAJAL (Eidechse) drei Arten von Kernen erkennen: Kerne der geraden, Kerne der schrägen Zapfen und Kerne von versprengten bipolaren Zellen (bp_1); letztere also der „äußeren Körnerschicht" im ursprünglichen Sinne des Wortes nicht mehr angehörig. Die Körner der „geraden" Zapfen sind teils oval und unmittelbar der Membrana limitans externa anliegend, teils elliptisch und weiter innen liegend. Die Körner der schrägen Zapfenl iegen, von länglicher Gestalt, wiederum der Membrana limitans an.

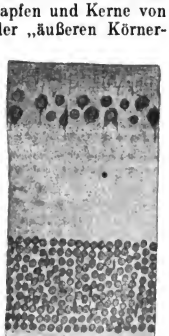

Fig. 48. **Lacerta agilis, Retina.** Aufenthalt im Dunkeln. Nach CHIARINI.

Die versprengten bipolaren Zellen entsenden eine „LANDOLTsche Keule" (vgl. Amphibien, S. 45) zwischen die Zapfenkerne oder meist sogar noch durch die Membrana limitans externa hindurch, ihr einwärts gerichteter Fortsatz verteilt sich wie bei Amphibien; gibt Verzweigungen in der äußeren retikulären Schicht ab und endigt in der inneren retikulären Schicht.

Die äußere retikuläre Schicht zerfällt nach CAJAL in zwei Unterzonen, weil nämlich in einer äußeren Zone die „geraden" Zapfen und meist der eine Zapfen eines Zwillingspaares, in der inneren aber die „schrägen" Zapfen und der andere Zapfen eines Zwillingspaares endigen und mit den bipolaren und den sogleich zu besprechenden horizontalen Ganglienzellen in Kontakt treten. Verstärkt wird aber das horizontalstreifige Aussehen der äußeren retikulären Schicht wohl durch eine in ihr liegende Lage von kernlosen horizontalen Stützzellen (*cz*), die schon von H. MÜLLER 1856 sehr schön bei Chelonia wie das abgebildet und von SCHIEFFERDECKER bestätigt werden, während CAJAL ihrer gar nicht erwähnt.

An Elementen der sehr mächtig entwickelten, etwa 10—12 Kernlagen starken (CHIARINI u. a.) inneren Körnerschicht haben wir außer den bereits erwähnten, versprengten, mit CAJAL zu unterscheiden: zu äußerst horizontale Ganglienzellen und zwar a) bürstenförmige (hz_1), b) sternförmige (hz_2); beide zusammen wahrscheinlich identisch mit den von SCHIEFFERDECKER als kernhaltige Stützzellen angesprochenen Zellen. Sodann Bipolaren: a) Die großen Bipolaren (bp_2) liegen unmittelbar an der äußeren retikulären Schicht und entbehren anscheinend LANDOLTscher Keulen; b) kleinere (bp_3) sind am häufigsten. Sie haben eine LANDOLTsche Keule, die mit kleiner Anschwellung bis an die Membrana limitans externa heranreicht, und Aufzweigungen im Bereiche der äußeren.

Digitized by Google

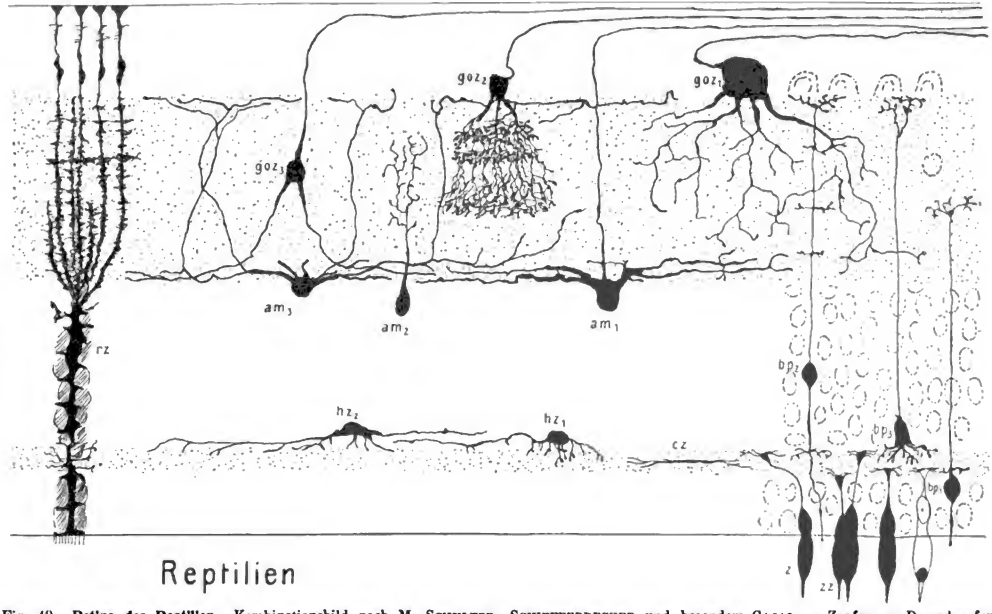

Fig. 49. **Retina der Reptilien.** Kombinationsbild nach M. SCHULTZE, SCHIEFFERDECKER und besonders CAJAL. *z* Zapfen, *zz* Doppelzapfen, *cz* konzentrische kernlose Stützzelle, hz_1 und hz_2 horizontale Ganglienzellen, bp_1 versprengte Bipolare, bp_2 und bp_3 Bipolaren, am_1 nervöse Amakrine, am_2 diffuse und am_3 schichtenbildende Amakrine, goz_1 diffuse und goz_2 schichtenbildende dreischichtige Ganglion opticum-Zelle, goz_3 versprengte Ganglion opticum-Zelle, *rz* radiäre Stützfaser (goz_3 nach der CAJALschen Beschreibung, ohne vorliegende Abbildung entworfen).

Digitized by Google

sowie (einschichtige und mehrschichtige) in der inneren retikulären Schicht. Der inneren retikulären Schicht genähert liegen Amakrinen und zwar „nervöse Amakrinen", die sich mit vielen Ästen in der ersten Unterschicht der inneren Retikularis ausbreiten und außerdem einen Achsenzylinderfortsatz zur Nervenfaserschicht entsenden (am_1) und eigentliche Amakrinen, jenes Achsenzylinders entbehrend, nach der Art ihrer Endigungsweise in der inneren Retikularis als diffuse (am_2) und schichtenbildende bezeichnet, letztere teils einschichtig (am_3) (mit mehreren Untertypen infolge von fünf vorhandenen Unterschichten und nach anderweitigen Charakteren), teils zweischichtig. In der inneren Körnerschicht, und zwar vorzugsweise in der inneren Hälfte ihrer Dicke liegen ferner die Kerne der MÜLLERschen radialen Stützfasern.

Die innere retikuläre Schicht hat entsprechend dem über die Amakrinen Gesagten ziemlich deutlich fünf Unterschichten, in jeder treten Ganglion opticum-Zellen mit bestimmten Typen der Bipolaren und der Amakrinen in Beziehung.

Ganglienzellenschicht. „Die Retina der Reptilien ist sehr reich an Varietäten von Ganglienzellen. Unter ihnen finden sich einige, deren Protoplasmaverzweigung so fein ist, daß man, um sie zu entwirren, die stärksten Objektive anwenden muß. Andere zeigen vielschichtige Verzweigungen von wahrhaft bewunderungswürdiger Form und Eleganz" (CAJAL). Zu unterscheiden sind zunächst einschichtige, mehrschichtige (goz_2) und diffuse (goz_1), insgesamt sieben Untertypen. Sie bilden ein zwei- bis dreischichtiges Lager (CHIARINI u. a.). Einige versprengte (goz_3) liegen in der inneren retikulären Schicht (CAJAL).

Die Fasern der Nervenfaserschicht ordnen sich von der Papille ab in divergierende Bündel, deren jedes ein oder zwei dicke und eine beträchtliche Anzahl feine Fasern enthält. Bei jungen Eidechsen fand CAJAL — was bei keinem Wirbeltier sonst wiederkehrt — feine kollaterale Fibrillen die sich in der inneren retikulären Schicht aufzweigen.

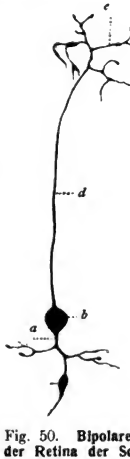

Fig. 50. **Bipolare aus der Retina der Schildkröte.** *a* Kern, *b* äußerer Fortsatz, *c* LANDOLTsche Keule, *d* innerer Fortsatz, *e* variköse Endverzweigungen. Nach DOGIEL.

Die MÜLLERschen Radialfasern (rz), welche schon SCHIEFFERDECKER recht gut beschreibt, unterscheiden sich weit von denen der Amphibien und nähern sich um so mehr denen der Vögel. Jede Faser teilt sich nämlich vor Eintritt in die innere Retikularis in mehrere Äste oder „Fibrillen", deren man oft sechs (bei Vögeln 20—30) zählt. Einige Fäserchen senden sie in der äußeren Retikularis aus, feinere, mehr moosartige jedoch, welche die einzelnen Plexus voneinander ziemlich deutlich trennen, in der inneren Retikularis.

Artunterschiede. Wegen der sehr verschiedenartigen Organisation der einzelnen Reptilienordnungen besprechen wir dieselben gesondert.

1. **Saurier, Echsen.** — Unsere gewöhnlichen Eidechsen, Lacerta viridis, agilis und muralis, und die Blindschleiche besitzen nach M. SCHULTZE keine Stäbchen, nur Zapfen, und zwar sind sie bei Lacerta agilis (wie schon erwähnt) teils schlankere mit tief zitronengelber und dickere mit blaß-

Digitized by Google

gelber Ölkugel, letztere auch mit diffusem Pigment nach einwärts von der Ölkugel. Dazu kommen noch in geringer Zahl Zapfen mit ungefärbter Ölkugel. Anguis fragilis hat nach LEYDIG ungefärbte Fettropfen, nach SCHULTZE in größerer Zahl blaßgelbe. Auch das Chamaeleon hat nach H. MÜLLER nur Zapfen, die Frage nach der Pigmentierung derselben ist unentschieden. Ihre Form ist außerordentlich verschieden (s. „regionäre Verschiedenheiten" S. 77).

Etwas anders als nach M. SCHULTZES heute noch oft zitierten Arbeiten stellen sich manche Verhältnisse nach den Zusammenstellungen von W. KRAUSE dar, die seinerseits zum Teil auf HEINEMANN, HULKE u. a. Bezug nimmt und stets in Kontroverse mit SCHULTZE gearbeitet hat. Die Eidechsen haben nach ihm auch blaßblaue und blaugrünliche Öltropfen und auch in sparsamer Anzahl Stäbchen (auch GREEFF gibt blaufarbige Ölkugeln zu [bei welchen Tieren?]). Anguis fragilis hat dagegen nur Zapfen, mit gelber, blauer und ohne Ölkugel. Xanthuria, eine mexikanische Eidechse, hat nur farblose Öltropfen, Iguana nur gelbe (HEINEMANN), Chamaeleopsis grünliche. Die Geckoniden (Nachttiere) haben zahlreiche Stäbchen, die ebenso zahlreichen Zapfen sind Doppelzapfen. Bei Chamaeleo fehlen die Stäbchen.

2. **Ophidier, Schlangen.** — Die Ringelnatter, Tropidonotus natrix (Coluber natrix) hat nach LEYDIG und HULKE keine gefärbten Elemente, nach GREEFF keine Ölkugeln, nach KRAUSE nur Zapfen und Doppelzapfen. Nach gut konservierten Spiritusexemplaren von Spillotes glaubt SCHULTZE, daß auch die Schlangen der Stäbchen entbehren. Auch bei der Kreuzotter, Pelias berus, fehlen die Stäbchen nach HULKE, die Zapfen sind ohne Ölkugel. In gleicher Weise fehlen die Stäbchen anscheinend bei Elaphis, Coluber aesculapis und Coronella (vgl. auch FLESCH). — Nach HOFFMANN ist ferner für die Schlangen bemerkenswert, daß bei ihren Doppelzapfen der Größenunterschied zwischen Haupt- und Nebenzapfen das höchste Maß erreicht (Fig. 51). Auch sollen die Zapfenfasern bei den Schlangen besonders dick sein (HOFFMANN).

Fig. 51. **Doppelzapfen von Torpidonotus natrix.** Nach K. C. HOFFMANN.

3. **Rhynchocephalen, Brückenechse.** — Die Retina der Brückenechse Hatteria ist zuletzt sehr genau von H. VIRCHOW 1901 untersucht worden. Die weitaus überwiegende Zahl der Sehzellen besteht nach ihm aus unzweifelhaften Zapfen, die teils Doppelzapfen, teils Einzelzapfen sind und außerdem noch unter einander Verschiedenheiten hinsichtlich der Zusammensetzung und der Dicke aufweisen; „bei einer Minderzahl ist einstweilen die Erörterung zulässig, ob sie als Stäbchen anzusehen sind".

4. **Chelonier, Schildkröten.** — Chelonia midas fällt unter den Reptilien durch die Größe ihrer Netzhautelemente auf, was nur mit der Größe des Tieres und des Auges zusammenhängen dürfte. Die Schildkröten besitzen Stäbchen und Zapfen (CHIEVITZ fand bei Emys nur Zapfen, 1889). Die letzteren haben nach HANOVER, NUNNELEY, LEYDIG und HESS wie bei den Vögeln teils rote, teils gelbe, teils farblose bis blaßblaue Fettkugeln. Emys hat — KRAUSE — Zapfen ohne, sowie mit rotem, grüngelbem und blauem Öltropfen; ähnlich Testudo, welche — STEINLIN — bei jungen Exemplaren besonders zahlreiche Doppelzapfen aufweist. Hydromedusa hat nach HESS (1910) auch grüngelbe und grünliche Ölkugeln. Die roten und orangefarbigen sind bei den Schildkröten verhältnismäßig

Digitized by Google

viel zahlreicher als beim Huhn, insbesondere in dessen gelbem Felde, was die Verschiedenheiten des Sehens (Verkürzung des Spektrums für Schildkröten bis Blaugrün bzw. Grün vom roten Ende her) in Einklang bringt, wenn man die Wirkung der Ölkugeln derjenigen von farbigen Schutzbrillen gleichsetzt. Hess macht darauf aufmerksam, daß in der Netzhaut der Schildkröten Stäbchen überhaupt nicht nachweisbar sind, obwohl viele Schildkröten hauptsächlich oder ausschließlich Nachttiere sind.

5. Krokodile. — Nach Hoffmann und Krause hat Crocodilus Stäbchen und Zapfen, Alligator desgleichen, wobei die Öltropfen teils fehlen, teils farblos sind. Bei Crocodilus rhombifer lassen sich nach der Gestalt je zwei Arten Stäbchen und Zapfen unterscheiden.

Über den inneren Bau der Stäbchen und Zapfen (Fibrillengebilde), das wechselnde Vorkommen und die Beschaffenheit von Ellipsoiden und Paraboloiden bei den verschiedenen Reptilien (s. wiederum Krause, ferner H. Virchow und Hesse). Als besondere Merkwürdigkeit verdient hervorgehoben zu werden, daß Hesse bei Chamaeleo gelegentlich Ellipsoide vitral vom Kern der Zapfenzelle fand.

Vögel.

(Kombinationsbild Fig. 53.)

Bei den Vögeln ist die gegenseitige Abgrenzung der einzelnen Netzhautschichten am schärfsten unter allen Wirbeltieren, selbst schärfer als bei den Säugern, auf welche die Bezeichnungen der Schichten doch in erster Linie geprägt sind und angewendet werden, denn keine einzige „versprengte" Horizontalzelle, Bipolare oder Ganglion opticum-Zelle ist jemals bei den Vögeln beschrieben worden, während wir doch z. B. bei den Säugern „versprengte" Amakrinen, bei den Reptilien „versprengte" Bipolaren finden usw.

Wohl alle Vögel besitzen sowohl Stäbchen (*st*) als auch Zapfen (*z*), freilich in sehr verschiedenartiger Verteilung (s. u.). Häufig sind auch Zwillingszapfen (*zz*). Da H. Müller die Zapfen der Taube irrigerweise mit langen zylindrischen Außengliedern abbildete, wie sie in Wahrheit nur den Stäbchen zukommen, sei wegen der Form der Netzhautelemente vor allem auf M. Schultze, Talma und mich (1909) verwiesen. Alle Zapfen haben je eine Ölkugel, deren Farbe sehr verschieden ist. Cajal unterscheidet wie bei Reptilien „gerade" und „schräge" Zapfen.

G. Fritsch hat 1904 und 1911 die namentlich von M. Schultze stammenden Angaben über den Bau der Stäbchen und Zapfen der Vogelretina einer ziemlich scharfen Kritik unterzogen. Ich möchte auf dieselbe hiermit verweisen, aber den Blick des Untersuchers auch auf die von mir 1909 und 1911 gegebenen, zum Teil (1911) photographischen Abbildungen hinlenken. (Vgl. auch S. 21 dieses Bandes.)

Die äußeren Körner liegen in sehr verschiedener und oft erheblicher Mächtigkeit. Die Körner der Zapfen liegen wohl meist unmittelbar der Membrana limitans externa innen an; die Fasern der „schrägen" Zapfen entsenden mitunter außer dem kegelförmigen Fußstück einige kleine Kollateralen in die äußere retikuläre Schicht. Einige „schräge" Zapfen haben ihre Endanschwellung erst innerhalb der inneren Körnerschicht. Bei den Zwillingszapfen, deren Körner nicht der Membrana limitans anzuliegen scheinen, liegt das kleinere Korn des Paares

Digitized by Google

in einer Facette des größeren. Die Stäbchenkörner liegen im allgemeinen in der inneren Hälfte der äußeren Körnerschicht. Ihre Endästchen in der äußeren retikulären Schicht erstrecken sich weiter als die der Zapfenformen. (Die Stäbchen der Nachtvögel enden in dem äußersten Teil der äußeren retikulären Schicht mit einer Nodosität, einem Endkügelchen ohne Verzweigungen.)

Versprengte Bipolaren liegen in der äußeren Körnerschicht der Vögel nicht.

Äußere retikuläre Schicht. CAJAL unterscheidet drei übereinander liegende Plexus; gebildet wird der erste von den Basilarfibrillen der Stäbchen, der zweite von den Endfäden der „geraden" Zapfen, der dritte von den Fibrillen, die von den „schrägen" Zapfen ausgehen, indem jede Zellenart mit den Dendriten bestimmter Bipolaren und der horizontalen Ganglienzellen in Kontakt tritt. Nur mit Vorsicht möchte CAJAL diese zunächst für Hühnervögel geltenden Angaben verallgemeinert wissen.

Fig. 52. **Corvus cornix, Retina.** Nach Aufenthalt im Dunkeln. Nach CHIARINI.

Gerade so wie bei den Reptilien, fand SCHIEFFERDECKER bei den Vögeln (Huhn, Krähe, Ente) in der äußeren retikulären Schicht kernlose konzentrische Stützzellen (*cz*).

Innere Körnerschicht. Zu äußerst haben wir wiederum zunächst horizontale Ganglienzellen, und zwar a) bürstenförmige (Cellules en brosse, CAJAL) mit vielen kurzen Ausläufern und einem langen Achsenzylinder, der horizontal verläuft, schließlich aber gleich den kurzen Ausläufern nach der äußeren Retikularis hin umbiegt und hier mit Anschwellung und Verzweigung endigt (hz_1); b) sternförmige (hz_2) mit etwas längeren Dendriten und kurzem, erst nach innen, dann nach außen biegendem Achsenzylinder. Zwischen und nach innen von diesen Zellen, die SCHIEFFERDECKER für kernhaltige Stützzellen ansprach, liegen zwei Arten von Bipolaren: a) äußere Bipolaren (bp_1), deren Kerne zwischen den horizontalen Zellen, also unmittelbar an der äußeren retikulären Schicht gelegen sind, mit reich entwickelten Dendriten, doch (wahrscheinlich) ohne LANDOLTsche Keule, b) innere (bp_2), schmale oder dünne Bipolarenmit schwächeren Dendriten in der äußeren Retikularis und mit dünner LANDOLTscher Keule, die durch die Membrana limitans externa hindurchreicht. Die dicken Bipolaren haben ihre innere Endverzweigung mit Vorliebe in der 5. Unterschicht der inneren Retikularis, die dünnen verzweigen sich in der inneren Retikularis etwas mehr schichtenförmig.

Wie bei allen Tieren, so liegen auch hier in der inneren Körnerschicht die Kerne der radialen MÜLLERschen Stützfasern.

Von Ganglienzellen haben wir als innerste Lage der inneren Körnerschicht die Schicht der amakrinen Zellen, welche, ganz wie bei den Reptilien, in 1. nervöse (am_1) und 2. eigentliche Amakrinen zerfallen. Hinsichtlich der Art ihrer Verzweigungen in der inneren retikulären Schicht kann man unter den eigentlichen Amakrinen wieder a) diffuse

Digitized by Google

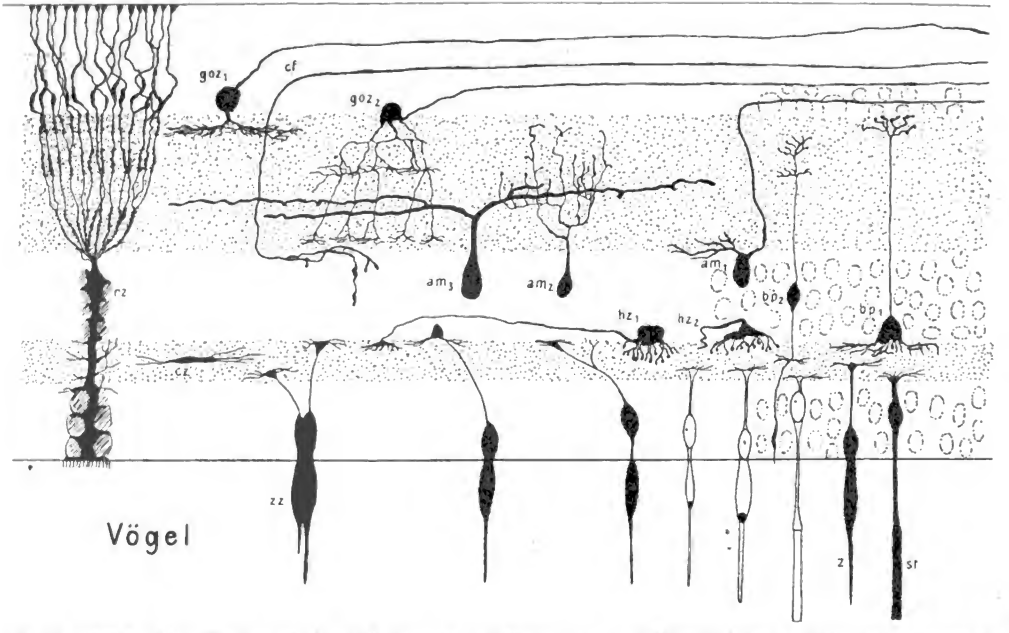

Fig. 53. **Retina der Vögel.** Kombinationsbild nach M. SCHULTZE und besonders CAJAL. *st* Stäbchen, *z* Zapfen, *zz* Doppelzapfen, *cs* konzentrische kernlose Stützzelle, hz_1 und hz_2 horizontale Ganglienzellen, bp_1 und bp_2 Bipolaren, am_1 nervöse Amakrinen, am_2 diffuse, am_3 schichtenbildende Amakrine, goz_1 schichtenbildende einschichtige und goz_2 dreischichtige Ganglion opticum-Zelle, *rz* radiäre Stützfaser.

(am_2) und b) schichtenbildende (teils einschichtige (am_3) mit fünf Untertypen, entsprechend den fünf Plexus der inneren retikulären Schicht, und teils zweischichtige) unterscheiden. Nach Dogiel (1895) senden unter den „nervösen" Amakrinen einige ihren Neuriten zur Optikusfaserschicht, andere nur auf die äußere Oberfläche der inneren retikulären Schicht. Manche dieser Zellen haben zwei Neuriten.

Die innere retikuläre Schicht, in der die Bipolaren und Amakrinen mit den Ganglion opticum-Zellen in Kontakt treten, müßte nach dem Gesagten fünf Unterschichten (Plexus) haben; doch findet man in manchen Gegenden auch eine größere Zahl, sechs oder sieben.

Ganglienzellenschicht. Cajal unterscheidet folgende Typen von Ganglion opticum-Zellen: a) einschichtig sich in der inneren retikulären Schicht ausbreitende (goz_1), teils euterförmige, große, mittlere und kleinere, teils multipolare; meist einer bestimmten Unterschicht der inneren Retikularis angehörend; b) vielschichtige (goz_2), multipolare, von drei Typen verschiedener Größe. Die kleinsten sollen namentlich bei Passeres (Sperling, Buchfink, Grünling) sehr häufig sein und noch verschiedene Untertypen zu unterscheiden gestatten. — Diffuse Ganglienzellen werden dagegen bei den Vögeln nicht beschrieben.

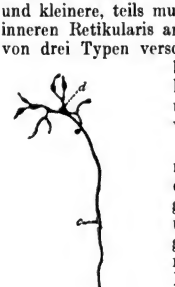

Fig. 54. **Bipolare aus der Retina der Eule.** *a* kernhaltiger Zellteil, *b* äußerer, *c* innerer Fortsatz, *d* Endverzweigung. Nach Dogiel.

Schließlich sei bemerkt, daß Dogiel die Meinung ausspricht, daß diejenigen Zellen, welche durch Form, Größe und Charakter der Verzweigung der Protoplasma- und Achsenzylinderfortätze usw. zu einem gewissen charakterisierten Typus gehören, untereinander an stomisieren oder „Kolonien" bilden. Es würden dann zwischen den Nervenzellen vielfach viel engere Verbindungen bestehen, als von der Mehrzahl der Forscher anerkannt werden.

Die wohl meist relativ dicke Optikusfaserschicht enthält zunächst einzelne ungleich dicke Fasern, welche, zentrifugal, aus dem Sehnerv stammen, die innere plexiforme Schicht durchsetzen und — nach Cajal — im Niveau der Amakrinen mit plumpen Endbäumchen frei endigen (cf). Dogiel (1905) teilt die zentrifugalen Fasern ein in 1. sich nicht teilende und 2. sich teilende. Beide Typen zerfallen wiederum in a) solche, die in Form perizellulärer Geflechte mit Amakrinenzelleibern in Berührung treten und b) solche, die anscheinend in gar keiner direkten Beziehung zu den oben genannten Zellen stehen und unmittelbar an der äußeren Fläche der inneren retikulären Schicht endigen. In viel größerer Zahl sind die zentripetalen Fasern, die Achsenzylinder der Ganglion opticum-Zellen, vorhanden, einige dickere, im Fundus oculi gelegene, scheinen bei manchen Arten — Krause — ein blasses Mark zu führen. Dogiel (1895) sagt kurzweg, die Nervenfaserschicht der Vögel bestehe aus markhaltigen Fasern, und er beschreibt diese genauer.

Die Radialfasern (rz) sind denen der Reptilien nicht unähnlich, unterscheiden sich aber von ihnen durch zahlreichere und zartere Fortsätze des inneren Büschels und sind im Niveau der inneren retikulären Schicht fast ganz glatt.

Digitized by Google

Artunterschiede. Wie fast überall im Bereiche der Wirbeltiere, so sind auch bei den Vögeln Artunterschiede vornehmlich in der Schicht der Stäbchen und Zapfen festgestellt. Wir übergehen wiederum zunächst alles, was regionäre Verschiedenheiten, Foveae usw. betrifft.

Dann fällt zunächst auf, daß das Mengenverhältnis der Stäbchen und Zapfen bei den verschiedenen Gattungen ein sehr verschiedenes ist. Am reichsten an Zapfen sind vielleicht die Tagraubvögel und die Finken, wogegen man bei den nächtlichen Eulen von „Stäbchennetzhäuten" gesprochen hat. Während M. Schultze meint, daß die Eulen neben sehr vielen und langen Stäbchen nur sehr wenige Zapfen besitzen, meint Krause, die Zapfen würden nur infolge der Länge und der großen Zahl der Stäbchen schwerer sichtbar, sie seien aber bei der Eule nicht weniger zahlreich als beim Falken.

Auch die Entenvögel haben nach Krause zahlreiche und lange Stäbchen und stehen hierin in der Mitte zwischen den Eulen und den Tagraubvögeln. Die längsten aller Stäbchenaußenglieder aber hat der Flamingo (Phoenicopterus). Ardea, der Fischreiher, hat zahlreiche dicke Stäbchen. Bei Nyctaetus sind die Stäbchen lang wie bei den Eulen, aber mindestens doppelt so dick; die Zapfen sparsam.

Die Schultzesche Lehre, daß die Nachtvögel regulär durch Überwiegen der Zapfen und verminderte Stäbchenzahl ausgezeichnet seien, sucht Krause ferner dadurch zu entkräften, daß beim nächtlichen Nycticorax (Nachtreiher) die Stäbchen sparsam sind (mit Heinemann), die Schwalben (Hirundo rustica, Chelidon urbica) und die ihnen in der Lebensweise so ähnlichen Segler (Cypselus apus) aber durch das relative Zurücktreten der Zapfen sich den meisten Eulen annähern, und der Steinkauz, Athena noctua, sogar mehr Zapfen als Stäbchen besitze. Nach Hess beträgt die Zahl der Zapfen in Eulennetzhäute 1—2½ Millionen.

Diese Verhältnisse könnten ohne Schaden einmal durch Vergleichung vieler Vogelarten nach geprüft werden — die Schultzesche Lehre hat viel für sich, insofern die durch sie gestützte Annahme, daß die Zapfen wesentlich Farbenperzeptoren, die Stäbchen aber Hell-Dunkelperzeptoren seien, sich seither gut bewährt hat, und sich auch bei Tiefseefischen und Walen bis jetzt nur Stäbchen mit Sicherheit fanden.

Chloroceryle (Alcedinidae) und Phalacrocorax (ein Kormoran) sollen fast nur Zapfen besitzen (Heinemann).

Wenn auch Schultze nicht in allen Einzelheiten Recht behalten dürfte, so wird er wohl doch im allgemeinen richtig erkannt haben, daß Tagtiere verhältnismäßig zapfenreicher sind als Nachttiere.

Picus canus (Grauspecht) soll auffallend viele Doppelzapfen besitzen, darunter ausnahmsweise auch einmal einen Zwillingszapfen.

Hinsichtlich des Besitzes von Öltropfen, Ellipsoiden, Paraboloiden und Hyperboloiden ergeben sich vielleicht manche Verschiedenheiten (namentlich bei den Nebenzapfen der Zapfenzwillingspaare), bezüglich derer auf Krause hingewiesen sei, der alles Bekannte zusammengestellt hat. Bei Cardinalis virginianus und Fringilla spinus unterscheidet der Genannte hiernach zwei Arten von Zapfen, beim Huhn drei außer Doppelzapfen. Die Corvusarten haben neben schlanken Stäbchen zahlreiche Zapfen, deren Innenglieder von verschiedener Länge sind, so daß auf senkrechten Schnitten zwei Reihen von Ellipsoiden übereinander er-

Digitized by Google

scheinen. Bei Fringilla spinus hat in manchen Doppelzapfen jeder Paarling einen blaßblauen Öltropfen.

Was die Farbe der Ölkugeln betrifft, so unterscheidet SCHULTZE hauptsächlich farblose, gelbe bis rotgelbe und rote, und hier findet er wiederum einen Unterschied zwischen Tagvögeln und Eulen, indem den letzteren das Rot fehlt und blaßgelbe und farblose häufiger sind. KRAUSE ist auch hierin stets SCHULTZE entgegengetreten, indem er zunächst statt farbloser Kugeln oft blaßblaue und grünliche sieht (was STEINLIN bestätigt) und ferner den Unterschied zwischen Tag- und Nachtvögeln auch hierin nicht für durchgreifend erachtet. So soll der nächtliche Caprimulgus häufiger rote und gelbe Kugeln haben als die Eulen, Cypselus, Hirundo und Chelidon aber sich wiederum den Eulen annähern. Vergleiche auch die zahlreichen Angaben bei HEINEMANN. HESS fand in Eulennetzhäusen vorwiegend gelbe, daneben braune daneben noch farblose oder schwach grünlich gefärbte Ölkugeln.

Über die äußere Körnerschicht, die äußere retikuläre Schicht, die innere Körnerschicht, die innere retikuläre Schicht und die Ganglion opticum-Zellen ist kaum etwas besonderes mehr zu bemerken.

Allgemein sind diese Schichten bei den Vögeln stark entwickelt, man zählt vielfach vier Lagen Ganglion opticum-Zellen übereinander.

Die Nervenfaserschicht enthält bei der Taube (H. MÜLLER, KRAUSE) und bei Nyctaetus (KRAUSE) zum Teil markhaltige Fasern. Ich sehe bei vielen Vögeln da, wo die Nervenfaserschicht in der Nähe des Foramen opticum noch dick ist, in ihr Zellkerne, vielleicht von Gliazellen stammend, wie wir sie bei den Säugern als „Spinnenzellen" kennen lernen werden (S. 64).

Säugetiere.

(Kombinationsbild Fig. 57.)

CAJALS Untersuchungen, auf die wir wieder in erster Linie zurückgreifen müssen, erstrecken sich in gleicher Weise auf Hund, Katze, Maus, Hammel, Pferd, Ochse, also ziemlich auf alle Haussäugetiere.

Die meisten, vielleicht alle Säuger besitzen Stäbchen (*st*) und Zapfen (*z*), die Nachttiere haben Zapfen wahrscheinlich in spärlicherer Zahl als die Tagtiere (s. u.). Abgesehen hiervon und von gewissen Unterschieden der Form, die auch namentlich betr. Ausbildung von Foveae im einzelnen Auge vorkommen, sind die Stäbchen und Zapfen ziemlich gleichartig bei den Säugern und meist von einfacherem Bau (nur selten mit Ölkugeln, s. u.). Doppelzapfen fehlen. Die Zapfeninnenglieder dürften in einem bestimmten Netzhautbezirk meist fast so lang sein wie die Innenglieder der Stäbchen und die Stäbchenaußen- plus Innenglieder einen dünnen langen Zylinder bilden, während den dickeren, spindelförmigen Zapfeninnengliedern nur sehr kurze, dünne, konische Außenglieder aufsitzen.

Äußere Körnerschicht. Der Kern der dicken, meist geradlinigen Zapfenfaser liegt fast ausnahmslos unmittelbar nach innen von der Membrana limitans externa, nur sehr selten liegt er als „vorgelagerter Kern" (s. Fig. 64 *b*, S. 68) außerhalb dieser Membran; die Stäbchenkerne liegen verschieden hoch in der äußeren Körnerschicht, und die Stäbchenfasern sind — CAJAL — fein gewunden. — Versprengte Bipolaren ($b\beta_1$) („subepitheliale Zellen"), die zwischen Stäbchenkörnern und äußerer retikulärer Schicht liegen, hat DOGIEL auch bei den Säugern beschrieben. Sie entsenden LANDOLTsche Keulen in die Schicht der Stäbchen und Zapfen. CAJAL rechnet ferner mit der Möglichkeit, daß hier in gleicher Weise

Digitized by Google

„versprengte" horizontale Zellen liegen, die also, ihrer Bedeutung nach, der äußersten Lage der inneren Körnerschicht zugehören würden. Andere Autoren fanden in der äußeren Körnerschicht nur die Stäbchen- und Zapfenkörner, nur SCHIEFFERDECKER, dem es nahelag, hier noch andere Elemente zu suchen, fand solche einmal in einem menschlichen Auge (peripher in größerer Zahl als im Zentrum) und hielt sie (wohl irrtümlich) für Stützzellen.

Die äußere retikuläre Schicht der Säuger enthält die mit Bipolaren in Kontakt tretenden Endigungen der Sehzellen, welche bei den Zapfen die Form einer konischen Anschwellung mit feinen Basilarfäden, bei den Stäbchen aber stets die Form eines kleinen Knöpfchens hat. CAJAL, der dies festgestellt hat, unterscheidet in dieser Schicht eine nicht sehr scharf begrenzte äußere Lage, in der die Endkügelchen der Stäbchen mit feinen Büscheln von Bipolaren, welche „für die Stäbchen bestimmt sind" (destinées aux bâtonnets) in Kontakt geraten, und eine innere Lage, in der die Zapfenfüße den Bipolaren für die Zapfen (destinées aux cônes) gegenübertreten. Nur selten tritt ein Stäbchen mit seinem Endknöpfchen in der letztgenannten Lage in Berührung mit einer Zapfenbipolaren.

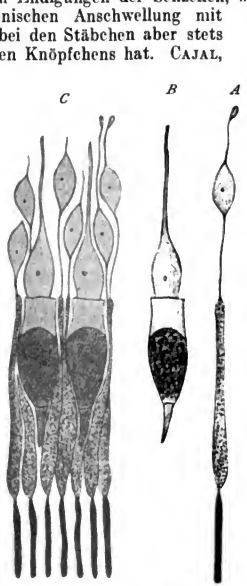

Fig. 55.

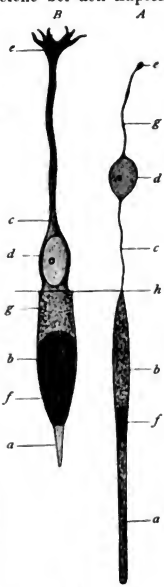

Fig 56.

Fig. 55. **Stäbchen und Zapfen vom Schwein.** Nach GREEFF 1900. *A* Stäbchen, *B* Zapfen, *C* Gruppe von Stäbchen und Zapfen.

Fig. 37*b*. **Stäbchen und Zapfen des Menschen** (aus dem Fundus der Retina, nahe der Macula lutea). 1000:1. Nach GREEFF 1900. *A* Stäbchenzelle. *a* Außenglied, *b* Innenglied, *c* Stäbchenfaser, *d* Stäbchenkorn, *e* Endkügelchen, *f* Ellipsoid (Fadenapparat), *g* Varikosität, *h* Limitans externa. *B* Zapfenzelle. *a* Außenglied, *b* Innenglied, *c* Zapfenfaser, *d* Zapfenkorn, *e* Zapfenfuß, *f* Ellipsoid, *g* Myoid.

Von horizontalen oder konzentrischen Stützzellen, die in der äußeren retikulären Schicht gelegen wären, werden wir SCHIEFFERDECKER wohl höchstens die kernlosen zugestehen können (*cz*).

Innere Körnerschicht. Zu äußerst liegen horizontale Ganglienzellen, (Basalzellen, Sternzellen oder subretikuläre Zellen der verschiedenen Autoren), schon von vielen Autoren gesehen; jedoch lange Zeit — sicher

Digitized by Google

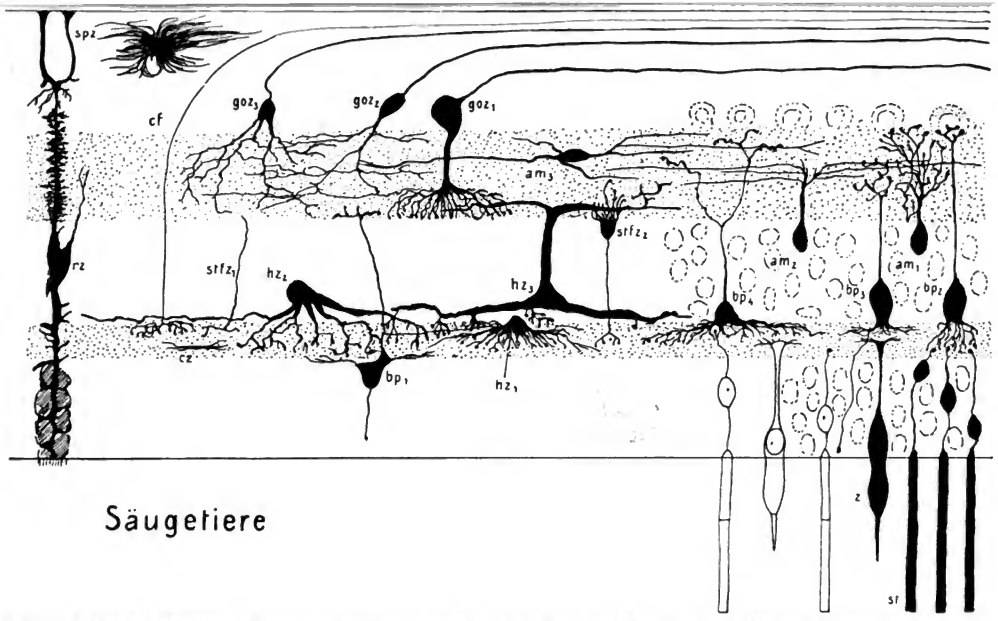

Fig. 57. **Retina der Säugetiere.** Kombinationsbild nach SCHIEFFERDECKER und besonders CAJAL. *st* Stäbchen, *z* Zapfen, *cz* kernlose konzentrische Stützzellen, hz_1 bis hz_2 horizontale Ganglienzellen, zum Teil wahrscheinlich mit ausgedehntem reichverzweigtem Fortsatz in der äußeren retikulären Schicht, der hier wegen Raummangels nicht abgebildet wurde. bp_1 versprengte Bipolare, bp_2 Stäbchenbipolare, bp_3 Zapfenbipolare, bp_4 Riesenbipolare, $stfz_1$ feine Fasern (von sternförmigen kleinen Ganglienzellen herrührend ??), $stfz_2$ spezielle Zellen CAJALS (Homologa der kleinen sternförmigen Ganglienzellen der Fische ??), am_1 und am_2 Amakrinen, am_3 versprengte Amakrine, goz_1 bis goz_3 Ganglion opticum-Zellen, *cf* zentrifugale Fasern des Nervus opticus, *rz* radiäre Stützfasern, *spz* Spinnenzellen.

Digitized by Google

irrtümlich — für Stützzellen gehalten, von TARTUFIERI, DOGIEL und CAJAL jedoch für Ganglienzellen. CAJAL unterscheidet mit SCHIEFFERDECKER und TARTUFIERI zwei Arten und nennt sie a) äußere horizontale

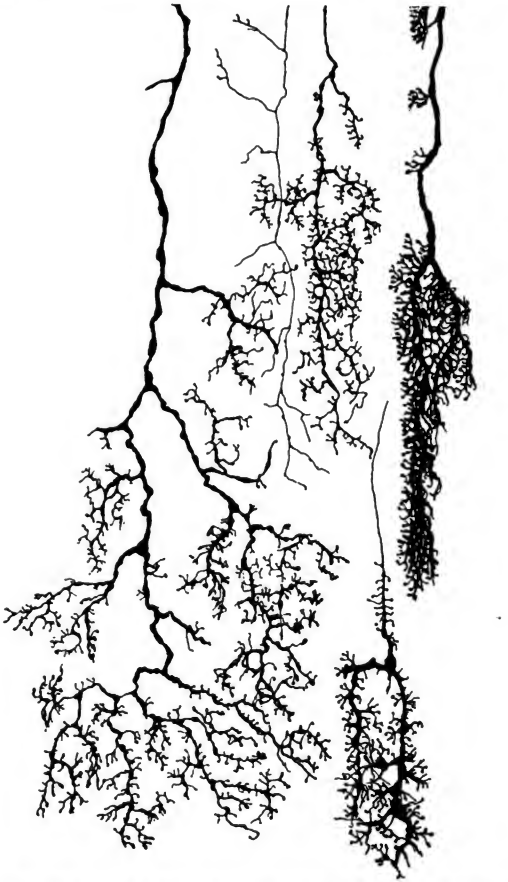

Fig. 58. **Bos taurus.** In der äußeren plexiformen Schicht verlaufende reich verzweigte Fasern, wahrscheinlich sämtlich zu horizontalen Ganglienzellen gehörig. Nach CAJAL.

Digitized by Google

Zellen (hz_1), mittelgroß, noch fast ganz in der inneren retikulären Schicht gelegen, b) innere, größere (wie CAJAL meint, identisch mit DOGIELS großen und kleinen sternförmigen Zellen), zum Teil ohne nach innen steigenden Fortsatz (hz_2), zum Teil mit einem dicken, bis in die innere retikuläre Schicht reichenden, hier sich meist in zwei horizontale Arme teilenden Protoplasmafortsatz (hz_3), (seltener mit zwei solchen) versehen (und dann wohl identisch mit E. BAQUIS „cellule piramidali comunicanti"). — CAJAL weiß von außerordentlich ausgedehnten und reich verzweigten, ziemlich horizontal liegenden Faserendigungen in der äußeren retikulären Schicht zu berichten, welche in unserer Fig. 57 Raummangels wegen nicht aufgenommen werden konnten. CAJAL spricht die Vermutung aus, daß diese Fasern (Fig. 58) den beiden Typen von inneren horizontalen Ganglienzellen als Fortsätze angehören.

CAJAL notiert ferner „feine Fasern aus der inneren plexiformen (retikulären) Schicht", welche in der äußeren retikulären Schicht sich

Fig. 59. **Horizontalzelle aus der Retina des Kalbes.** Nach MARENGHI. Aus M. HEIDENHAIN, Plasma und Zelle.

verästeln (von mir als $stfz_1$ bezeichnet). Es scheint, daß CAJAL in ihnen Bestandteile unvollkommen gefärbter Zellen zu erblicken meint, die den „sternförmigen Zellen mit kleinem Körper" der Knochenfische (vgl. S. 37 und Amphibien (vgl. S. 47) entsprechen. Die Zelleiber müßte man dann allerdings wohl schon sämtlich in die innere retikuläre Schicht verlegen.

Das nächste Kernlager der inneren Körnerschicht bilden die Kerne der bipolaren Zellen. CAJAL unterscheidet a) „Stäbchenbipolaren" (bp_2) (d. i. Bipolaren, die für die Stäbchen bestimmt sind und mit ihren Verzweigungen in der äußeren Retikularis die Lichteindrücke von mehreren Stäbchen empfangen), b) „Zapfenbipolaren", jede anscheinend meist im wesentlichen für nur einen Zapfen bestimmt (bp_3), c) riesige Bipolaren (bp_4), gleichfalls im wesentlichen in dem von den Zapfen gebildeten Plexus der äußeren Retikularis sich ausbreitend, doch stets ein großes Gebiet umfassend. Die inneren Fortsätze der Stäbchenbipolaren endigen

Digitized by Google

erst unmittelbar an den Ganglion opticum-Zellen mit kurzen Aufsplitterungen; die der übrigen Bipolaren in den verschiedenen Unterschichten oder Plexus der inneren retikulären Schicht. — Die „LANDOLTschen Keulen" der Säugetiere sind bisher nur beim Menschen von DOGIEL gesehen worden in Gestalt fadenförmig dünner Fortsätze, die peripher in die Schicht der Sehzellenkerne eindringen und hier, ohne die Membrana limitans externa zu durchbrechen, geknöpft endigen. Vermutlich sind sie allen drei Bipolarenarten eigen.

Als letztes Kernlager der inneren Körnerschicht haben wir die Kerne der amakrinen Zellen zu nennen. Zunächst ist zu bemerken, daß „nervöse Amakrinen", wie sie den Vögeln, Reptilien und Amphibien eigen sind, von DOGIEL den Säugern zuerkannt werden, während CAJAL sie denselben nach eingehender Kritik der Befunde DOGIELS abspricht. Es bleiben dann nur eigentliche Amakrinen, deren CAJAL wiederum ganz ähnlich wie bei den anderen Wirbeltieren a) diffuse (am_1) (teils kleine, teils große) und b) schichtenbildende (am_2) unterscheidet, nach der Art ihrer Endausbreitungen in der inneren retikulären Schicht. Die schichtenbildenden haben zunächst noch fünf Untertypen, jeder zu einer Schicht (Plexus) der inneren Retikularis gehörig, und jeder übrigens wiederum in sich mit Subtypen. Doch sind sie alle „einschichtig", es fehlen den Säugern die „mehrschichtigen" Amakrinen, welche Fischen, Amphibien und Vögeln eigen sind.

Sehr selten fand CAJAL zwischen den Amakrinen „spezielle Zellen mit aufsteigendem Achsenzylinder", welche multipolar sind und offenbar die innere mit der äußeren Retikularis in Verbindung setzen. (Soll man hierbei nicht wiederum an die „kleinen sternförmigen" der Teleostier denken?) ($stfz_2$).

Endlich liegen auch die Kerne der radialen (MÜLLERschen) Stützfasern in der inneren Körnerschicht der Säuger.

Der inneren retikulären Schicht werden zwar wiederum (wie bei Vögeln usw.) fünf Unterschichten zugesprochen, da die Ausbreitungen der erwähnten Amakrinen und ihr Kontakt mit den Dendriten der Ganglion opticum-Zellen hauptsächlich in fünf Lagen oder Plexus erfolgt. Aber diese fünf Schichten sollen schwerer abzugrenzen sein als bei anderen Wirbeltieren, u. a. „wegen der relativ beträchtlichen Dicke und der geringen Neigung einiger Verzweigungen der Ganglien- und Amakrinen Zellen, sich in einer Ebene auszubreiten", ferner wegen der oft nicht flächenartigen Ausbreitung der inneren Endbüschel der Bipolaren. In der Peripherie der Retina scheint sich die Zahl der Plexus auf drei zu reduzieren (CAJAL).

In der inneren retikulären Schicht der Säuger liegen auch Zellen. Sie werden als „versprengte amakrine Zellen" (am_3) aufgefaßt, ihre Ausbreitungen sind dann allerdings mehrschichtig. Meist liegen sie horizontal, seltener sind sie dreieckig oder unregelmäßig geformt.

Ganglienzellenschicht. Die Ganglion opticum-Zellen, die sämtlich ihren Achsenzylinder zur Nervenfaserschicht, also zum Sehnerven senden, teilt CAJAL in a) einschichtig verzweigte (goz_1), b) zwei- und mehrschichtig (goz_2) verzweigte, c) diffuse (goz_3), insgesamt mit sehr vielen Untertypen. — Wahrscheinlich tritt meist eine Ganglienzelle mit einer mehr oder weniger großen Gruppe von Bipolaren, also indirekt mit einer noch größeren Anzahl Sehzellen in Kontakt. Nach DOGIEL, GREEFF und EMBDEN gibt es zwischen Zellen des Ganglion nervi optici auch breite Anastomosen.

Digitized by Google

Einen interessanten Gedanken CAJALS möchte ich hier erwähnen: „Wenn man annimmt, daß die nervösen Spongioblasten bei den Säugetieren fehlen, so könnte man vermuten, daß sie ihren natürlichen Sitz verlassen haben, um sich nach der Schicht der Ganglienzellen zu begeben, wo sie vielleicht durch bestimmte riesige oder euterförmige Ganglienkörper dargestellt würden, die sich in der ersten Unterschicht verzweigen". Das hieße also, zwischen „nervösen Amakrinen" und Ganglion opticum-Zellen gibt es überhaupt keinen anderen Unterschied als den der Lage des Zelleibes.

Nervenfaserschicht. Die zentripetalen Fasern, die Fortsätze der Ganglion opticum-Zellen, welche die Hauptmasse bilden, sind von verschiedener Dicke. Die dicksten liegen in Bündeln zu dreien oder vieren und verbinden sich mit riesigen Ganglienzellen (CAJAL). Außerdem fand CAJAL schwer färbbare, zentrifugale Fasern (*cf*), welche sich zum Teil erst in der Schicht der Amakrinen verästeln, zum Teil in der inneren retikulären Schicht einen horizontalen Verlauf annehmen und dann in unbekannter Weise endigen.

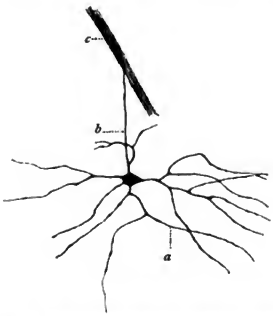

Fig. 60. **Nervenzellen aus der Ganglienzellenschicht (Gangl. nerv. opt.) der Kaninchenretina.** *a* äußere Fortsätze, *b* innerer, ungeteilter Fortsatz, der in ein Bündel markloser Nervenfasern (*c*) übergeht. Nach DOGIEL.

In der Ganglienzellenschicht (also zwischen den Ganglion opticum-Zellen) sowie in der Nervenfaserschicht finden sich ferner Stützzellen, die sogenannten Spinnenzellen (*spz*), deren Form den letzteren Namen rechtfertigt, übrigens aber sehr mannigfaltig ist.

Die radialen Stützfasern (*rz*) der Säugetiere schließen sich eng an die der Frösche und Fische an, indem sie weniger zierlich und weniger reich verzweigt sind als die der Reptilien und besonders der Vögel. CAJAL, der sie nach Chromsilberpräparaten genau beschreibt, zeichnet in der äußeren retikulären Schicht nur einige schwache Seitenästchen („Kollateralen"), in der inneren retikulären Schicht etwas reichlichere.

Artunterschiede. Von Artunterschieden im Baue der Säugerretina haben wir, wenn wir fürs erste von regionären Unterschieden absehen, wiederum vor allem die ungleiche Verteilung der Stäbchen und Zapfen zu behandeln.

Nach M. SCHULTZE fehlen die Zapfen ganz den Fledermäusen (was für Flughunde FRITSCH und mit etwas Reserve KOLMER bestätigt), dem Igel, dem Maulwurf, der Maus, dem Meerschweinchen. Eine Art Übergang bilden die Katze, das Kaninchen, die Ratte, indem bei der Katze nur sehr dünne wirkliche Zapfen existieren und bei den anderen genannten Arten die Stäbchen stark überwiegen. Dagegen haben Schaf, Rind, Schwein, Pferd und Hund wie der Mensch Stäbchen und Zapfen.

Während die meisten Säugerarten Zapfen ohne Ölkugeln besitzen, ist vielleicht bei Macropus (Känguruh, Beuteltier) und Ornithorhynchus

Digitized by Google

(Monotremata) eine Annäherung an die Sauropsiden (Vögel und Reptilien), denen diese Tiere ja unter allen Säugern am nächsten stehen, im Besitz von Ölkugeln zu erblicken, die bei Macropus rot, grün und blau, bei Ornithorhynchus im konservierten Zustande blaßgrünlich sind (HOFFMANN, GUNN, KRAUSE).

Die Dicke der Zapfen ist nach SCHULTZE bei keinem Säugetiere so erheblich wie beim Menschen und Affen (Macacus cynomolgus).

KRAUSE ist, wie bei den Vögeln, so auch bei den Säugern der SCHULTZEschen Lehre vom Fehlen der Zapfen bei Nachttieren stets entgegengetreten. Ausgesprochene Nachttiere, wie Mus (Maus), Cavia (Meerschweinchen), Erinaceus (Igel), Meles (Dachs), Mustela (Marder), Hyaena (Hyäne) und Plecotus, Vespertilio, Vesperugo (Fledermäuse) entbehren nach GROSSKOPF und KRAUSE der Zapfen nicht, deutlich sind sie auch beim Kaninchen und bei der Katze wie beim Hund. Besonders zahlreich sind sie bei Sus (Schwein), beim Menschen und den katarrhinen Affen und (GROSSKOPF) beim Eichhorn (Sciurus).

Bei dem nächtlichen Ameisenfresser, Orycteropus, habe ich nur Stäbchen gefunden. Mindestens werden die Stäbchen die etwaigen Zapfen überwiegen.

Beim Siebenschläfer (Myoxus) sind nach KRAUSE die Zapfen dreimal länger als beim Kaninchen, aber nicht dicker.

Bei Phoca sollen nach HOFFMANN die Zapfen fehlen. Wahrscheinlich überwiegen wenigstens hier und auch bei den Walen (RITTER) die Stäbchen, wenngleich PÜTTER ein etwaiges Vorhandensein von Zapfen nicht ausschließt.

Eine von den menschlichen Retinae, die DIMMER untersuchte, hatte zahlreiche Zapfen, deren Kerne vor der Limitans lagen. Diese Zapfen waren schmäler und kürzer als die übrigen, eine Trennung von Außen- und Innenglied ließ sich nicht wahrnehmen. Sie fehlten in den zentralen Partien der Fovea.

Was die äußere Körnerschicht betrifft, so wechselt ihre Dicke etwas, erheblich ist sie z. B. bei Pinnipediern und Walen, also bei Dunkeltieren. Man könnte meinen, daß dies lediglich an der großen Zahl der Sehzellen liegt, doch will PÜTTER ausrechnen, daß mehr Zellkerne vorhanden seien als Stäbchen (und eventuell Zapfen) — das gleiche schien mir bei Orycteropus der Fall zu sein — und PÜTTER möchte diese Überzahl am ehesten auf Rechnung von „überzähligen" Ganglienzellen, von horizontal leitenden Elementen setzen; ebenso KOLMER bei Pteropus. Ob diese Vermutung in vollem Umfange zutrifft, wäre wohl noch nachzuprüfen. Für sie könnte vielleicht angeführt werden, daß SCHIEFFERDECKER (1886, S. 368), wie schon S. 59 erwähnt, in einer menschlichen Retina außerhalb der äußeren retikulären Schicht eine bestimmte Art von Zellen fand, die nach der Peripherie hin (wo ja das Formensehen weniger scharf ist, die Horizontalleitungen also in größerer Zahl zu erwarten sind) an Menge deutlich zunahmen. Außerdem fanden sich in dieser Retina auch noch rundliche Kerne zwischen den äußeren Körnern unregelmäßig zerstreut in geringer Zahl.

Von den übrigen Netzhautschichten ist an dieser Stelle kaum etwas Besonderes zu erwähnen. Die Lage der Ganglion opticum-Zellen ist bei manchen Arten eine dicht geschlossene (z. B. Homo), bei anderen (z. B. Pferd, Orycteropus) liegen diese Zellen viel mehr vereinzelt.

Von Plecotus (Ohrenfledermaus) wird hervorgehoben — KRAUSE — daß die Optikusfasern auffallend sparsam seien. Reichlicher als sonst

Digitized by Google

ist dagegen bei den Fledermäusen nach RABL (Linse der Säugetiere) die Stützsubstanz der Retina ausgebildet. Die beiden inneren Schichten der Retina springen in Form flacher, unregelmäßiger und verschieden großer Polster gegen den Glaskörper hin vor (bei Plecotus). Aus diesen und anderen Tatsachen im feineren Bau des Auges folgert RABL eine physiologische Minderwertigkeit des Fledermausauges.

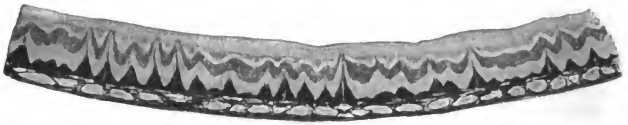

Fig. 61. **Genau radiärer Schnitt durch Chorioidea und Retina von Pteropus.** Nach KOLMER.

Bei zwei Edentaten, Dasypus und Myrmecophaga, fehlen die Netzhautgefäße bis auf geringe Spuren (KRAUSE), was vielleicht nicht gerade als Annäherung an Sauropsidenzustände, aber doch als Anzeichen für die Sonderstellung dieser Tiere im System der Säuger hingenommen werden kann.

Hier finde ich wohl auch am ehesten Platz für die Besprechung der merkwürdigsten aller Wirbeltierretinae, welche wir erst in diesem Jahre (1911) durch KOLMER und FRITSCH in den Retinae von einigen Flattertieren und speziell Macrochiropteren (Pteropus und Cynonycteris) kennen gelernt haben.

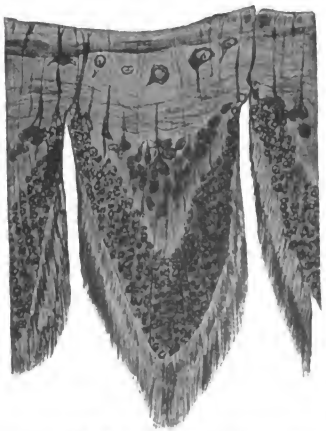

Fig. 62. **Retina von Pteropus.** Nach KOLMER.

Die Retina wird durch ein sehr merkwürdiges Verhalten der Chorioidea, indem nämlich die letztere zahlreiche vitral gerichtete, fingerförmige Fortsätze (KOLMER. FRITSCH), im Querschnitt kreisrunde pigmentierte Bindegewebskegel trägt, in weitestem Maße verändert. Ihre äußere Oberfläche erscheint nicht glatt, sondern bei makroskopischer Betrachtung von zahlreichen Vertiefungen eingebuchtet, der Querschnitt auf dem Radiärschnitt nicht als breites Band, sondern gezackt. Hier wird also das sonst stets festgehaltene Prinzip, daß alle perzipierenden Elemente mosaikförmig in der Projektionsfläche fast mit mathematischer Regelmäßigkeit angeordnet sind, durchbrochen, um vielleicht einen Ersatz für den Ausfall der Akkommodation, vielleicht aber auch eine bessere Ernährung der relativ großen, von inneren Gefäßen freien Augen zu ermöglichen.

Digitized by Google

Die Sehelemente liegen unverändert radiär, ihre äußeren Enden bilden mithin eine Treppe. Außer Stäbchen sind höchstens ganz besonders kleine Zapfen vorhanden.

Die Unterschiede in den Darstellungen dieser Verhältnisse durch KOLMER einerseits und FRITSCH andererseits beruhen nach KOLMER (1912) darauf, daß die beiden Autoren zwar nahe verwandte, aber in den in Rede stehenden Punkten doch ganz verschieden organisierte Arten vor sich hatten. In der Tat hat in dem durch FRITSCH beschriebenen, wesentlich kleineren Pteropus-Auge das gänzlich pigmentlose Pigmentepithel eine Umwandlung erfahren: rings um jeden fingerförmigen Chorioidealfortsatz, außer an dessen Spitze sind die Epithelzellen stark vergrößert (so daß ein pigmentloser Kegelmantel um den Fortsatz gebildet wird) und mit stark lichtbrechenden Körnern vollgepfropft, so daß man den Kern in ihnen nur mit Mühe findet. (Tapeumwirkung?)

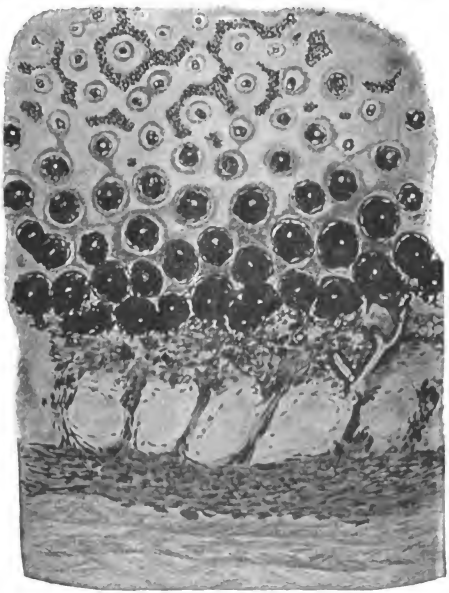

Während hier der sehr interessante Spezialfall einer im Querschnitt gewellten Stäbchenschicht vorliegt, dürfte BORYSIEWICZ etwas Ähnliches bei Felis leo nur infolge eines Kunstproduktes beschrieben haben.

Fig. 63. **Tangentialschnitt zu Fig.** 62. Nach KOLMER.

Markhaltige Nervenfasern finden sich in der Nervenfaserschicht der Retina bei manchen Säugern neben vielen marklosen. Über Besonderheiten derselben bei Leporiden s. unter „Die Regionen der Netzhaut", S. 92). Beim Menschen, Hund und Ochsen finden sich (H. MÜLLER u. a.) mitunter markhaltige Fasern als Abnormität, während die Fasern des Nervus opticus bekanntlich bei allen Wirbeltieren stets markhaltig sind.

Monographische Darstellungen der Retinae der Haussäugetiere hat ZÜRN geliefert. Der Verfasser konstatiert bei jeder Art ganz bestimmte Dickenverhältnisse der einzelnen Schichten und Zahlenverhältnisse der

Digitized by Google

verschiedenen Zelltypen und meint, es sei möglich, an einem kleinen Stückchen Netzhaut, ja selbst einem einzelnen Zapfen die Herkunft von der Tierart noch zu erkennen.

b) Die Regionen der Retina.

Wohl in keiner Retina sind alle Bezirke in ganz gleicher Weise ausgebildet; vielmehr gilt als Regel, daß die Retina nach außen hin dünner ist als in ihren zentraleren Teilen, was sicherlich außer auf der Dickenabnahme der Nervenfaserschicht auch auf Reduktion der übrigen Schichten, also auf geringerer Sehtüchtigkeit der peripheren Bezirke beruht.

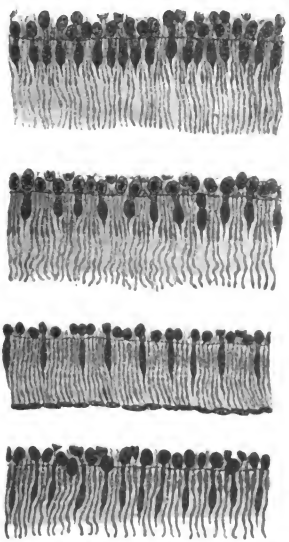

Fig. 64. **Stäbchenzapfenschichten der Haussäugetiere.** Vergrößerung nicht überall die gleiche. *a* Schwein, *b* Rind — der 4. Zapfen von rechts ist ein vorgelagerter —, *c* Katze, *d* Pferd. Nach ZÜRN.

Die somit größere Sehtüchtigkeit der zentraleren Bezirke kann hinsichtlich ihrer Qualität zustande kommen:

a) durch größere Stäbchen- und Zapfendichte. In diesem Falle sind also zentral pro Flächeneinheit mehr Sehzellen oder Reizempfänger vorhanden als weiter peripher, was auf größere Lichtempfindlichkeit hinwirken dürfte;

b) durch vergrößerte Anzahl der den Lichtreiz zum Gehirn führenden Zellen, also der Bipolaren und vor allem der Ganglion opticum-Zellen (und der „nervösen Amakrinen"). Dann entfallen nämlich mehr Nervus opticus-Fasern auf die Flächeneinheit der Netzhaut, d. h. die „Innervationsbezirke" der Netzhaut werden kleiner und mithin das Sehen distinkter, schärfer. („Mehr separate Leitung von den Sehzellen aus", CHIEVITZ 1889.) In gleichem Sinne dürfte eine verminderte Anzahl der horizontal leitenden Ganglienzellen, also der „horizontalen Zellen" und der „gewöhnlichen" Amakrinen wirken. Ferner muß ein vergrößertes Distinktionsvermögen zustande kommen, wenn Zellen, z. B. Bipolaren, mit breitausgedehnter Endverzweigung an Häufigkeit zurücktreten gegenüber solchen mit kleinerem Büschel; desgleichen in vielen Fällen, wenn Stäbchen an Häufigkeit zurücktreten gegenüber den Zapfen, da wenigstens bei Teleostiern und Säugetieren nachgewiesen ist, daß in der Regel viele Stäbchen mit einer Bipolaren, dagegen oft nur ein Zapfen mit je einer Bipolaren in Kontakt tritt.

Digitized by Google

Die größere Zapfendichte dürfte übrigens ferner einem verstärkten Farbenunterscheidungsvermögen gleichkommen, da ja aller Wahrscheinlichkeit nach die Zapfen die Träger dieses Vermögens sind.

Wahrscheinlich ist in den „sehtüchtigeren" zentraleren Netzhautpartien meist sowohl die durch a) zustande kommende größere Lichtempfindlichkeit, als auch das durch b) zustande kommende größere Distinktionsvermögen ausgebildet; nach CHIEVITZ (1889) bilden stets die genannten histologischen Momente zusammen das Charakteristikum einer Area des besten Sehens.

Die „bessere" Ausbildung der zentraleren Netzhaut fällt örtlich

a) entweder etwa mit der Mitte der Netzhaut zusammen, oder

b) sie liegt irgendwie exzentrisch in einer bestimmten Netzhauthälfte oder in einem bestimmten Netzhautquadranten.

Nach ihrem Ausbildungsgrade kann man unterscheiden

a) ganz allmähliche, gleichmäßige Zunahme der Sehtüchtigkeit von außen nach innen;

b) schärfer begrenzte lokale Ausbildung bestimmter Gebiete größter Sehtüchtigkeit, in welchen die Netzhaut verdickt und ihre Elemente vermehrt sind („Areae", und zwar häufig eine Area rotunda, oft auch eine streifenförmige Area);

c) eine grubenförmige Vertiefung oder „Fovea" auf der Netzhaut in dem am besten sehenden Gebiete, indem dort nur die Stäbchen- und Zapfenschicht immer vorhanden ist, die übrigen Elemente aber ringsherum hin größtenteils zur Seite geräumt sind, um den Gang der Lichtstrahlen weniger zu stören.

So etwa können wir die wichtigsten regionären Verschiedenheiten der Netzhäute klassifizieren.

RÁDL dürfte meines Erachtens nur wenig Anklang finden, wenn er neuerdings (1910) in Zweifel zieht, ob das Foveagrübchen zur Erhöhung der Deutlichkeit des Sehens an dieser Stelle dient, und meint, die Schrägheit der bipolaren und der Sehzellen in ihr, die — wie CAJAL betont — durch die Zurseitelagerung der Ganglion opticum-Zellen und der Amakrinen begründet ist, erklären sich durch die Annahme, die somit resultierende ungleiche Länge der Leitungsbahnen sei als solche von besonderer Bedeutung.

Besondere Komplikationen ergeben sich natürlich, wo nicht eine, sondern zwei oder noch mehr Stellen des besten Sehens ausgebildet sind, die sich nach ihrer Form (Begrenzung), Qualität und Ausbildungsstufe sehr ungleich verhalten können.

Dazu kommen noch ganz besondere Differenzierungen, z. B. „Markstreifen" in der Netzhaut und anderes.

Alle diese regionären Verschiedenheiten der Netzhaut wollen wir im folgenden, soweit sie bei den verschiedenen Tierarten festgestellt sind, kennen lernen.

Selachier. Bei den Selachiern ist wahrscheinlich nur das allereinfachste Verhalten anzutreffen, daß die Retina zentral dicker ist und reicher an den verschiedenen Elementen als weiter peripher; die Zunahme von außen nach innen ist nur eine ganz allmähliche. Dieses Verhalten findet sich bei allen Arten. Ich habe 1905 festgestellt, daß im Augengrunde sowohl die Zahl der lichtperzipierenden Elemente, als auch (außer vielleicht bei Squatina und Raja) die Zahl der Ganglion opticum-Zellen eine größere ist als nahe der Netzhautperipherie. Also sowohl erhöhter Lichtsinn als auch erhöhtes Distinktionsvermögen.

Digitized by Google

(Der horizontale Meridian des Selachierauges dürfte als Gebiet des schärfsten Sehens insofern wirken, als er und nur er den hierfür geeigneten Abstand von der Linse hat, während dorsal und ventral die Netzhaut der Linse näher liegt. Dies kommt physiologisch auf dasselbe wie eine streifenförmige Area hinaus, doch sind histologische Unterschiede, die damit einhergingen, bis jetzt nicht bekannt, außer daß bei manchen Arten das Tapetum der Chorioidea in diesem Gebiete bevorzugt entwickelt ist. FRANZ 1905.)

Zu erwähnen ist noch, was SLONAKER durch genaue Messungen der Retinadicke fand. Eine verdickte Netzhautpartie, die man eventuell als Area ansprechen kann, liegt bei vielen Arten temporal und ein wenig dorsal vom Zentrum der Netzhaut: so unter den Selachiern bei Acanthias, einer Torpedoart und Dasyatis.

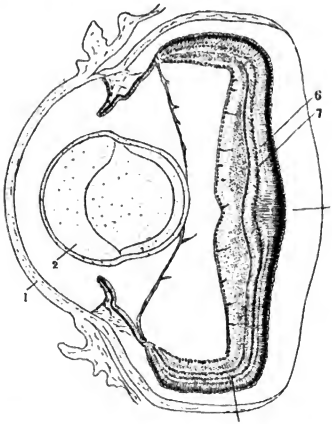

Fig. 65. **Senkrechter Schnitt durch die Mitte des Auges von Hippocampus, mit Fovea centralis.** *1* Cornea, *2* Linse, *3* Retina, *4* ausgefüllt durch die nichtgezeichneten Teile der Chorioidea, des Tapetum und der Lamina suprachorioidealis, *5* Kerne der Stäbchenzellen, *6* Kerne der Zapfenzellen. Durchmesser des Auges 2,25 mm : 1,5 mm. Nach CARRIÈRE.

Ganoiden. Was Ganoiden betrifft, so ist nach DOGIEL bei Acipenser peripher das Zahlenverhältnis der Stäbchen und Zapfen zu gunsten der ersteren verschoben, weshalb ein Teil der Stäbchenkerne peripher diejenige Lage außerhalb der Membrana limitans externa einnimmt, welche zentral nur den Zapfenkernen eigen ist. Also haben wir nach dem Zentrum der Netzhaut hin erhöhtes Distinktionsvermögen und erhöhten Farbensinn.

Weitere regionäre Verschiedenheiten dürften bei den Ganoiden nicht bekannt sein.

Teleostier. Bei den Teleostiern kennen wir außerordentlich mannigfaltige und zum Teil höchst merkwürdige regionäre Verschiedenheiten der Netzhautausbildung, unter denen die interessantesten davon abhängen, daß eine nicht geringe Anzahl von Teleostierarten in die Tiefsee hinabgestiegen ist und merkwürdige Anpassungen an das Leben in den dunklen Meerestiefen erfahren hat.

Vielen Teleostiern fehlen allerdings wohl regionäre Verschiedenheiten mit Ausnahme des allereinfachsten Falles einer ganz allmählichen und gleichmäßigen Zunahme der Netzhautausbildung von peripher nach zentral. Diese zeigt sich in der ausnahmslos zu beobachtenden Dickenzunahme und mit ihr dürfte zusammenhängen, daß nach W. Müller einzelne Fische, z. B. Trigla, in dem der Sehachse entsprechenden Netz-

Digitized by Google

hautabschnitte eine Verschmälerung und Verlängerung der (wahrscheinlich dichter gedrängten) Sehzellen zeigen. Durch genaue Messungen der Netzhautdicke an Querschnitten findet SLONAKER ähnlich wie bei einigen Selachiern (s. o. S. 70) ein verdicktes als Area anzusprechendes Gebiet temporal und ein wenig dorsal vom Netzhautzentrum bei folgenden Arten: Notropis, Breevoortia, Pomatomus, Stromateus, Stenotomus, Cynoeryon, Ctenolabrus, Acanthocottus, Prionotus, Batrachus, Paralichthus.

Auch bei Maischolle, Plötz und Hecht finden sich nach SCHIEFFERDECKER diejenigen Stellen der Retina, welche im oberen Teil des Auges liegen, besser entwickelt als die im unteren Teile. Bei der Maischolle findet sich „eine besonders gebaute Zone des schärfsten Sehens". Bei der Plötze findet sich außerdem eine Änderung des Pigmentepithels, indem die Zellen glänzend werden.

Bei Gasterosteus ist nach HESS (1910) die Stäbchenzapfenschicht in einem mittleren horizontalen Streifen am dicksten, auch sind hier die äußeren Körner zahlreicher als in der übrigen Retina. In der dorsalen Hälfte sind die Sehelemente länger als in der ventralen.

Die Zapfenmosaik von Scorpaena scrofa und Blennius ocellaris und tentacularis kann man nach BEER leicht ophthalmoskopisch und sogar mit bloßem Auge sehen. Bei beiden Arten sieht man kleine und große Elemente (Stäbchen und Zapfen? F.). Bei Blennius zeichnet sich die dorsale Hälfte des Fundus durch stärkere Pigmentierung aus, und in ihr stehen die Zapfen viel dichter.

Orthagoriscus mola hat (nach KRUASE 1889) im Hintergrunde des Auges Zwillingszapfen, Zapfen und Stäbchen; in den übrigen Teilen des Auges nur Zapfen.

GULLIVER hat jedoch bei dem Spariden Pagellus centrodontes eine mit bloßem Auge sichtbare Fovea beschrieben. Ebenso hat nach SLONAKER eine Pleuronectesart eine runde Area mit Fovea.

Das vielleicht nur 2 mm große Auge vom Seepferdchen (Hippocampus) hat nach CARRIÈRE und KRAUSE eine tiefe Fovea centralis von etwa 0,3 mm Durchmesser (Fig. 65).

Sie ist wesentlich tiefer als es nach der CARRIÈREschen Abbildung, die nicht die Mitte traf, scheint (KRAUSE 1889, S. 262). — Stäbchen fehlen in der Fovea von Hippocampus (aber nicht in der übrigen Netzhaut); die Zapfen sind in ihr verlängert. Die Zapfenkörnerschicht und die Stäbchenkörnerschicht, welche beide zusammen, von außen nach innen, die äußere Körnerschicht ausmachen (wie schon gelegentlich S. 42, erwähnt wurde), weichen nahe der Fovea auseinander, indem die vitreale, die Zapfenkörnerschicht, sich immer mehr von der Limit. ext. entfernt und der so entstandene Raum von den entsprechend verlängerten und schräg gestellten Zapfenfasern durchsetzt wird. In kurzem Abstande von der Fovea hören die Stäbchenkerne ganz auf. Die inneren Körner bilden um die Fovea herum eine besonders dicke Lage, dürften also ihr aus hierher verlagert sein. — Ferner ist der Verlauf der Zapfenfasern in der äußeren Körnerschicht fast im ganzen Bulbus nach außen schräg (nach der Netzhautperipherie hin) gerichtet, wie in der Macula lutea des Menschen. KRAUSE nennt wegen dieser, wahrscheinlich auch mit der Verlagerung von Zellkernen nach außen zusammenhängenden Eigentümlichkeit die größere hintere Hälfte der Retina von Hippocampus eine Area centralis.

Digitized by Google

Für die Meernadel (Syngnathus acus) gilt letzteres nach KRAUSE in gleicher Weise, doch ist die Retina in einer Gegend, welche etwa nur die Hälfte vom ganzen uhrglasförmigen Hintergrund des Augesum faßt, wesentlich verdickt, so daß auch dieser Bezirk als Area im engeren Sinne aufgefaßt werden kann. Unweit dem Nervus opticus-Eintritt soll eine Fovea mit verlängerten Zapfen liegen, was mir allerdings durch KRAUSES nach schlecht erhaltenem Material hergestellter Abbildung nicht sicher erwiesen scheint.

Dagegen haben für Siphonostomum typhle SLONAKER und CHIEVITZ (1890) eine Fovea überzeugend nachgewiesen. Nach letzterem Autor gleicht sie derjenigen von Hippocampus hochgradig (Fig. 109d auf S. 106).

Gehen wir zu den Tiefseefischaugen über, wie sie uns BRAUER beschrieben hat, so dürften zunächst wiederum vielen Arten besondere regionäre Differenzierungen fehlen.

Einen besonderen und physiologisch nicht gut deutbaren Fall stellt zunächst Dissomma anale (Scopelidae) dar, wo sich neben dem Optikusstamme

Fig. 66. **Scorpaena scrofa, rechtes Auge, ein kleiner zentraler Teil des ophthalmoskopischen Gesichtsfeldes.** Übergangsstelle des Sehnerveneintritts in den Processus falciformis. Zapfenmosaik. Gefäße nicht gezeichnet. Vergr. ca. 60fach. Nach BEER.

Fig. 67. **Blennius ocellaris, linkes Auge, ein kleiner Teil aus der ventralen Hälfte des ophthalmoskopischen Gesichtsfeldes.** Unterer Teil der Papille und Processus falciformis. Ursprung der Zapfenmosaik. Vergr. ca. 80fach. Nach BEER.

ein kleines Stück gut ausgebildeter Retina findet, welches nicht auf Fig. 72, aber auf anderen Schnitten mit der eigentlichen Nebenretina dieses Auges zusammenhängt.

Bei Evermannella atrata (Scopelidae) dürfte wie bei Abramis die Beschaffenheit des Pigmentepithels (s. S. 160) verraten, daß die bestausgebildete Retina partie der dorsalen Augenhälfte eigen ist.

Bei Haliemetus ruber (Malthidae) sind in dem an der ventralen Wand gelegenen Drittel der Retina alle Kerne dichter gelagert und die Stäbchen länger als sonst.

Bei den meisten Cyclothone-Arten (Gonostomidae) liegen die Stäbchenzellenkerne im Augengrund nur in einer Schicht, dagegen in den peripheren Teilen bis in die Nähe der Iriswurzel in zwei Schichten. Die Bipolaren bilden in der ganzen Retina nur eine Schicht, Amakrinen sind nur in den

Digitized by Google

peripheren Teilen vorhanden (Zapfen werden natürlich wie bei allen Tiefseefischen nicht gefunden).

Bei Malacosteus indicus (Stomiatidae) nimmt das temporale Augendrittel eine vorzüglich strukturierte Retina ein, die Brauer als Hauptretina, gegenüber der übrigen, der Nebenretina, bezeichnet. Im temporalen Drittel sind nämlich mehr und größere Bipolaren und Ganglion opticum-Zellen vorhanden, als in der Nebenretina. Die Stäbchenlänge ist fast überall gleich.

Bei einigen Tiefseefischen, z. B. Ichthyococcus ovatus (Sternoptychidae) ist im erwachsenen Zustande das Auge röhrenförmig (oder „teleskopförmig"), indem die laterale Wand zum Fundus oculi, der ursprüngliche Fundus oculi aber zur Röhrenwand wurde. Am letzteren ist nun die Retina in ihrer Ausbildung zurückgeblieben, so daß wir wiederum Haupt- und Nebenretina unterscheiden können. Die Stäbchen sind in letzterer viel kürzer und weniger dicht stehend, horizontale Ganglienzellen und Amakrinen fehlen ihr (im Gegensatz zur Hauptretina), im wesentlichen bilden nur Bipolaren die innere Körnerschicht. Die Ganglienzellen sind in der Nebenretina weniger zahlreich.

Bei den Teleskopaugen von Argyropelecus (Sternoptychidae), welche nach oben blickende Röhren darstellen, nimmt die Hauptretina, begreiflicherweise, die ventrale Wand ein, auf den anderen Wänden findet sich die sehr dürftig und ungleichmäßig ausgebildete Nebenretina. Sie entwickelt sich in der Ontogenese regressiv.

Im allgemeinen ist die Reduktion der Nebenretina in den Teleskopaugen derart vor sich gegangen, daß sie in dem dem Pupillarrand zunächst gelegenen Gebiete am besten erhalten ist.

In manchen Fällen geht es keineswegs an, die Nebenretina schlechtweg als rudimentiert zu betrachten. Es findet sich nämlich bei Dolichopteryx, Dissomma, Winteria, Opitshoproctus und Gigantura ein Stück voll ausgebildeter Nebenretina, das von der Hauptretina durch epithelial ausgebildete Nebenretina getrennt und seinerseits nach außen hin — gegen die Körperwand des Tieres — vorgebuchtet ist und daher, sowie infolge Reduktion des Retinaepithels-Pigment an dieser Stelle imstande ist, Licht von außen her (durch die dünnen Augenmembranen hindurch) zu empfangen, welches dann die Stäbchen zuerst von außen trifft (ein Gegensatz zum gewöhnlichen Lichteinfall im Wirbeltierauge). Brauer bezeichnet diese eigentümlichen Bildungen passend als „Fenster".

Bemerkenswert ist, daß das Teleskopauge sowie seine spezielleren Eigentümlichkeiten nicht an systematisch begrenzte Gruppen der Fische gebunden sind, sondern durch Konvergenz (Anpassung an gleichartige Lebensbedingungen) bei verschiedenen Familien vorkommen.

Ihre erste Ursache haben diese merkwürdigen Differenzierungen darin, daß das Auge bei den durchgehends sehr kleinen Fischen zu groß werden würde, wenn es nicht Röhrenform annähme — denn einerseits bei Tiefseetieren, andererseits bei kleinen Tieren sind verhältnismäßig große Augen sehr häufig — und daß die Röhrenform nicht durch Verschmälerung des Auges nach seiner ursprünglichen Achsenrichtung entstand (wie bei Eulen und Tiefseecephalopoden), sondern durch Verkürzung der ursprünglichen Augenachse und Verlegung der Linse und ihrer Nachbarteile zur Seite, so daß sie nun von einem peripheren Teil der Retina den zum Sehen scharfen geeigneten Abstand hat (vgl. V. Franz 1907 und A. Brauer). Die in dieser neuen Achsenrichtung liegende Hauptretina dient dann dem scharfen Sehen, soweit solches in der Tiefsee

Digitized by Google

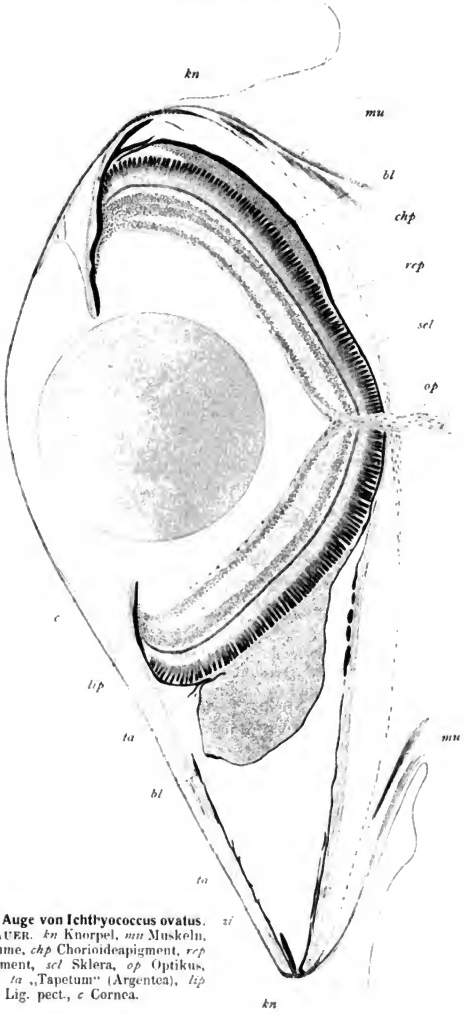

Fig. 68. **Auge von Ichthyococcus ovatus.** Nach BRAUER. *kn* Knorpel, *mu* Muskeln, *bl* Bluträume, *chp* Chorioideapigment, *rep* Retinapigment, *scl* Sklera, *op* Optikus, *zi* Zipfel, *ta* „Tapetum" (Argentea), *lip* Lig. pect., *c* Cornea.

Digitized by Google

Fig. 69. **Nebenretina von Argyropelecus.** Nach BRAUER.

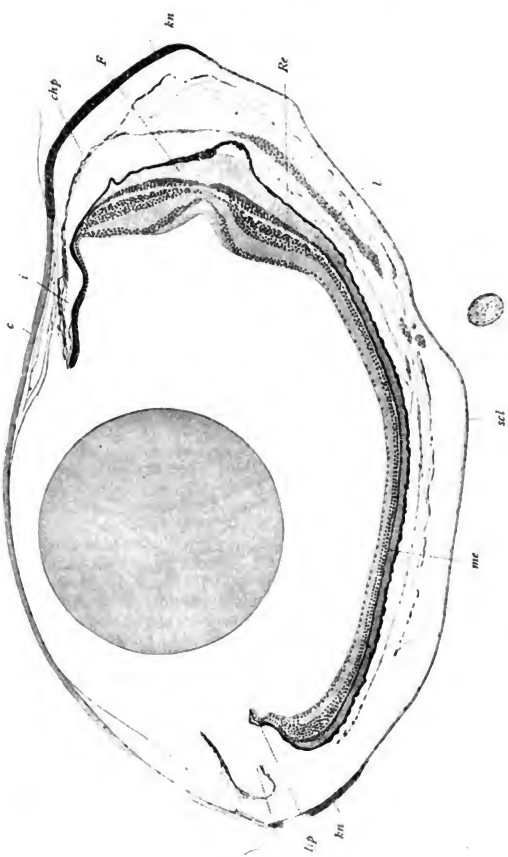

Fig. 70. **Auge von Evermanella indica.** Nach BRAUER. *i* Iris, *kn* Knorpel, *nre* Nebenretina, *scl* Sklera, *op* Optikus, *bl* Blutgefäß, *Re* Retina, *f* Fovea, *chp* Chorioidea, *c* Cornea.

Digitized by Google

möglich ist und durch den Bau der Retina — der nach BRAUERS Berechnungen der Zellenzahlen eher dem peripheren, als dem zentralen Netzhautbezirk der Lichttiere entspricht, — gestattet wird. Die Nebenretina liegt dagegen stets in einer fürs scharfe Sehen viel zu großen Linsennähe und dürfte vorwiegend dem Wahrnehmen von Bewegungen dienen.

Die Hauptretina kann man natürlich auch als breit ausgedehnte Area auffassen.

Bei Bathytroctes rostratus und Plathytroctes procerus (Alepocephalidae), wo das Auge in ähnlicher Weise röhrenförmig ist, kommt zu der Unterscheidung der Haupt- und Nebenre-

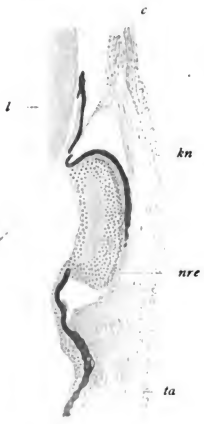

Fig. 71.

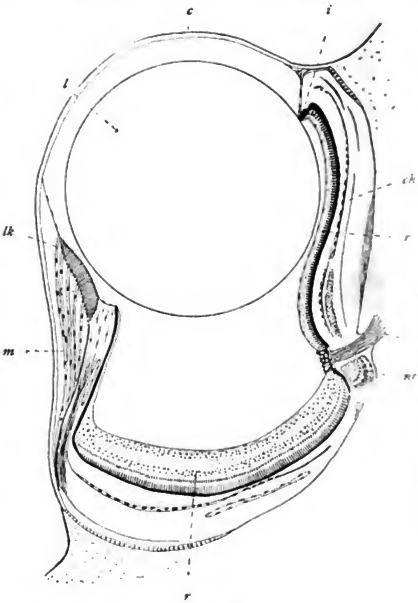

Fig. 72.

Fig. 71. **„Fenster" im Auge von Dolichopteryx.** Nach BRAUER. *l* Linse, *c* Cornea, *kn* Knorpel der Selra, *ta* „Tapetum" (Argentea), *nre* Nebenretina.

Fig. 72. **Sagittalschnitt durch das Auge von Dissomma.** Nach A. BRAUER aus B. HALLER. *c* Cornea, *l* Linse, *lk* „Linsenkissen", *m* Muskel des Linsenkissens, *ch* Chorioidea, *r* Retina, *nr* abgeschnürtes Stück Retina, *i* Iris.

tina noch hinzu, daß erstere, die ja ohnehin der Bezirk des schärferen Sehens ist, eine große Area mit einer tiefen Fovea hat. Horizontale Zellen, die in der Nebenretina ganz fehlen, liegen in der Area in einer Schicht. Die Stäbchen sind in der Fovea sehr lang und schmal, die Stäbchenfasern reichen zur Seite, die übrigen Netzhautschichten reduzieren sich gleichfalls (die Nervenfaserschicht ist in BRAUERS Fig. 70

Digitized by Google

vielleicht nicht im Zentrum der Fovea getroffen). Bei Plathytroctes liegen in der Fovea auch eine Schicht „äußere Körner".

Da diese Tiefseefisch-Fovea nur Stäbchen enthält, während sonst die Fovea stets eine besonders zapfenreiche Stelle ist, dürfen wir gewiß mit Brauer annehmen, daß sie im vorliegenden Falle der Unterscheidung von Lichtintensitäten dient.

Amphibien. Bei den Urodelen dürften besonders deutliche regionäre Verschiedenheiten der Netzhaut kaum vorhanden sein. Zwar will Hulke eine Stelle mit schiefen Nervenfasern, die der Fovea des Menschen entspräche, wie bei vielen Reptilien so auch bei Bufo, Rana, Triton und Salamandra gefunden haben, doch bestätigt Chievitz die Angabe für Salamandra und Triton nicht. Slonaker gibt für Triton cristatus eine kleine Area an, während sie bei Diemyctilus fehlen soll.

Anders bei Anuren. Bei Bufo vulgaris beschreibt Hulke eine runde, bei Rana temporaria eine längliche Area. Länglich oder streifenförmig ist sie nach Chievitz bei Rana esculenta (Fig. 73, 74, 85), Hyla arborea, Bufo calamita und Bufo viridis; bandförmig nach Slonaker bei Bufo lentiginosus, Rana esculenta, virescens und catesbyana (Ochsenfrosch). Ihre Lage ist stets nasotemporal, dorsal vom Sehnerveneintritt. Sie ist meist mit bloßem Auge erkennbar. Es ist interessant, daß sie bei Bufo calamita und Bufo vulgaris, also gerade bei denjenigen unserer Anuren-

Fig. 73. **Rana esculenta.** Schnitt durch den Optikuseintritt und Area centr. Nach Chievitz aus Gaupp.

arten, welche den gewecktesten Eindruck machen, eine schwache Andeutung einer Fovea zeigt. Phrynosoma cornutum hat nach Slonaker eine runde und eine bandförmige Area, erstere mit Fovea.

Während nach Krause (1875) in der Area des Frosches Stäbchen fehlen, sind nach Chievitz, der diese Verhältnisse 1889 außerordentlich genau beschrieben hat, in ihr die Zapfen vermehrt, ohne jedoch den Stäbchen an Zahl gleichzukommen. Auch die inneren Körner sind in der Area vermehrt (Hess 1910).

Reptilien. Wenn man schon darin, daß die Zapfenfasern in der äußeren Körnerschicht einen etwas schräg nach der Netzhautperipherie gerichteten Verlauf haben, eine Area erkennen will, so wäre nicht nur beim Chamaeleon (H. Müller), sondern — Flesch, Heinemann — bei sehr vielen Reptilien der größte Teil der Netzhaut als Area aufzufassen, wie auch bei Hippocampus unter den Fischen.

Areae im engeren Sinne — umschriebene verdickte Netzhautpartien — und Foveae sind nach Chievitz vielen Reptilien eigen.

Unter den Echsen hat Lacerta eine runde Area mit sehr schwacher Fovea dicht dorsal vom Optikuseintritt (Fig. 75), Chamaleo eine runde Area mit tiefer Fovea kaudal vom Optikuseintritt (Fig. 76 und 79). In einem mir vorliegenden Präparat ist die Fovea von Chamaeleo sehr tief und stichförmig wie in Fig. 83 von Turdus. Es scheinen also erhebliche individuelle Variationen vorzuliegen. Auch bei Calotes fand Knox ein

Digitized by Google

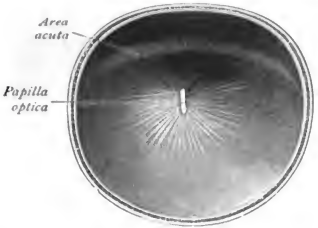

Fig. 74.

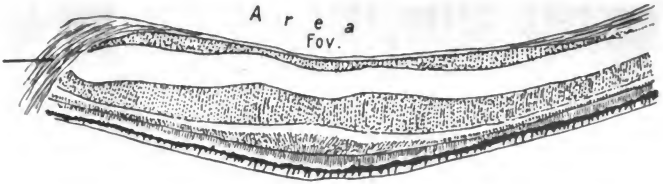

Fig. 75.



Fig. 76.

Fig. 74. **Hintergrund des rechten Auges von Rana esculenta, mit Papille und Area.** 6:1. Nach GAUPP.

Fig. 75. **Lacerta viridis.** Schnitt durch den Optikuseintritt und die Area centralis mit Fovea. Skizze nach CHIEVITZ.

Fig. 76. **Senkrechter Schnitt durch die Häute des Auges von Chamaeleo.** Nach H. MÜLLER. *a* Fovea centralis retinae, *b* Faserschicht der Sklera, *c* Knorpelplatte, *d* Chorioidea, *e* Pigmentepithel, *f* Zapfenschicht der Netzhaut, *g* äußere Körner, *h* äußere retikuläre Schicht, *i* innere Körner, *k* innere retikuläre Schicht, *l* Ganglienzellenschicht, *m* Nervenfaserschicht.

„Foramen centrale and fold of the retina"; ferner scheint es nach HULKE bei Gecko, Anguis (Blindschleiche) und Iguana vorhanden zu sein. Bei manchen anderen Arten wurde es noch nicht beobachtet (vgl. auch KRAUSE).

Die fraglichen Verhältnisse sind am genauesten von H. MÜLLER 1862, CHIEVITZ 1889 und CAJAL 1894 beschrieben worden. Wir erwähnen hier, daß die Zapfen in der Fovea vermehrt und wesentlich schlanker sind und möchten hinzufügen, daß die Verdickung, welche die „Area" ausmacht, zum Teil nicht auf erhöhter Leistungsfähigkeit der betreffenden Stelle beruht, sondern auf Rechnung der den Reiz von den fovealen Zapfen leitenden Elemente zu setzen ist.

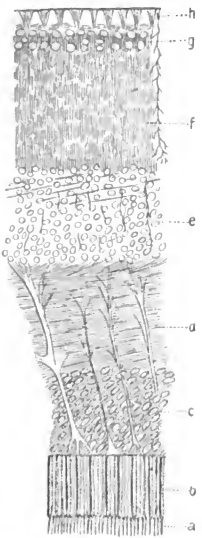

Fig. 77. **Retina von Chamaeleo.** Nach H. MÜLLER, radial zur Fovea, also in der Faserungsrichtung der äußeren Körnerschicht. *a* Zapfenaußenglieder, *b* Zapfeninnenglieder, *c* äußere Körner, *d* äußere retikuläre Schicht, *e* innere Körner, *f* innere retikuläre Schicht, *g* Ganglienzellenschicht, *h* Nervenfaserschicht.

Unter den Schlangen hat CHIEVITZ nur bei Tropidonotus natrix eine runde Area ohne Fovea gefunden. Nach HULKE besitzt jedoch diese Spezies, sowie Palias berus (Kreuzotter), Natrix torquata und Boa constrictor eine (Fovea?) Area, ähnlich nach SLONAKER.

Rhynchocephalen. Hatteria hat eine Fovea in anscheinend genau zentraler Lage (cf. Fig. 80 von KALLIUS). Sie ist bald rund, bald eliptisch. Sie enthält nur Zapfen, die hier sehr schmal werden und mit Ausnahme der ungleichen Lage der Öltropfen (die mindestens den meisten

Fig. 78. **Zapfen von Chamaeleo.** Nach H. MÜLLER. *a* Zapfen aus der Fovea centralis, *b* gewöhnlicher Zapfen, *c* Zapfen mit einem Korn aus dem ganz peripheren Teil der Retina.

Foveazapfen von Hatteria eigen sind) sehr gleichartig und ohne Innenlinsen sind, worin eine Übereinstimmung mit Chamaeleo nach H. MÜLLER vorliegen dürfte. H. VIRCHOW 1901.

Bei **Schildkröten** (Chelone, Testuda, Emys) sind Foveae beschrieben worden. (Zusammenstellung der Befunde bei KRAUSE 1893.)

Durch seine sehr genauen Untersuchungen fand CHIEVITZ 1889 bei Emys enropaea, unserer Sumpfschildkröte, zwar nicht die Fovea, aber

Digitized by Google

er stellte fest, daß, obwohl bei Flächenbetrachtung keine Stelle der Netzhaut sich auszeichnet, man in Schnitten 0,8 mm dorsal vom Netzhauteintritt eine Stelle mit Vermehrung aller zelligen Elemente trifft, die Verfasser Area nennt. Es nehmen hier auch die Zapfen zu — Stäbchen fand Verfasser bei Emys überhaupt keine. Bei Cyclemys (palustris?) ist nach Hess (1910) im frischen Präparat eine feine wagrechte Linie sichtbar, in der die Ölkugeln beträchtlicher kleiner und dichter stehend sind als dorsal und besonders als ventral. Die Retina ist in diesem Streifen auch von größter Dicke, wesentlich infolge Vermehrung der äußeren Körner. Ähnliche, aber weniger prägnante Verhältnisse fand Hess bei Nicoria, wo außerdem die Retina in der dorsalen Hälfte reicher an Ganglienzellen und Körnern ist als in der ventralen, und bei Hydromedusa, während bei Damonia kaudal vom Sehnerveneintritt ein runder „fovealer" Bezirk mit kleineren und vermehrten Ölkugeln liegt. Eine unscharf begrenzte

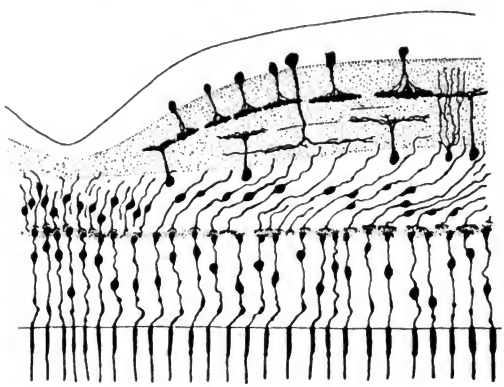

Fig. 79. **Senkrechter Schnitt durch die Fovea centralis des Chamaeleons.** Golgi-Färbung. Nach Cajal.

rundliche, zapfenreiche Area fand Hess auch bei Daimonia reevesi dorsaltemporal vom Sehnervene.ntritte.

Die grünlichen und grüngelben Ölkugeln, welche bei Hydromedusa nachweisbar waren, fanden sich vorwiegend in den peripheren Netzhautpartien, während mehr zentral rote und gelbe überwogen.

Endlich wurde bei Crocodilus intermedius und Alligator mississippiensis eine streifenförmige, horizontal verlaufende Area mit schwacher langgestreckt-furchenförmiger Fovea-Vertiefung gefunden, die nach den bei Krause gesammelten Angaben auch anderen Arten eigen zu sein scheint. Die Sehzellen sind auch hier verdünnt und gleich allen übrigen Zellelementen vermehrt, und zwar sind in der Fovea — nach Hoffmann — nur Zapfen vorhanden, während die übrige Retina Stäbchen und Zapfen enthält.

Zusammenfassend müssen wir wohl sagen, daß bei den Reptilien eine Fovea eine sehr häufige Erscheinung ist, und bei genauerem Suchen würde man sie wohl bei den weitaus meisten Arten auf-

Digitized by Google

finden. Sie scheint durch den Reichtum an Zapfen bevorzugt zu sei, wie wir ähnliches auch zuvor bei Amphibien und Fischen außer den Tiefseefischen fanden.

Vögel. Bei den Vögeln finden wir Areae und Foveae in noch reicherer Anzahl und Mannigfaltigkeit als bei den Reptilien, außerdem aber interessante, allgemeinere regionäre Verschiedenheiten, die durch ungleiche Verteilung der verschieden gefärbten Ölkugel. arten der Zapfen zustande kommen. Diese behandeln wir zunächst.

So fand HEINEMANN bei Siphonornis (amerikanischer Ziegenmelker) in dem unter dem horizontalen Meridian gelegenen Netzhautabschnitte auffallend wenige und kleine farbige Kugeln, namentlich fehlten fast ganz rote und gelbe, in dem dorsalen Abschnitt waren die Kugeln, auch die roten und gelben, viel zahlreicher und größer.



Fig. 80. **Fovea centralis von Hatteria punctata.** Aufgenommen mit Zeiß Aprochr. 16 mm Projektionsokular 2. Vergr. ca. 50fach. Nach KALLIUS.

Fig. 81. **Crocodilus intermedius.** Schnitt durch den Optikuseintritt und Fovea. Nach CHIEVITZ.

Bei einem Sperber waren die peripheren Netzhautstellen ärmer an roten und gelben Kugeln, als die zentralen, wo sie sich durch ihre geringe Größe auszeichneten. Bei einer Ratte waren gerade in der Peripherie rote und gelbe Kugeln zahlreich, im Zentrum fehlten sie fast ganz.

Digitized by Google

Während hiernach schwer zu entscheiden wäre, ob die farbigen Kugeln den am meisten, oder den am wenigsten beanspruchten Netzhautteilen eigen sind, gibt folgendes hierfür schon bessere Anhaltspunkte:

Bei der Taube liegt im dorsal-lateralen Quadranten der Netzhaut geradezu ein „rotes Feld" von ovaler Form, hervorgerufen durch besonders zahlreiche Zapfen mit roten oder orangenen Öltropfen in ihm. Es liegt im Gebiet des binokulären Sehens. Beim Huhn findet sich an gleicher Stelle ein „gelbes" oder „Orangefeld" (WÄLCHLI, KRAUSE).

Nach WÄLCHLI liegen in peripheren Netzhautregionen am weitesten chorioideal die großen grünen Kugeln, ihnen folgen nach innen die roten, orangenen und schwach gefärbten. Im roten Feld dagegen liegen die roten zu äußerst, dann folgen orangene und zu innerst kleine grünliche. Ähnlich nach VAN GENDEREN-STOORT.

Ungleichheiten, wie sie in der Nähe des Pecten auftreten, übergehen wir hier, indem wir auf WÄLCHLI verweisen.

HESS (1910) macht die Angabe, bei der Schwalbe sei in der ventralen Augenhälfte die Netzhaut wesentlich dünner als in der dorsalen, die

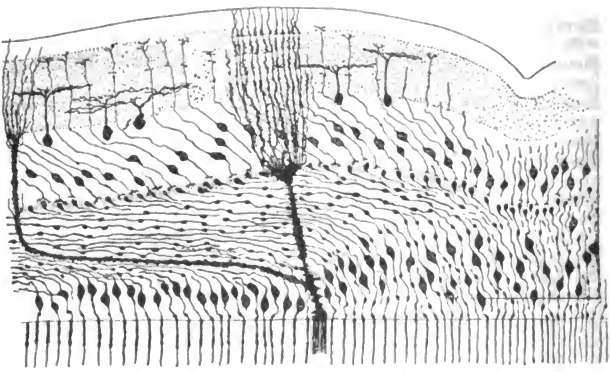

Fig. 82. **Senkrechter Schnitt durch die Fovea centralis des Grünfinks** (Fringilla chloris). GOLGI-Färbung. Nach CAJAL.

beim Fliegen vorwiegend in Anspruch genommen sei. Leider läßt diese Angabe, die sich, wenn richtig, bei anderen Vögeln bestätigen müßte, nicht ersehen, ob lokalere Verschiedenheiten, die durch die Nähe von Areae oder vom Pekten veranlaßt werden, beobachtet sind.

Was Areae und Foveae betrifft, so ist nach CHIEVITZ 1891 und SLONAKER bei allen Vögeln mindestens eine runde Area mit Fovea vorhanden (Fig. 85, *10—12* S. 85, Fig. 82), einzig und allein beim Haushuhn wurde die Area ohne Vertiefung gefunden.

Die Fovea bzw. Area des monokulären Sehens liegt meist etwa zentral oder ein wenig temporal (bei Huhn und Taube neben dem, dem binokulären Sehen dienenden, roten Felde).

Digitized by Google

Bei den Tagraubvögeln (Fig. 85,*9* S. 85) ist außer der zentralen Fovea (Fovea „nasalis") eine laterale vorhanden, die dem binokulären Sehen dient (dgl. nach SLONAKER bei Ceryle (Coccygidae).

Bei den Eulen (Fig. 85,*8* S. 85, Fig. 89) und dem ihnen durch Konvergenz (d. i. Anpassung an gleiche Lebensbedingungen) sehr ähnlichen australischen Eulenschwalm, Podargus strigioides, ist nur eine laterale Fovea vorhanden, welche dem binokulären Sehen dient.

Außer dieser runden Area (mit Fovea) findet sich vielfach eine streifenförmige Area, auf welcher dann immer die runde, zentrale sitzt. Sie liegt im horizontalen Meridian. Sie findet sich ganz augenscheinlich besonders bei solchen Vögeln, die ihre Nahrung am Erdboden suchen: Motacilla, Saxicola, Numenius, Recurvirostra, Totanus, Tringa, Haematopus, Limosa, Squatarola, Strepsilas, Charadrius (Fig. 85,*10* S. 85), Vanellus, Aegialitis — und bei Schwimmvögeln: Anser, Anas, Fuligula, Fratercula, Alca, Uria, Larus. Bei einigen Arten fehlt dieser streifenförmigen Area die Vertiefung.

Fig. 83. **Schnitt durch die Fovea centralis von Turdus merula (Drossel).** Nach KRAUSE.



Fig. 84. **Schnitt durch die Fovea von Strix flammea[1]).** Nach KRAUSE.

Bei Cypselus (Segler), Hirundo (Schwalbe, Fig. 85,*11*), Sterna (Seeschwalbe) (Fig. 85 *10* S. 85) finden sich übrigens alle drei Foveae, die beiden runden und die streifenförmige vereinigt. Somit entfaltet die Retina die größte Differenzierung in Foveae ungefähr gerade bei den schnellsten Fliegern (vorstehende Angaben großenteils nach CHIEVITZ).

1) Beim Anblick dieser Figur erscheint allerdings nicht gewiß, ob nicht vielleicht eine postmortale etwas deformierte Stelle der Retina vorliegt. Gleichwohl kann das Vorkommen der Fovea bei Eulen natürlich nicht bestritten werden.

Digitized by Google

Kaum zu verstehen ist der Widerspruch G. Fritschs (1901) gegen die Annahme mehrerer Foveae bei manchen Vogelarten, da Fritsch allerdings nur solche Arten untersucht hat, die nach übereinstimmenden Angaben nur eine Fovea besitzen.

Die Tiefe der Foveae werden wir als ungefähres Maß für die Sehschärfe betrachten dürfen. Wir finden nämlich die runde Fovea „tief" vor allem bei Singvögeln und Raubvögeln, „mittel" bis „schwach" bei den übrigen Arten, „seicht" bei der Haustaube und gleich Null, wie schon gesagt, beim Haushuhn.

Soweit etwa nach H. Müller, ganz besonders nach Chievitz, nach Krause und Franz.

Krause dürfte im Recht sein, wenn er meint, daß die Domestikation das Schwinden der Fovea mit sich bringen kann. Bei der Haustaube variiert ihre Tiefe nach Slonaker.

Die beiden Foveae der Tagraubvögel verhalten sich darin gleich, daß sie nur Zapfen und zwar solche mit gelben Ölkugeln enthalten (M. Schultze).

Bei Coccus-Arten dagegen beschränkt sich der Unterschied des Mosaiks an der Fovea auf eine Abnahme der Dicke der Stäbchen, so daß die Zapfen näher an einander liegen, auch die roten Zapfen erhalten sich neben den gelben (M. Schultze). Ähnlich dürften sich (nach Wälchlis Angaben) Huhn und Taube verhalten.

Bei Strix sind die Zapfen in der Fovea sehr zahlreich, doch auch Stäbchen vorhanden (W. Krause), bei Podargus nehmen die Stäbchen in der Fovea an Zahl zu, die Zapfen aber gleichfalls und zwar in stärkerem Maße (V. Franz).

Bei den Vögeln ist also die Fovea in erster Linie eine zapfenreichere Stelle der Retina. Die Stäbchen können in ihr gegenüber den übrigen Netzhautpartien an Zahl neben den Zapfen entweder zunehmen (Nachtvögel) oder sich an Zahl reduzieren, sogar bis zum Schwinden (Tagraubvögel).

Doch sei bemerkt, daß die Foveae der meisten Vögel auf den Besitzstand an Stäbchen und Zapfen noch ununtersucht sind.

Säuger. Die Säuger stehen in bezug auf Areae und Foveae hinter hinter den Vögeln entschieden zurück.

Daß die Sehzellen nach der Peripherie der Netzhaut weniger zahlreich und dicker sind, als mehr zentral, wie dies z. B. Chievitz für die Stäbchen der Katze nachwies, dürfte ein allgemeines Vorkommnis sein.

Bei Monotremen, Marsupialiern und Edentaten sind leider die Retinae hinsichtlich etwaiger regionärer Verschiedenheiten noch gar nicht untersucht. Trotzdem diese Tiere in vielfacher Hinsicht, auch im Augenbaue, den Sauropsiden relativ nahe stehen, ist zu erwarten, daß die wesentlich von der Lebensweise abhängigen regionären Netzhautverschiedenheiten ein solches Verhalten nicht zeigen werden.

Bei manchen Tieren mit unscharfem Gesicht, wie den Insectivoren und einer Anzahl Nagern (Cavia, Mus-Arten, Arvicola, Sciurus) (Fig. 85,*1* auf S. 85 und dem Dachs (Meles) ist keine Area vorhanden. Chievitz 1891, Slonaker.

Lepus (Hase und Kaninchen) besitzt nach Chievitz 1891 eine horizontal liegende streifenförmige Area ohne Fovea (Fig. 85,*2* S. 85), desgleichen Lepus sylvaticus nach Slonaker. Nach letzterem Autor haben auch Sciurus-Arten, Arctomys und Tasmias eine oblonge Area.

Digitized by Google

Die meist recht scharf sehenden Raubtiere (Carnivora) besitzen wohl meist erhebliche Differenzierungen der Netzhaut. Bei der Katze, wo die dorsale Augenhälfte ein Tapetum chorioideale lucidum hat, liegt auf diesem etwas kaudal eine mit bloßem Auge nicht wahrnehmbare, rundliche Area (Chievitz 1889) mit sehr schwacher Fovea (Zürn). Diese Gegend ist (Chievitz) zapfenreicher als die übrige Retina.

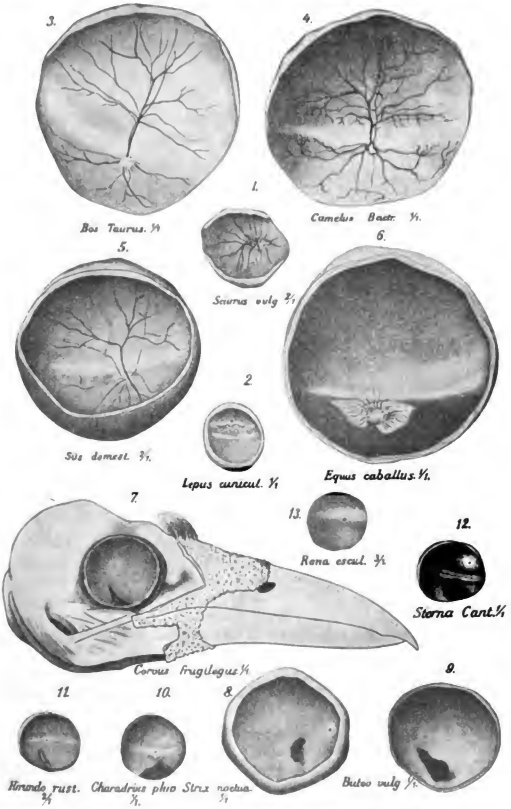

Fig. 85. **Augenhintergrund verschiedener Tiere mit Area und Fovea.** *1* Sciurus vulg. $^2/_1$, *2* Lepus cuniculus $^1/_1$, *3* Bos. taurus $^1/_1$, *4* Camelus bactr. $^1/_1$, *5* Suc. domestic, $^2/_1$, *6* Equis caballus $^1/_1$, *7* Corvus frugilegus $^1/_1$, *8* Strix noctua $^1/_1$, *9* Buteo vulg. $^1/_1$, *10* Charadrius pluvialis $^1/_1$, *11* Hirundo rustica $^2/_1$, *12* Sterna cantiaca $^2/_1$, *13* Rana esculenta $^2/_1$. Nach Chievitz. (Hiernach noch etwas verkleinert.)

Digitized by Google

Auch der Hund hat etwas kaudal im Auge auf dem Gebiete des Tapetum eine dem bloßen Auge nicht kenntliche runde Area. Hinsichtlich der Fovea und Verteilung von Stäbchen und Zapfen in ihr bestehen Rassenunterschiede. Während nämlich bei einem 8jährigen Boxerbastard ,beim Dachshund und Foxterrier nur eine Anreicherung an Zapfen in der Area festgestellt wurde, zeigten ein Jagdhund, ein Rattler und ein russischer Windhund in der Mitte der Area ein völlig stäbchenfreies Gebiet und eine seichte Fovea. Die Henleschen Fasern weichen großenteils seitwärts, um sich ihre Bipolaren zu suchen (Zürn). Bei Felis tigris beschreibt Borysiekiewicz 1887 eine runde Area, 4 mm lateral von der Papilla nervi optici (?).

Beim Fuchs (Canis vulpes) liegt eine Area, nur in Schnitten erkennbar, etwas ventral im Auge, bei Mustela, Mephitis, Putorius und Phoca

Fig. 86. **Laterale Area des Kalbes.** Nach Zürn, ca. 100 : 1.

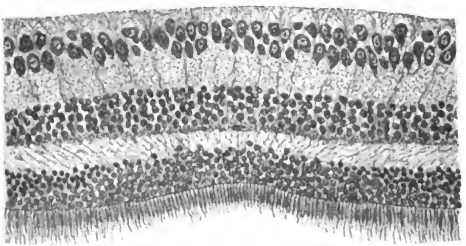

Fig. 87. **Area centralis des Hundes mit Fovea externa und stäbchenfreiem (und stäbchenkörnerfreiem) Gebiet.** Nach Zürn, ca. 250 : 1.

wie bei Felis. Doch eine Fovea fanden Chievitz und Slonaker bei diesen Arten nicht.

Ferner sind eine Anzahl Huftiere sehr genau von Zürn untersucht. Beim Pferde gibt es zwei Areae, eine von Chievitz 1891 nachgewiesene, schon makroskopisch erkennbare, streifenförmige, die fast den ganzen Augengrund horizontal durchzieht, noch auf dem Tapetum nahe dem scharfen ventralen Rande desselben liegend (Fig. 85 6 S. 85) und eine erst von Zürn gefundene, runde, lateral nahe der Ora terminalis („Ora serrata" gelegene, beide ohne Fovea, jene anscheinend mit vermehrten Sehzellen, diese mit Vermehrung der Zapfen und Verminderung der Stäbchen (Fig. 88). Ungefähr ebenso liegen die Verhältnisse beim

Digitized by Google

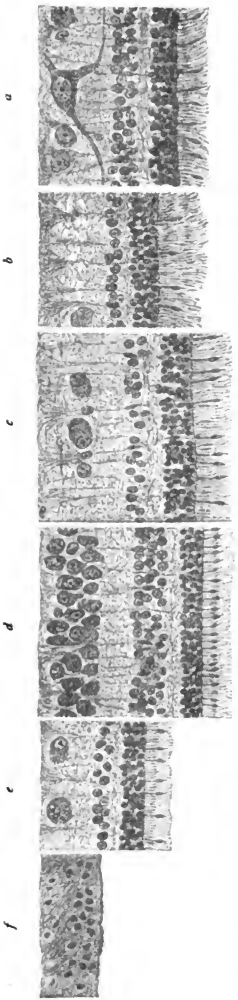

Fig. 88. **Netzhaut des Pferdes.** *a* medial der Papilla, Gebiet der streifenförmigen Area, *b* aus dem Zentrum des Augenhintergrundes, *c* zwischen Area centralis und Papille, *d* laterale Area centralis, *e* zwischen ihr und der Ora terminalis, *f* Ora terminalis. Nach ZÜRN, 200:1.

Hausrind (vgl. Fig. 85, 3 S. 85), wo die runde Area (Fig. 89) wohl noch ärmer an Stäbchen ist und beim Schwein (Fig. 85, 5 S. 85). Beim Schaf fand sich nur eine runde Area, in Stäbchen und Zapfen der des Pferdes ähnelnd. CHIEVITZ fand ferner bei Cervus capreolus die runde und bei Camelus die streifenförmige Area — vielleicht sind auch bei diesen Tieren beide vorhanden.

Walaugen sind bisher auf regionäre Verschiedenheiten hin kaum untersucht, nur bei Delphinus beschreibt PÜTTER beim

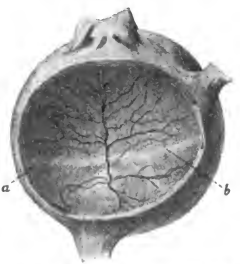

Fig. 89. **Rechter Augenhintergrund vom Rind.** Nach ZÜRN. *a* runde Area, *b* streifenförmige.

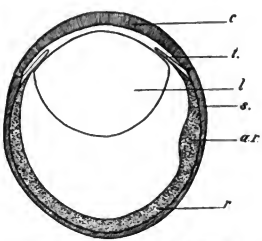

Fig. 90. **Delphinus sp. Embryo von 8,9 cm Länge.** Vertikalschnitt durch das Auge. *c* Cornea, *i* Iris, *l* Linse, *s* Sklera, *r* Retina, *a.r.* streifenförmige Area centralis retinae. Nach PÜTTER.

Digitized by Google

Embryo von 8,9 cm Länge eine streifenförmige Area centralis (Retina verdickt), welche jedoch nicht horizontal sondern vertikal, und zwar im dorsal-lateralen Quadranten, verläuft, „entsprechend der Ausdehnung des Gesichtsfeldes in vertikaler Richtung“ (Fig. 90).

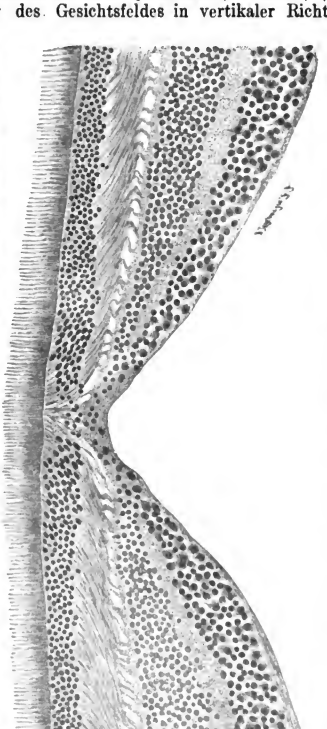

Fig. 91. Horizontalschnitt durch die Macula lutea und die Fovea centralis eines 60 Jahre alten Mannes. Nach Schaper aus Ströer. Vergr. 135 : 1.

Unter den Chiropteren besitzt nach Krauses, für mich allerdings die Annahme eines Kunstproduktes nicht ausschließenden Angaben eine kleine Area mit tiefer Fovea centralis. Nach Slonaker fehlt eine solche bei Vespertilio rubulatus.

Während wir über Halbaffen hier leider gar keine Angaben machen können, haben viele Affen eine Fovea centralis und zwar ist sie nach Cuvier vorhanden bei „Cynocephalus, guenonblanc-nez usw.“, nach Albers (1808) bei Simia sabaea, capucina, talapoin und cynomolgus, nach Blumenbach (1815) auch S. sylvanus, nach D. W. Soemmerring (1818) bei Simia nictitans, S. satyrus (Orang-Utan), S. inuus (= Inuus ecaudatus), S. capucinus, Apelles, Sabaea, Aygula, Sciurea und Sphinx, nach Franz 1911 bei Hylobates, nach Wolfrum bei Macacus. Beim Menschen wurde das „foraminulum centrale“ vor 120 Jahren (1791) von S. Th. Soemmering entdeckt (veröffentlicht 1795). Mensch und Affen haben wiederum gleich dem Hunde nur Zapfen in der Fovea (Fig. 91) die hier stark verlängert und verschmälert sind (vgl. Fig. 92 S. 89) und sehr dicht stehen. Die mithin gleichfalls sehr zahlreichen Zapfenfasern müssen von der Foveamitte schräg nach außen

Digitized by Google

ziehen, um sich ihre Bipolaren zu suchen, wodurch die dicke „HENLEsche Faserschicht" entsteht (Fig. 91). Schließlich ist für Mensch und Affen die gelbe Farbe des Area charakteristisch („Macula lutea"), herrührend von einem gelben, kurzwelliges Licht absorbierenden Farbstoff in allen Schichten mit Ausnahme der Sehzellenschicht (gerechnet bis zur äußeren Retikularis).

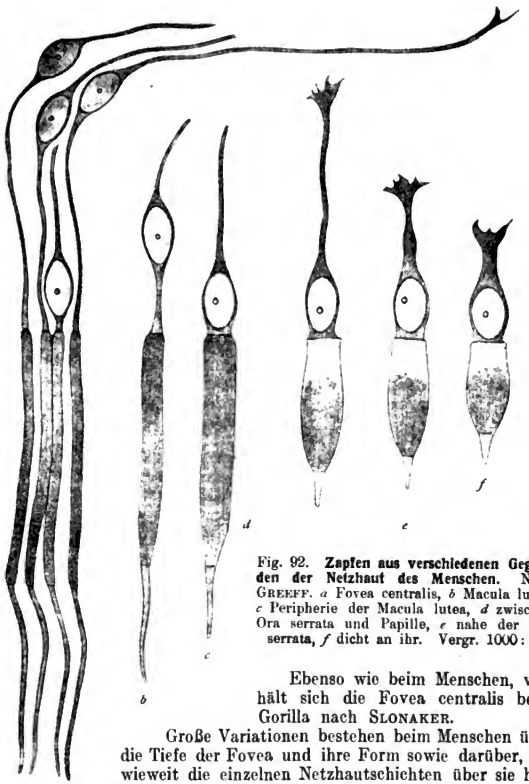

Fig. 92. **Zapfen aus verschiedenen Gegenden der Netzhaut des Menschen.** Nach GREEFF. *a* Fovea centralis, *b* Macula lutea, *c* Peripherie der Macula lutea, *d* zwischen Ora serrata und Papille, *e* nahe der Ora serrata, *f* dicht an ihr. Vergr. 1000 : 1.

Ebenso wie beim Menschen, verhält sich die Fovea centralis beim Gorilla nach SLONAKER.

Große Variationen bestehen beim Menschen über die Tiefe der Fovea und ihre Form sowie darüber, inwieweit die einzelnen Netzhautschichten über sie hinwegziehen oder an ihr fehlen (SCHAPER, GREEFF). Diese Variationen erinnern an diejenigen, welche wir bei domestizierten Säugetieren und Vögeln fanden. Sie mögen bei wildlebenden Tieren geringer sein, groß erscheinen sie jedenfalls meist, wenn man verschiedene Arten mit einander vergleicht.

Digitized by Google

Nach HEINE (1903) sind die Zapfen in der Macula sechskantig, wo sie zwischen Stäbchen stehen jedoch rund. Die Stäbchen haben überall sechskantigen Querschnitt außer da, wo sie in der Nähe der Fovea noch sehr dünn sind. Hier ist ihr Querschnitt rund.

Spezielleres über die Fovea bei Menschen und Affen siehe WOLFRUM 1908, bei Affen und Menschenrassen FRITSCH 1908, über die Neuroglia in der Fovea des Menschen DOGIEL (Arch. f. mikr. Anat., Bd. XLI). Die Fovea des Mensehen ist mit ihren weniger sterilen Beziehungen ausgedehnter als die des „Affen"; die Limitans interna bei jenem zarter, das

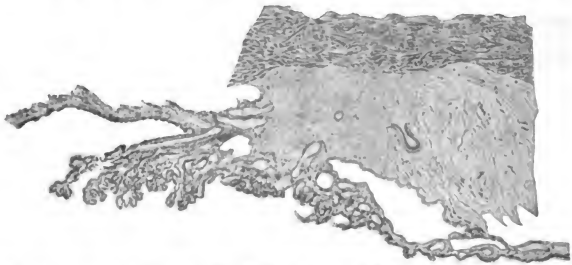

Fig. 93. **Hyperoodon rostratus, Lage des abgesprengten Retinastückes.** Vergr. 500 : 1. Nach PÜTTER.

Stützgerüst schwächer, die Reduktion der Ganglienzellen- und inneren Körnerschichten weniger reich. WOLFRUM (1908) deutet diese Unterschiede als Kennzeichen höherer Entwicklung und physiologischer Wertigkeit der menschlichen Fovea.

Außer der Fovea centralis ist dem Menschen oft eine wesentlich schwächer entwickelte Fovea externa zugeschrieben worden (z. B. FRITSCH). GREEFF gibt die Fovea als solche zwar nicht zu, wohl aber, daß die Zapfen dort verlängert seien. WOLFRUM (1908) spricht von einer Fovea externa außer beim Menschen auch bei Affen.

Fig. 94. **Elemente der Sinnesschicht aus Fig. 93.** Nach PÜTTER.

Wir dürfen hiernach resümieren, daß wie bei den Vögeln, so auch bei den Säugern die Fovea stets in erster Linie eine zapfenreichere Stelle der Retina ist, und daß es bis zum völligen Schwunde der Stäbchen (Hund, Affen und Mensch) in ihr kommen kann. Auch wo nur eine Area vorliegt, ist diese durch größeren Zapfenreichtum ausgezeichnet, doch wurden stäbchenfreie Areae ohne Fovea nicht gefunden.

Nunmehr haben wir nach PÜTTER noch zwei sehr isoliert dastehende Gebilde an der Retina bei zwei Wassersäugerarten zu erwähnen.

Im Denticetenauge meint PÜTTER ein neues und zwar hydrostatisches (d. h. die hydrostatische Druckhöhe des umgebenden Wassers rezipierendes) Sinnesorgan gefunden zu haben. Bei Hyperoodon rostratus findet sich nämlich ventral nahe der Medianen, hinter der Iriswurzel

Digitized by Google

im perichorioidealen Lymphraum ein abgesprengtes Stück Retina (mit Außenblatt sive „Pigmentepithel") (Fig. 93). Sie ist hier viel dünner als sonst im Auge und enthält die Schichten derselben nur zum Teil, da die innere Körnerschicht durch Zwischenräume unterbrochen ist, ein Ganglion nervi optici und eine Fasersehicht aber fehlt. Die den Stäbchen und Zapfen entsprechenden Elemente bildet PÜTTER etwas rekonstruiert, wie in Fig. 94 ab.

Bei Weißwal-Embryonen (Delphinapterus leucas) konnte mehr oder weniger vollständig die Anlage der neuen Organe in Form einer Retinaausstülpung nachgewiesen werden (Fig. 95).

Im Sirenenauge fand sich endlich ein Gebilde, das PÜTTER nicht zu deuten wagt. Im

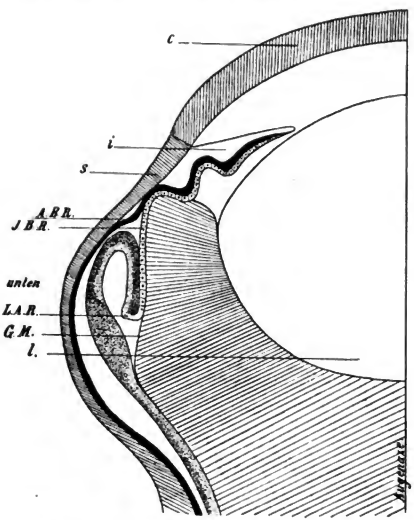

Fig. 95. **Delphinapterus leucas, Embryo von ca. 25 cm Länge.** Meridionaler Schnitt durch den nasalen ventralen Augenteil, die Ausstülpung der Retina zeigend. Vergr. 25:1. Nach PÜTTER. *c* Cornea, *i* Iris, *A.B.R.* Außenblatt der Retina, *I.B.R.* Innenblatt der Retina, *L.A.R.* Linea terminalis retina (= „Ora serrata"), *G.M.* Galskörpermembran, *l* Linse.

Fig. 96. **Querschnitt durch den Markstreifen eines ausgewachsenen Kaninchenauges.** Nach GROSSKOPF.

dorsalen Augenabschnitt, eher median im Äquator, schnürt sich beim Embryo von 6,85 cm Länge von Manatus latirostris ein bläschenförmiger, in den Glaskörper hineinragender Körper ab. Die der äußeren Körnerschicht entsprechende Zellenschicht des Bläschens ist von der äußeren Körnerschicht der Retina getrennt, eine Schicht vom Aussehen

Digitized by Google

der inneren Körnerschicht schiebt sich zwischen beide. Das Bläschen ist völlig geschlossen (PÜTTER 1903, S. 181).

Während an allen bisher genannten regionären Differenzierungen (wahrscheinlich auch an der letzterwähnten) die ungleiche Verteilung der Zellelemente, namentlich der Sehzellen, sehr wesentlich ist, erscheint sie im folgenden Falle unwesentlich und nur hervorgerufen durch eine eigenartige Differenzierung in der Nervenfaserschicht:

Seit langem ist bekannt, daß man in der Retina des Hasen und Kaninchens zwei weiße atlasglänzende Streifen markhaltiger Nervenfasern wahrnimmt, welche von der oberhalb der Medianebene liegenden Eintrittsstelle des Nervus opticus aus nach beiden Seiten in die Netzhaut ausstrahlen (H. MÜLLER, KRAUSE, Anatomie des Kaninchens, GROSSKOPF). (Erkennbar in Fig. 85, *2* S. 85. Die Netzhautschichten unter dem „Markstreifen" sind reduziert, in der Nähe des Sehnerveneintrittes sogar bis zum Schwinden (Fig. 96). Die Markstreifen entwickeln sich erst post partum.

Es sei hier in Erinnerung gebracht, daß auch beim Menschen markhaltige Nervenfasern, wenn auch als abnormes Vorkommnis, nicht unbekannt sind. Literatur hierüber siehe z. B. bei BERNHARDT.

c) Die Grenzen der Retina.

Hätten wir es nur mit Säugern zu tun, so würden wir in der Überschrift den Singularis gebrauchen und sagen: Die Grenze der Retina. Denn es würde sich dann nur um die „Ora serrata" besser Linea terminalis retinae" handeln, um die peripherе Grenze der Netzhaut, da das wenige, was über die Grenze zwischen Retina und Foramen coecum (Sehnerven„eintritts"-, besser -austrittsstelle) erwähnt werden muß, beim Kapitel über den Nervus opticus zur Sprache kommt.

Nun gibt es aber eine Tierklasse — die Fische — in welcher oft die „fötale Augenspalte" persistiert und somit in einer in der ventralen Augenhälfte vom Sehnerveneintritt zur Peripherie laufenden Linie noch eine Grenze der Retina geschaffen wird, die insofern als auch hier Innen- und Außenblatt ineinander übergehen, gewissermaßen dem peripheren Umschlagsrande des Augenbechers homologisiert oder analogisiert werden kann. Beschäftigen wir uns zunächst kurz mit diesem Gebilde, welches auch bei den „Regionen der Retina" mit gewissem Rechte hätte behandelt werden können.

Persistierende Netzhautspalte der Fische.

Jener Strich, längs welchem namentlich bei Teleostiern die fötale **Augenblasenspalte** dauernd erhalten bleibt, liegt natürlich, wie die fötale Spalte bei allen Embryonen, im ventralen Augenabschnitt in ungefähr meridionaler Richtung und erstreckt sich, falls er dauernd persistiert, von der Sehnerveneintrittsstelle bis zur Ora terminalis — ja noch darüber hinaus in die Pars ciliaris bzw. iridiaca retinae hinein. Seine Lage ist im Verhältnis zum Augapfel nicht genau meridinal, sondern er zieht etwas schräg oralwärts. Bemerkenswert ist diese Stelle wegen des offenkundigen Erhaltenbleibens der sonst fast[1]) nur fötal vorkommenden Bildung, nicht aber in dem Sinne, als ob darüber viele Worte zu machen wären.

1) Rudimente der Spalte erwähnen wir noch bei Ciliarkörper und Iris.

Digitized by Google

Bei Embryonen und Jugendstadien von Teleostiern ist diese Spalte, in welche das Bindegewebe des Processus falciformis (in den folgenden Figuren) eindringt, von SCHENK und NUSSBAUM beschrieben worden. Bei erwachsenen Fischen habe ich diese Stelle genauer beschrieben.

Ein Querschnitt durch den Processus falciformis des Herings zeigt folgendes (Fig. 97): Man sieht die Netzhautspalte und kann sich davon überzeugen, daß tatsächlich zu beiden Seiten des Processus falciformis das Pigmentepithel der Retina ins Innenblatt, die Pars optica, übergeht. Links sehen wir in dieser Figur den Übergang weniger deutlich als rechts, wo das Pigmentepithel (*pi. ep*) sich in eine lange pigmentierte Epithelleiste verlängert, die bei * in ein ihr anliegendes unpigmentiertes Epithel übergeht, welches seinerseits bei † in die Pars optica retinae übergeht und hierbei ganz ähnliche Bilder liefert, wie sie uns vom Übergang des Irisepithels in die Pars optica retinae bekannt sind.

Dasselbe lehrt die bei stärkerer Vergrößerung gezeichnete Figur vom Schellfisch (Fig. 98); das Pigmentepithel geht in ein äußerst dünnes, den Processus falciformis seitlich bekleidendes, ganz außen (unten in der Figur) noch pigmentiertes, dann pigmentfreies Plattenepithel über, welches sich keineswegs, wie CARRIÈRE will, über den Processus falciformis hinweg verfolgen läßt, sondern zweifellos in die Pars optica retinae übergeht. Es ist nicht immer ganz leicht, diesen Übergang so genau zu erkennen wie in Fig. 97. Zeigt ihn Fig. 98 nicht mit zwingender Deutlichkeit, so ist Fig. 99 bei * und * wieder viel deutlicher, weil beim Heilbutt der Processus weiter hervorragt und die beiden Retinablätter sich wieder in dünne Epithelien ausziehen. Endlich ist von fast spottender Deutlichkeit Fig. 100, welche hart auf die Grenze zwischen Pars optica und Pars iridiaca retinae fällt, so daß man die beiden bei * und * ineinander übergehenden Epithelien schon direkt als Teile oder Verlängerungen des Irisepithels bezeichnen kann[1]).

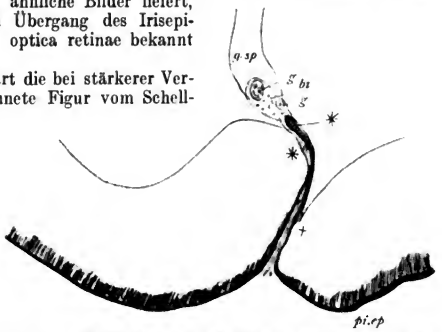

Fig. 97. **Querschnitt durch den Processus falciformis des Herings (Clupea harengus).** Zeigt die persistierende Netzhautspalte, *bi* Bindegewebe und *g* Gefäße des Processus falciformis, *pi.ep* Pigmentepithel, *g.sp* Glaskörperspalte, * = Übergangsstelle zwischen Außenblatt und Innenblatt der Retina, † = Übergangsstelle zwischen epithelialem und differenziertem Teil des Innenblattes der Retina.

Hinzufügen möchte ich noch, daß bei manchen Knochenfischen sich die Netzhautspalte auf späteren Stadien völlig schließt. So ist bemerkenswert, daß sie in den von BRAUER beschriebenen Augen zahlreicher Tiefseefische nirgends Erwähnung findet. Nach DEYLS Abbildungen

1) Ein Corpus ciliare fehlt den Knochenfischen. Die Retina reicht unmittelbar bis an die Iris heran.

Digitized by Google

scheint es, als ob der Netzhautspalt bei Anguilla, Siluriden (Amiurus) und Cypriniden (wovon viele Arten untersucht wurden) fehlt, anderen Teleostiern jedoch eigen ist. Nach CARRIÈRE dürfte er Syngnathus fehlen.

Unter den Ganoiden besitzt — nach ZIEGENHAGEN — Acipenser die Netzhautspalte, bei Lepidosteus beschränkt sie sich wohl auf das distale Viertel, und bei Amia dürfte sie fehlen.

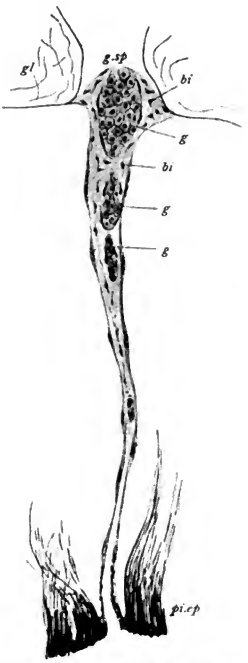

Fig. 98. **Dasselbe vom Schellfisch (Gadus aeglefinus),** stärker vergrößert. Buchstabenerklärung wie in Fig. 97.

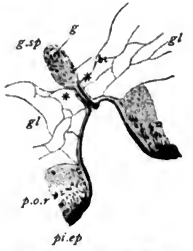

Fig. 99. **Dasselbe vom Heilbutt (Hippoglossus vulgaris).** Vergrößerung wie in Fig. 97. *por* Pars optica retinae. Sonstige Erklärung wie in Fig. 97.

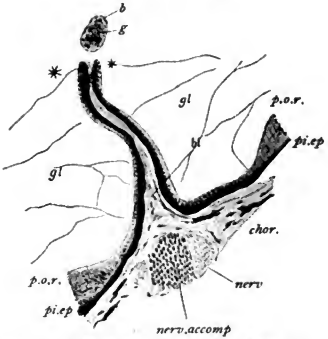

Fig. 100. **Desgleichen, etwas weiter distal** (auf der Grenze zwischen Pars optica und Pars iridiaca retinae). *chor* Chorioidea.

Bei den Selachiern fehlt sie stets (FRANZ 1905). (Selbstverständlich folgt aus dem Fehlen des Netzhautspaltes und des durch ihn in den Glaskörperraum eindringenden Processus falciformis noch nicht das Fehlen des Linsenmuskels, obwohl diese Gebilde oft zusammen genannt werden. Siehe hierüber den Abschnitt „Ciliarkörper").

Digitized by Google

Linea terminalis retinae („Ora serrata“).

An der sogenannten Netzhautperipherie geht die Pars optica retinae in das Innenblatt der Pars iridiaca retinae, ein einschichtiges Epithel, das weiter unten (S. 216) besprochen werden soll, über.

Diese Grenzlinie ist bekanntlich beim Menschen (und zwar schon beim Neugeborenen) gezackt oder gesägt und führt daher hier mit Recht den Namen „Ora serrata“.

Die weitaus meisten Säuger indessen, auch alle Affen, haben einen glatten Netzhautrand, der daher den gebräuchlichen Namen „Ora serrata“ nicht verdient und besser mit PÜTTER „Linea terminalis retinae“ genannt wird.

Der Übergang der Pars optica retinae in das Innenblatt der Pars iridiaca ist nun beim Menschen bekanntlich ein ziemlich plötzlicher: Die Ganglienzellenschicht ist schon kurz vor der Ora serrata geschwunden, die Nervenfaserschicht und die retikulären Schichten sind gleichfalls nicht mehr erkennbar, die beiden Körnerschichten fließen zu einer zusammen, die sich schnell verdünnt und in das einschichtige Epithel alsdann übergeht. Man findet an der Ora serrata noch einige Sehzellen, jedoch in reduzierter Zahl und Entwicklung. Am besten und am weitesten gegen den Netzhautrand hin bleiben noch die MÜLLERschen Stützfasern erhalten. Bei alten Individuen findet sich unmittelbar vor der Ora serrata oft noch eine eigenartige Entartungserscheinung der Retina. Es treten nämlich Hohlräume auf, die von gewucherten MÜLLERschen Stützfasern umkleidet sind. Dabei kann es hier zu einer Dickenzunahme bis zum 5—6fachen des Normalen kommen.

Fig. 105. **Querschnitt durch die Linea terminalis retinae eines alten Hundes.** Nach ZÜRN.

Der plötzliche Übergang zur Pars iridiaca retinae dürfte bei Säugetieren, auch bei glatter Linea terminalis retinae, die Regel bilden. Genauere Untersuchungen hierüber liegen allerdings nur bei wenigen Arten vor. Beim Hunde finden wir z. B. auch einen plötzlichen Übergang und — bei alten Tieren — das Auftreten der Hohlräume (Fig. 101). Wenn die letzteren von Zellmembranen ausgekleidet sein sollen (MERKEL 1870), so werden diese zweifellos von bindegewebig gewucherten Radiärfasern geliefert.

Anderes dürfte von den Ungulaten gelten. Makroskopisch sieht man hier zwar eine scharfe Linea terminalis, aber in Mikrotomschnitten läßt sich schwer ein bestimmter Punkt für diese Übergangslinie angeben, da — bei Pferd und Rind nach ZÜRN — nur der Übergang der drei- bzw. vierreihigen äußeren Körnerschicht zu einer einschichtigen Zellage im Zusammenhange mit dem Aufhören der Stäbchen ein ziemlich jäher ist, die übrigen Netzhautschichten aber an dieser Stelle noch erhalten sind und vereinzelte Zapfen und Zapfenkörner sich noch weit über den erwähnten Punkt hinaus nachweisen lassen.

Bei Hyperoodon rostratus, der ja als Pinnipedier den landlebigen Carnivoren verhältnismäßig nahe steht, fand PÜTTER 1903 die Linea

Digitized by Google

terminalis retinae in Form eines sehr plötzlichen Überganges zwischen Pars optica und Pars iridiaca retinae.

Beim Embryo von Manatus latirostris, der als Sirene den Huftieren nahestehen dürfte, fand dagegen PÜTTER einen sehr allmählichen Übergang der beiden Formationen ineinander. Entsprechendes beschreibt RAWITZ für Phocaena, ebenso allerdings auch PÜTTER bei dem zu den Pinnipediern gehörigen Embryo von Phoca groenlandica.

Einen ziemlich raschen Abfall beschreibt PÜTTER auch bei Walen, speziell Mysticeten (Balaenoptera).

In den übrigen Wirbeltierklassen ist zweifellos in der Regel ein plötzlicher Abfall der Netzhautschichten zur Pars iridiaca retinae vorhanden und eine Zunahme der MÜLLERschen Radiärfasern konstatierbar (MERKEL). Ein abweichendes Verhalten ist bei anderen Tieren als Säugern noch nicht beschrieben worden und auch mir in meinen zahlreichen Präparaten sonst kaum irgendwo zu Gesicht gekommen. Bei Motacilla fand ich folgendes Verhalten: Die Dickenabnahme erfolgt stellenweise sehr allmählich, so daß dann schon lange vor dem Corpus ciliare die Retina nicht dicker ist als hernach das Ciliarepithel. In der Struktur ist jedoch zwischen der immer noch relativ kompliziert gebauten Retina und dem einfachen einschichtigen Ciliarepithel überall eine scharfe Grenze.



Fig. 102. **Iris, Ciliarkörper und Ora serrata der Retina des indischen Elefanten.** Flächenbild.

Hier wäre noch zu erwähnen, daß bei Halicmetus ruber, einem Tiefseefisch, nach BRAUER die Pars optica retinae besonders ventral bereits in ziemlich großer Entfernung von der Iriswurzel ihr Ende findet.

Die schon erwähnte Ora serrata des Menschen, d. h. der gesägte Rand der menschlichen Netzhaut, ist am genauesten durch O. SCHULTZE beschrieben worden. Sie ist an der nasalen Seite stärker ausgeprägt als an der temporalen.

Sie entsteht dadurch, daß die Anlage des Corpus ciliare zu Beginn des 4. Embryonalmonats noch von der Netzhaut bedeckt ist und daß, je mehr sich der Ciliarkörper und die Processus ciliaris erheben, um so

Digitized by Google

mehr der Netzhautrand gleichsam nach hinten zurückweicht (da die Retina in ihrer Oberflächenvergrößerung nicht gleichen Schritt hält mit dem unterliegenden Corpus ciliare).

Bei Affen habe ich keine Ora serrata (keinen gesägten Netzhautrand) gefunden, wohl aber fand ich (1911) eine ähnliche Ausbildung des Netzhautrandes bei einigen anderen Säugetieren: Elefant, Giraffe, Tapir, Rhinozeros und Ursus malayanus. Beim Elefanten war sie besonders deutlich (Fig. 102) und zwar war sie nicht (wie beim Menschen) nasal am stärksten entwickelt, sondern dorsal. Viel schwächer entwickelt ist sie bei Giraffe, Tapir, Rhinozeros, und bei Ursus malayanus fand ich sie überhaupt nur in einem Augenpaare ausgebildet, im anderen nicht. Zweifellos wird ihr Ausbildungsgrad bei diesen Arten, wie auch beim Menschen, bedeutenden Variationen unterliegen, und im Durchschnitt dürfte sie beim Menschen immer noch am stärksten entwickelt auftreten.

Über stärkere individuelle Unterschiede beim Menschen, Anomalien des Netzhautrandes in Form von Faltenbildungen (Duplikaturen), eingeschobenen kleinen Partien indifferenten Epithels u. dgl. m. siehe besonders SEEFELDER 1909.

d) Histogenetisches.

Wir wollen die interessanten entwicklungsgeschichtlichen Verhältnisse, die die Retina, dieses in histologischer Hinsicht vielleicht komplizierteste aller Gewebe oder Organe (außer dem eigentlichen Zentralnervensystem), nicht ganz übergehen, auch insoweit nicht, als sie bei allen Wirbeltieren wesentlich die gleichen sind. Wir werden also

1. das Gemeinsame an der Histogenese aller Wirbeltiere skizzieren, und dann

2. Besonderheiten einzelner Tiere und Tiergruppen hervorheben.

Wegen der Histogenese der rudimentären Retinae muß jedoch auf den die rudimentären Augen speziell behandelnden Abschnitt des Buches verwiesen werden, ebenso wegen ganz spezieller histogenetischer Verhältnisse an Tiefseefischen, an Wassersäugetieren usw. auf die vorangegangenen Ausführungen.

1. Um das Gemeinsame, die Grundzüge der Histogenese der Wirbeltiere zu skizzieren, finden wir das Wichtigste in der Arbeit von CARL M. FÜRST (1904), der, unter Berücksichtigung der früheren Literatur (BABUCHIN, KUPFFER, KOGANEÏ u. a.), zu einem sehr schönen und klaren Gesamtbilde vom Werdegang des Schichtenbaues gekommen ist, sowie in der Untersuchung von SCHAPER und COHEN (1905), welche, wie mir scheint, mit ebensovielem Geschick die Grundzüge der regionären Entwicklung analysierten.

Die Entwicklung des Schichtenbaues kann nach FÜRSTS Untersuchungen in drei Hauptstadien eingeteilt werden, welche auch LEBOUCQ in seinen Studien zur Histogenese der Säugerretina annimmt (1909) und SEEFELDER (1911) etwas modifiziert: I. das Zylinderepithelstadium, II. das Differenzierungsstadium und III. das Zuwachsstadium.

Im I. Stadium, dem Zylinderepithelstadium, besteht das innere Blatt der sekundären Augenblase andauernd nur in einem einschichtigen Epithel. Anfangs handelt es sich um ein Zylinderepithel gewöhnlicher Art, in welchem die Zellen sämtlich nicht sehr hohe Zylinder bilden und die Kerne sämtlich in gleicher Höhe liegen (Fig. 104). In den ruhenden Zellen konnte FÜRST Centrosomen nachweisen, wenn auch, wie es

Digitized by Google

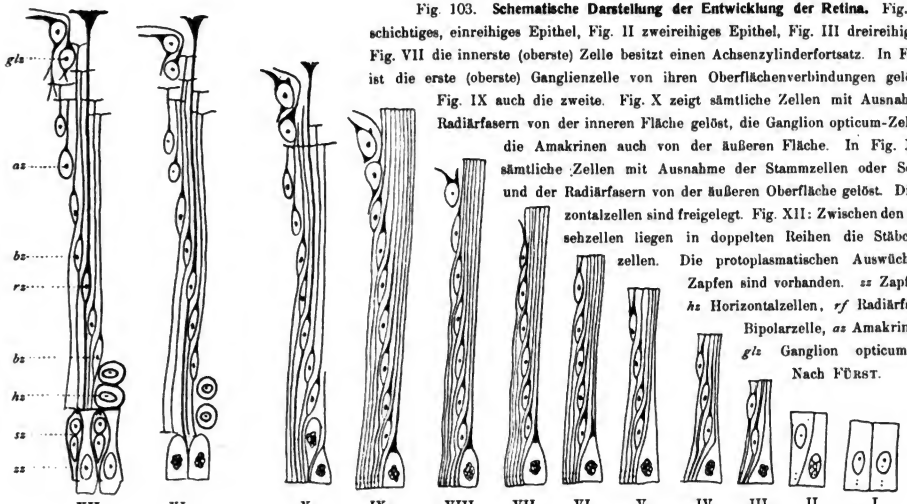

Fig. 103. **Schematische Darstellung der Entwicklung der Retina.** Fig. I einschichtiges, einreihiges Epithel, Fig. II zweireihiges Epithel, Fig. III dreireihiges usw. Fig. VII die innerste (oberste) Zelle besitzt einen Achsenzylinderfortsatz. In Fig. VIII ist die erste (oberste) Ganglienzelle von ihren Oberflächenverbindungen gelöst. In Fig. IX auch die zweite. Fig. X zeigt sämtliche Zellen mit Ausnahme der Radiärfasern von der inneren Fläche gelöst, die Ganglion opticum-Zellen und die Amakrinen auch von der äußeren Fläche. In Fig. XI sind sämtliche Zellen mit Ausnahme der Stammzellen oder Sehzellen und der Radiärfasern von der äußeren Oberfläche gelöst. Die Horizontalzellen sind freigelegt. Fig. XII: Zwischen den Zapfensehzellen liegen in doppelten Reihen die Stäbchensehzellen. Die protoplasmatischen Auswüchse der Zapfen sind vorhanden. *zz* Zapfenzelle, *hz* Horizontalzellen, *rf* Radiärfaser, *bz* Bipolarzelle, *as* Amakrinenzelle, *glz* Ganglion opticum-Zelle. Nach FÜRST.

Digitized by Google

scheint, nicht die Centrosomenpaare oder „Diplosomen", welche die schematische Abbildung, Fig. 103, zeigt.

Zellteilungen finden nun fortgesetzt in der äußersten Zone statt. (Sie sind, wie einige (CHIEVITZ, SEEFELDER) hervorheben, nicht ausschließlich, aber doch hauptsächlich auf diese Zone beschränkt.) Die eine Tochterzelle bleibt vorläufig samt ihrem Kern in der ursprünglichen Lage, die andere rückt mit ihrem Kernteil nach innen (Fig. 103 II), und zwar wird

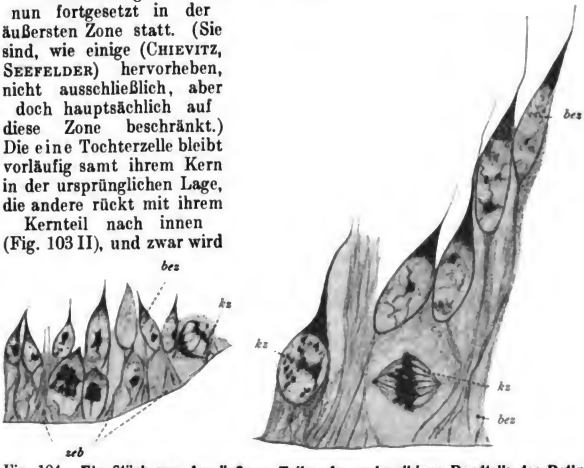

Fig. 104. **Ein Stück von den äußeren Teilen des mehrreihigen Randteils der Retina eines 70tägigen Lachses.** Zeigt die Keimschicht mit äußeren Teilen der Keimzellen und zwischen ihnen liegende, diplosomenführende Endbündel der Zylinderepithelzellen mit nach innen belegenen Kernen. Keimzellen in verschiedenen Teilungsstadien. *zeb* Epithelzellenbündel mit Diplosoma, *kz* Keimzellen, *bez* Zylinderepithelzellen oder bipolare Epithelzellen Nach FÜRST.

Fig 105. **Äußerer Teil einiger Keimzellen und dazwischenliegende diplosomenführende, faserige Zellenbündel,** die fußähnliche Zellplatten an der äußeren Fläche des Epithels bilden. 70tägiger Lachs. *zeb* Epithelzellenbündel mit Diplosomen, *kz* Keimzellen, bzw. Zylinderepithelzellen oder bipolare Epithelzellen. Nach FÜRST.

— so scheint es — der Kern um so weiter nach innen geschoben, je mehr Tochterzellbildungen nachfolgen. Der übrige Zellteil verdünnt sich fadenförmig, durchsetzt aber stets noch die ganze Dicke des Epithels. So entsteht nach und nach immer noch das einschichtige, aber vielreihige Zylinderepithel (Fig. 103).

Im Schnittbilde bilden mehrere faserige Zellteile scheinbar eine fußähnliche Zellplatte an der äußeren Fläche des Epithels. Jedoch ist anzunehmen, daß in einem solchen Faserbündel so viel einzelne fasrige Zellen als Diplosomen vorhanden sind.

Es folgt nun das II. oder Differenzierungsstadium der Retina. Es besteht darin, daß in dem vielreihigen Zylinderepithel einige Zellen sich entweder von beiden oder nur von der inneren Grenzfläche loslösen, während andere an beiden Grenzflächen Kontakt behalten.

Die letzteren werden zu den späteren Radiärfasen, den hauptsächlichsten Gliazellen der Retina, welche ja, wie oft erwähnt, dauernd die ganze Retina von der äußeren bis zur inneren Membrana limitans durchsetzen.

Digitized by Google

Diejenigen Zellen, welche sich von beiden Grenzflächen des Epithels lösen, werden zu den Ganglienzellen der verschiedenen Typen.

Diejenigen Zellen endlich, welche sich nur von der inneren Grenzfläche loslösen, werden zu den Sehzellen (Stäbchen und Zapfen).

(Nun sind die anderweitigen Gliazellen, wie sie teils in der Nervenfaserschicht [sicher wenigstens bei Säugern], teils — wahrscheinlich — in und an der äußeren retikulären Schicht vorkommen, noch nicht erwähnt. Diese relativ nebensächliche Lücke im Bilde bleibt offen.)

Rücksichtlich ihres Werdeganges und ihrer räumlichen Verteilung rangieren die einzelnen Zelltypen der Retina, wie Fürst darlegt, folgendermaßen:

Die bestehende Zylinderepithelzelle oder die Müllersche Radiärfaser nimmt eine zentrale Stellung in der Entwicklung der Retina ein.

Ihr am nächsten stehen die bipolaren Ganglienzellen: ihre Kerne liegen denen der Müllerschen Fasern am nächsten, und in ihrer Form und Ausdehnung weichen sie verhältnismäßig am wenigsten von dem Stadium der Zylinderepithelzelle ab.

Weiter abseits stehen, nach innen gelegen, die amakrinen, und nach außen die horizontalen Ganglienzellen, die etwa einander „entsprechen".

Am weitesten vom Mittelplan der Retina liegen: einerseits nach innen die Ganglion opticum-Zellen mit ihren Nervenfasern, andererseits nach außen die Neuroepithelzellen, die Stäbchen- und Zapfenzellen.

Am Anfange des III. oder Zuwachsstadiums stoßen noch sämtliche Zellen der Sehzellenschicht an die Membrana limitans externa. Das Zuwachsstadium ist charakterisiert durch Veränderung in der Gestalt und Größe sämtlicher Zellen, wobei vor allem das Hervorwachsen der Sehzellenendorgane, d. h. der Stäbchen und Zapfen, in die Augen fällt.

Bei allen Tieren bilden sich unter den verschiedenen Zelltypen der Retina am frühesten die Müllerschen Radiärfasern aus, am spätesten (vielleicht mit Ausnahme der Amphibien) die Stäbchen und Zapfen (Babuchin, M. Schultze 1866). Wegen der Ausbildung der übrigen Zelltypen muß auf Cajals noch lückenhafte Befunde (1894) hingewiesen werden, sowie auf die Studie von Aichel (1896). Aus der letzteren sei hervorgehoben, daß sich bei embryonalen Teleostiern Amakrinen finden, bei denen die Lage des Zelleibes zu den Dendriten umgekehrt ist wie beim Erwachsenen; ferner, daß die Ganglion opticum-Zellen sich noch nicht auf eine Lage konzentriert haben, sondern noch in verschiedenen Schichten verstreut sind (wenn auch bei denen, die der äußeren retikulären Schicht benachbart sein sollen, vielleicht eine Verwechslung mit großen Bipolaren vorliegt, F.).

Die mehrfachen Teilungen der Müllerschen Stützfasern bei Sauropsiden entstehen nach Cajal auf dem Wege der Längsspaltung.

Die Abgrenzung der drei kernhaltigen Retinaschichten gegeneinander durch die zwei retikulären Schichten ist überall schon auf Embryonalstadien bemerkbar. Wegen der Einzelheiten sei auf einige weiter unten zu nennende Daten sowie auf die Spezialliteratur, besonders auf die genauen Studien von Chievitz (1890) und Seefelder (1911) verwiesen.

Die Bildung der Zapfen und wahrscheinlich auch der Stäbchen geht nach Fürsts, Leboucqs und Seefelders Darlegungen in der Weise vor sich, daß sich auf jeder Zelle über der Membrana limitans externa ein Protoplasmahügel bildet, die Anlage des Innengliedes. Auf

Digitized by Google

seinem äußeren Teile trägt er das Diplosoma, und zwar immer auf einer Spitze des Auswuchses. Ein feiner Faden geht bei der Stäbchenanlage von dem äußeren der beiden Zentralkörperchen, bei der Zapfenanlage von einem dritten, sich neu bildenden, frei aus und endigt am Pigmentepithel. Wir haben hier offenbar die Grundlage des oben (S. 18) nach Kolmer, Held und Retzius beschriebenen eigenartigen Apparates im Innern der Sehzelle vor uns. Gleichzeitig stellt der Faden die Anlage des Außengliedes dar. Letzteres bildet sich nämlich, indem nun der erwähnte Faden einer Hülle erhält.

Fig. 106. Fig. 107.

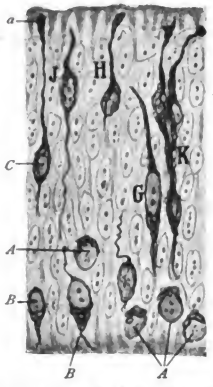

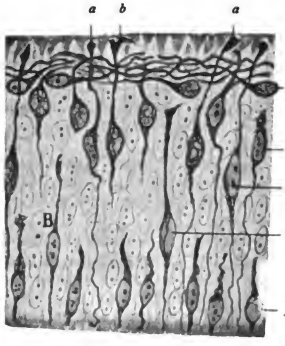

Fig. 106. **Retina des Hühnerembryo am 3. Bebrütungstage.** *A* apolare, *B* bipolare Zellen, *C* solche mit distalem Fortsatz. *F* usw. Entwicklungsstadien von Biporalen usw. *a* Wachstumskegel. Nach Cajal.

Fig. 107. **Desgleichen, am 4. Bebrütungstag.** *A*, *B*, *C*, *D*, *E* Entwicklungsstadien bipolarer Zellen. *F* Neuroblasten von His. *a*, *b* Wachstumskegel. Nach Cajal.

Bezüglich der zytologischen Differenzierung der Zellen in der Vertebraten-, speziell Hühnchenretina vgl. auch Cajal 1908.

Resümierend möchte ich die drei Stadien — teilweise mit den Worten Fürsts — folgendermaßen kurz charakterisieren:

I. Das „Zylinderepithelstadium" Fürsts ist das Stadium der Zellvermehrung und Kernverschiebung.

II. Das „Differenzierungsstadium" Fürsts ist das Stadium der Zellentbindung und der histologischen Differenzierung.

III. Das „Zuwachsstadium" Fürsts ist vor allem das Stadium der zytologischen Differenzierung.

Die Retina, ein wahres Epithel? Es ist zweifellos, daß die Retina auch in fertig ausgebildetem Zustande noch in vielfacher Hinsicht Epithelcharakter hat. Dieser Tatsache Rechnung tragend, hat man meist mit übergroßer Gewissenhaftigkeit die Abbildungen der Retina so orientiert, daß die Membrana limitans interna nach unten, die Stäbchen und Zapfen aber nach oben im Bilde kommen. Die hiermit verbundenen

Digitized by Google

äußerlichen Schwierigkeiten habe ich oben eingangs erwähnt (S. 13). Jetzt ist nachzutragen, daß auch innere Schwierigkeiten mit dieser Auffassung verknüpft sind, denn die Retina ist im ausgebildeten Zustande kein reines Epithel mehr.

Für Epithelien gilt α) das ALTMANNsche Gesetz, daß Zellvermehrungen beim Embryo nur an derjenigen Fläche stattfinden, welche vom Mesoderm am weitesten abliegt; das ist also die „apikale Fläche"; und ferner gilt β) daß auch die einzelne Zelle wichtige Differenzierungen nur an dem apikalen Pole erhält.

Nach α) wäre die Retina als Ganzes mit den sonstigen Epithelien wohl noch in eine Reihe zu bringen; denn die Zellvermehrungen gehen, wie wir sahen, wenigstens hauptsächlich von der äußeren, d. h. ursprünglich apikalen Fläche, der „proliferierenden Schicht" (KOGANEI), aus. Auch in anderer Hinsicht bleibt die Retina dem Epithelcharakter treu: indem nämlich die Sehzellen ihre wichtigsten Differenzierungen, und zwar diejenigen, welche der Reizaufnahme dienen, gleich allen anderen Sinnesepithelien an der ursprünglich apikalen Seite erhalten. — Den Glaskörper könnte man als eine modifizierte Basalmembran betrachten.

Die verschiedenen Arten von Ganglienzellen der Retina aber lassen großenteils kaum mehr einen basalen und einen apikalen Pol entscheiden. Und die horizontalen Ganglienzellen senden ihre Fortsätze genau nach der entgegengesetzten Seite wie die Amakrinen. Die Ganglion opticum-Zellen sind keineswegs mehr bestimmt epithelial orientiert, wie z. B. daraus hervorgeht, daß sie bei Petromyzom entgegen der sonst geltenden Regel die Achsenzylinder nach außen entsenden können. Die oben oft erwähnten „nervösen Amakrinen" und die Ganglion opticum-Zellen kann man, wie ich schon mit CAJAL betonte (S. 64), als eine und dieselbe Zellenart auffassen, nur mit verschiedener Lage des Zelleibes und mit verschiedener Richtung der Dendritenentsendung.

Aus vielen Gründen ist die namentlich von GREEFF prononzierte Auffassung berechtigt, daß man an der Retina zu entscheiden habe: 1. eine Neuroepithelschicht, 2. ein Ganglion retinae (d. i. im wesentlichen die Zellen der inneren Körnerschicht, 3. ein Ganglion nervi optici. Nur die Neuroepithelschicht behält nach dem Vorstehenden den Epithelcharakter bei, die beiden anderen Bestandteile aber, die ja trotz ihrer gegen die Körperperipherie vorgeschobenen Lage gleich dem „Nervus" besser „Tractus opticus" als abgesprengte Teile des Zentralnervensystems zu betrachten sind, lassen Epithelcharakter nicht mehr erkennen, und wenn man ihn an ihnen noch konstruieren wollte, so wäre das ebenso gegenstandslos, als wenn man im Innern des eigentlichen Zentralnervensystems Epitheleigenschaften aufweisen wollte!

Mit dieser Auffassung dürfte denn auch recht gut die Tatsache zu erklären sein, daß die Zellvermehrungen in der Retina doch nicht ausschließlich in der der „freien" Fläche des „Epithels" benachbart liegenden Zellage erfolgen, sondern, wie besonders CHIEVITZ (1890) hervorhebt, in allen anderen Zellschichten, auch noch nach deren Trennung voneinander.

Allenfalls die MÜLLERschen Stützzellen, die ja auch oft kurz „die" Epithelzellen der Retina genannt worden sind, behalten neben den Sehzellen den ursprünglichen Epithelcharakter.

Digitized by Google

Doch die zuvor genannten Tatsachen sind, glaube ich, wichtige Gründe, die Retina als Ganzes nicht mehr als ein Epithel zu betrachten, und dieser bisher üblichen Auffassung auch nicht mehr den äußeren Ausdruck zu verleihen durch eine Art der Orientierung der Abbildungen, die in früheren Zeiten bei großen Gelehrten und auch heute noch bei jedem Anfänger viele Schwierigkeiten und zahlreiche Verwechselungen veranlaßt hat.

Was die Ausbildung der Retina in der Fläche betrifft, so weiß man seit langem, daß die mittleren Partien stets den äußeren voran sind (vgl. auch KERRS Angaben über Lepidosiren). Am Retinarande kann man auf Embryonalphasen von peripher nach zentral die verschiedenen Entwicklungsstadien nebeneinander zu Gesicht bekommen.

FÜRST weist übrigens darauf hin, daß die Entwicklung nicht bei dem Stiel der Augenblase, d. h. bei dem Austritte des Sehnerven beginnt, sondern in dem zentralen oder axialen Punkt des Augenblattes.

Für SCHAPER und COHEN ist der erwähnte Wachstumsmodus nur ein, freilich besonders markanter Fall für eine sonst viel verbreitetere Erscheinung: die Retina ist ihnen „das klassischste Beispiel zur Demonstration eines ausgeprägten appositionellen Wachstums von scharf begrenzten Indifferenzzonen aus, die so zum Ganzen geordnet sind, daß die am frühesten funktionell in Anspruch genommenen Partien des Organs auch am frühesten von dem Geschäft der Proliferation (Zellvermehrung) entbunden und einem ungestörten Differenzierungsprozesse überlassen werden".

Während Triton alpestris von 6,7 mm Länge noch in der ganzen Pars optica retinae Mitosen hat, ist schon bei 8 mm Länge die Retinadifferenzierung im Fundus begonnen, Sehzellen sind hier bereits erkennbar und Mitosen fehlen. Bei 10 mm Länge finden sich Mitosen nur noch im vorderen Abschnitt der Retina und schließlich sind die Indifferenzzonen winzig schmal. Bei Rana fusca geht die Entwicklung etwas langsamer zu Ende, denn hier findet man noch bei 30 mm langen Tieren Mitosen in der Retinaperipherie.

(Zur Indifferenzzone wollen SCHAPER und COHEN anscheinend auch noch die Pars ciliaris retinae hinzurechnen. Dies will mir nicht zwingend erscheinen.)

Besonders interessant ist nun ferner, daß sich nach den genannten Autoren ebenso wie der Umschlagsrand der sekundären Augenblase auch der Rand der fötalen Augenspalte verhält, an welchem ja gleichfalls das innere und das äußere Blatt der sekundären Augenblase ineinander übergehen.

Hierin könnte zum Teil die Bedeutung der fötalen Augenspalte gesucht werden. Wenigstens sagen SCHAPER und COHEN: „Es scheint nun, daß in diesen Vorgängen die Hauptbedeutung der fötalen Augenspalte zu suchen ist, d. h. also, daß wir darin eine Einrichtung zu erblicken haben, die zur Ermöglichung einer höchst ausgiebigen und protrahierten Zellproliferation dient bei einem Organ, dessen Hauptabschnitte schon sehr frühzeitig einer tiefgreifenden Differenzierung und eventuell einer sehr frühen spezifisch-funktionellen Inanspruchnahme unterliegen." Immerhin liegt mindestens die Hauptbedeutung der fötalen Augenspalte, wie wir S. 12 betonten, in etwas anderem.

Übertragen wir nunmehr die Ergebnisse der SCHAPER-COHENschen Arbeit in die FÜRSTschen Resultate, so ist nur im „Zylinderepithelstadium" das Wachstum ein interstitielles, später wird es einappositionelle.

Digitized by Google

Das wären etwa die Tatsachen aus der Histogenese der Retina, die in vergleichend-histologischer Hinsicht besonders bemerkenswert sind. Auch das Wachstum des Pigmentepithels ist, wie hier beiläufig bemerkt sei, nach SCHAPER und COHEN anfangs ein interstitielles, später ein appositionelles. Für das Pigmentepithel gilt eben einfach mutatis mutandis dasselbe, was für das Innenblatt eben ausgeführt wurde.

CHIEVITZ (1890) verdanken wir noch einige interessante, auf genauen Messungen beruhende Angaben über die Dicke der Retina in den verschiedenen Entwicklungsstadien.

Es ist eine auffallende Tatsache, daß die Netzhaut bei jungen Embryonen sehr dick ist, und namentlich kommt es oft vor, daß eine gegebene Netzhautregion, z. B. die Äquatorialgegend, in einem Stadium, wo noch keine Differenzierung eingetreten ist, die gleiche oder eine noch größere Mächtigkeit hat, wie an weiter entwickelten Stufen. Diese Tatsache ist, meines Erachtens wenigstens, bis zu einem gewissen Grade nichts anderes als ein Spezialfall davon, daß das ganze Zentralnervensystem bei allen jugendlichen Tieren und schon von gewissen frühen Embryonalstadien ab eine im Verhältnis zum Gesamtorganismus größere Masse hat als bei erwachsenen Stadien. Weil nun in der Entwicklung der Retina die beiden retikulären Schichten einen immer größeren Anteil an der Retinadicke gewinnen, so ist klar, daß in solchen Fällen die drei kernhaltigen Schichten entsprechend reduziert werden müssen.

CHIEVITZ fand, daß die Mächtigkeit der zusammengenommenen Kernschichten anfangs zunimmt und ihr Maximum etwa zu der Zeit erreicht, wo die Scheidung der drei Schichten vollbracht ist. Von da ab nimmt die absolute Mächtigkeit der Kernschichten wieder ab.

Die einzelnen Netzhautschichten verhalten sich hierbei in bestimmter Weise. Das Ganglion optici wird verhältnismäßig dick angelegt, aber bald, und noch bevor das erwähnte Totalmaximum erreicht ist, beginnt die Verdünnung, die bis zum erwachsenen Zustande fortdauert. Etwas später als beim Ganglion optici beginnt die Verdünnung bei der äußeren und inneren Körnerschicht.

Das wesentlichste Moment für die in späteren Entwicklungsstadien wieder einsetzende Massenzunahme der Retina ist dagegen nach SEEFELDER in der Dickenzunahme der kernlosen Schichten zu erblicken, unter denen vor allem die äußere retikuläre Schicht und — hauptsächlich wohl beim Menschen — die HENLESche Faserschicht in Betracht kommen

2. Um zu Speziellerem überzugehen, sei zunächst erwähnt, daß überall da, wo die Entwicklung ein freilebendes Larvenstadium durchmacht, die Zellvermehrung in der Retina noch längere Zeit nach dem Ausschlüpfen aus dem Ei fortgehen dürfte, während wohl in der Regel bei Tieren, die als „Volltiere" geboren werden, das Zylinderepithel- und Zellproliferationsstadium bereits mit Abschluß der Embryogenese oder wenige Tage darauf überwunden wird.

In Einzelfällen mag der Satz noch modifiziert werden können, der Hauptsache nach aber wird er zutreffen.

Daß in der Kleinheit junger Tiere sowohl die etwaige larvale dem Volltiere noch unähnliche) Erscheinung, als auch der unfertige Zustand eines doch so früh lebenswichtigen[1]) Organes begründet ist, erwähne ich nebenbei.

[1]) Neugeborene Larven von Fischen reagieren stark phototaktisch!

Digitized by Google

Larvenstadien finden wir bei Teleostiern und Amphibien.

Daß die Teleostierlarven mit noch unfertiger Retina ausschlüpfen, folgt schon aus der oben besprochenen Arbeit von Fürst. Der Autor machte seine histogenetischen Studien an Lachsjungen, die bis 125 Tage nach dem Ausschlüpfen alt waren.

Aichel fand, daß die Retina von kurz vor dem Ausschlüpfen stehender Lachsembryonen, wenn mit den gewöhnlichen Färbemitteln tingiert wird, sämtliche Schichten bereits ausgebildet zeigt; die Chromsilbermethode lehrt aber, daß nur die Optikusfaserschicht, die Schicht der Ganglion opticum-Zellen und die innere molekuläre oder plexiforme Schicht „in ihren Lagen- und Größenverhältnissen der Retina erwachsener Objekte entsprechen". Die innere Körnerschicht nimmt weitaus den größten Teil der Netzhautdicke ein. Die äußere Körnerschicht besteht nur in einem sehr schmalen Streifen, die Schicht der Stäbchen und Zapfen fehlt noch vollständig.

Der noch unfertige Zustand der Retina der Amphibienlarve ergibt sich u. a. aus der Arbeit von Schaper und Cohen. Die Stadien, auf welchen diese Autoren noch Mitosen in der Retina fanden, wurden oben näher bezeichnet.

Immerhin tritt zweifellos auch bei diesen Tieren die Vollendung der Retinaentwicklung noch ziemlich früh, d. h. beim jungen Tiere schon, ein, so daß das Auge auf seinem weiteren Wachstum nur noch eine Größenzunahme der einzelnen Netzhautstellen, keine Zahlvermehrung derselben mehr erfahren kann.

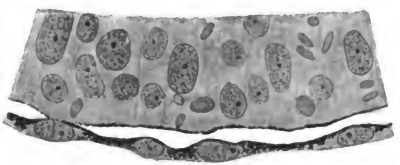

Fig. 108. **Embryonale Retina von Rana mit Pigmentepithel auf der Außenfläche der Pars optica retinae.** Nach Spemann und Boveri.

Während es sonst bei allen Tieren zweifellos ist, daß die Neuroepithelschicht sich unter allen Bestandteilen der Retina zuletzt differenziert, herrschen hierüber bezüglich der Amphibien Meinungsverschiedenheiten. Nach Schoebel würde der Entwicklungsgang von dem bei anderen Tieren nicht prinzipiell abweichen, Rabl aber hebt in seinen Linsenstudien ausdrücklich gegen Schoebel hervor, daß die Differenzierung der Retina von Siredon mit dem Neuroepithel beginnt; dasselbe scheinen mir auch die Figuren in der Arbeit von Schaper und Cohen betreffend die Retina von Triton zu lehren.

Aus der Histogenese der Amphibienretina sei noch der nicht uninteressante, von Spemann erhobene und von Boveri (1904) mitgeteilte Befund erwähnt, daß bei Rana ein Stadium vorkommt, wo die hintersten, gegen den fast verschwundenen Spalt der primären Augenblase gerichteten Retinazellen einen ziemlich scharf begrenzten Pigmentsaum tragen (Fig. 108). Bei entsprechenden Stadien vom Axolotl finden sich kleine Pigmentkörnchen sogar in allen Schichten der Retina, auch in der innersten (vgl. Rabl 1898, besonders Tafel XXX).

Reptilien. Bei Tropidonotus natrix dürften schon ältere Embryonen keine Mitosen in der Retina mehr aufweisen (vgl. Merk).

Digitized by Google

Vögel. Beim Hühnerembryo stehen am 13. Bebrütungstage die verschiedenen Schichten der Netzhaut bereits deutlich voneinander unterscheidbar da. Die spät auftretenden Ölkugeln sind zuerst farblos. Am

Fig. 109a—d. **Entwicklung der Area und Fovea bei Siphonostomum.** Fig. 109a vom 2 mm langen Embryo, Fig. 109b vom 17 mm langen, Fig. 109c vom 51 mm langen frei schwimmenden Jungen. Fig. 109d vom Erwachsenen. Nach CHIEVITZ.

18. Bebrütungstage färben sich einige bereits rot, am 19. andere gelb. Das eben auskriechende Hühnchen (21. Bebrütungstag) unterscheidet sich hinsichtlich der Stäbchen und Zapfen vom erwachsenen nur noch durch den geringeren Dickendurchmesser dieser Elemente, ausgenommen in der Gegend der Ora serrata: diese ist, wie die Farblosigkeit der Ölkugeln in ihr beweist, gegenüber der übrigen Netzhaut noch um etwa 4 Tage zurück (M. SCHULTZE, 1866).

Während die weitaus meisten Säugetiere gleich den Vögeln mit fertig ausgebildetem Neuroepithel geboren werden, verifiziert sich die Regel, daß die Stäbchen und Zapfen sich zuletzt ausbilden, bei Kaninchen und Katze in der Weise, daß diese Tiere bei der Geburt noch keine Spur von Stäbchen und Zapfen besitzen. Nur ihre ersten Anlagen entdeckt man beim Kaninchen in Form kleiner Höcker, beim neugeborenen Kätzchen aber ist die äußere Netzhautfläche noch ganz glatt, und erst am 4. Lebenstage nach der Geburt erscheinen diese ersten Anlagen (M. SCHULTZE, 1866). FALCHI bemerkt, daß die Karyokinesen beim neugeborenen Kaninchen bis zum 7. Tage nach der Geburt anhalten, und die Stäbchen und Zapfen erst zwischen dem 7. und 15. Tage entstehen. ABELSDORFF präzisiert die Angaben M. SCHULTZES und anderer und unterscheidet in der ganzen Retina der neugeborenen Katze drei Zonen: 1. eine peri-

Digitized by Google

pherische stäbchenfreie, 2. eine mit „rudimentären" Stäbchen und 3. eine kleine zentrale mit noch unausgewachsenen Stäbchen und Zapfen.

Für die Entwicklung der Areae und Foveae gilt nach CHIEVITZ (1890) allgemein folgendes:

Die Area centralis ist die Stelle, wo die von vitral nach chorioideal fortschreitende Differenzierung der Netzhautschichten zuerst durchgeführt wird.

Die Gegend der Area macht nach CHIEVITZ zunächst ganz wie die übrige Retina embryonal ein Dickemaximum in dem Zeitpunkte durch, wo die Differenzierung in einzelne Retinaschichten vollbracht wird. Gegen das Ende der Entwicklung kommt es dann aber nachträglich in der Gegend der Area zu einer Zunahme an Mächtigkeit. Die Optikusfasern zeigen, sobald sie überhaupt in der Area zu erkennen sind, den für diese Gegend eigentümlichen Verlauf. Die Zapfen in der Area haben anfangs eine größere Dicke als diejenigen der anderen Netzhautgegenden und sind ebenfalls in früheren Stadien dicker als beim Erwachsenen. Während der Entwicklung nehmen sie absolut an Dicke ab, um schließlich meist merklich dünner zu werden als im übrigen Gebiete. Die Pigmentepithelzellen können sich ebenso wie die Zapfen verhalten.

Die Fovea bildet sich erst, nachdem die zugehörige Area schon lange einen gewissen Entwicklungsgrad erreicht hat; mitunter erst während der letzten Entwicklungsphasen der Area. Sie entsteht als einfache Einbiegung an der vitralen Fläche der Area. Allmählich dringt sie weiter in die Tiefe, wobei die einzelnen Schichten eine nach der anderen, in der Reihenfolge von der vitralen nach der chorioidealen Seite, ausgebuchtet, verdünnt resp. unterbrochen werden.

Diese Untersuchungen CHIEVITZ' erstrecken sich auf Teleostier (Siphonostomum), Reptilien (Lacerta), Vögel und Säugetiere.

Bei Siphonostomum ließen sich die erwähnten Wachstumsschwankungen nicht ganz rein hervortretend erkennen. Fig. 109a, vom 2 mm langen Embryo, zeigt, daß die gegenseitige Abgrenzung der Netzhautschichten im Gebiet der Area beginnt. Zapfen sind beim 17 mm langen Embryo entwickelt (Fig. 109b). Beim 51 mm langen Jungen, welches wohl schon mehrere Wochen frei herumschwimmend verbracht hat, ist eine Fovea angedeutet (Fig. 109c), aber noch lange nicht hat sie die Tiefe wie beim erwachsenen Zustand erreicht[1]).

Bei Vögeln tritt oft an der Stelle, wo die spätere Fovea liegt, außen am Bulbus vorübergehend eine „Protuberantia bulbi" auf (Fig. 110). Sie ist beim nestflüchtenden Jungen von Corvus frugilegus höchstens noch sehr unbestimmt zu erkennen. Die Netzhaut hat auf diesem Stadium ihren definitiven Zustand beinahe erreicht, indem eine deutliche Fovea centralis entstanden ist. Immerhin wird die Fovea in der folgenden Zeit noch tiefer. — Nestjunge vom Sperling besitzen noch eine hohe Protuberantia bulbi und haben noch keine Fovea. Beim flüggen Jungen ist die Protuberanz geschwunden und die Foveabildung hat begonnen. Bei Columba domestica ist die Fovea am 9. Tage nach dem Ausschlüpfen als schwache Einbuchtung zu erkennen.

Wo, wie bei Sterna, mehrere Foveae vorhanden sind, entwickelt sich jede für sich in ganz der für die einfache Fovea geltenden Weise.

1) Im Gegensatz zu den meisten Teleostiern macht Siphonostomum, ebenso Hippocampus und einige ähnliche Formen kein Larvenstadium durch, sondern die Jungen werden bis zu einem relativ weit fortgeschrittenen Stadium im Brutraum getragen.

Digitized by Google

Die Entwicklung der Fovea des Menschen hat außer CHIEVITZ (1887) neuerdings SEEFELDER (1911) untersucht. Nach letzterem ist schon beim 54 mm langen Embryo ein ziemlich scharf umschriebener Netzhautbezirk von der übrigen Retina durch stärkere Differenzierung ausgezeichnet. Im 4. Monat, beim Embryo von 15—18 cm Länge, entwickelt sich die eigentliche Area centralis, indem die Ganglienzellenschicht dort eine größere Mächtigkeit aufweist als in der Umgebung. Die grubenförmige Vertiefung, die Fovea, beginnt erst gegen das Ende des 6. Monats sich zu entwickeln. Im Auge des Neugeborenen stellt sie bereits eine tiefe und geräumige Grube dar. Die Fovea des Neugeborenen ist jedoch, wie auch schon andere betont haben, namentlich hinsichtlich der Entwicklung der Zapfen noch auf einer unfertigen Stufe, was ihre physiologische Minderwertigkeit (Fehlen der zentralen Fixation beim Neugeborenen) ausreichend erklärt. Die Regel, daß der zentralste Netzhautbezirk der übrigen Retina in der Entwicklung vorauseilt, erfährt also hier von einem gewissen Stadium ab eine sehr eigentümliche Ausnahme. Erst bei 3—4 Monate alten Kindern ist die spezifische Entwicklungsstufe der menschlichen Fovea erreicht.

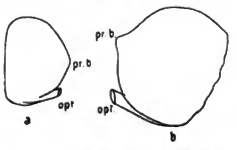

Fig. 110. **Embryonale Augäpfel von Vögeln mit Protuberantia bulbi.** *a* 7,6 mm langer Embryo, *b* 20,5 mm langes Nestjunges von Corvus frugilegus. *pr b.* Protuberantia bulbi, *opt.* Nervus opticus. Nach CHIEVITZ.



Fig. 111. **Sterna cantiaca, Seeschwalbe.** Embryo 20 mm lang. Senkrechter Schnitt durch beide Areae. Foveae fehlen noch. Nach CHIEVITZ.

e) Rückblick. Allgemeineres.

Es ist nicht meine Absicht, im folgenden einfach die Grundzüge der vorangegangenen, mehr oder weniger speziellen Darlegungen in Kürze zu wiederholen, sondern wir wollen versuchen, zu einigen allgemeineren Resultaten zu gelangen.

1. Zur Systematik. Zunächst dürfte auf folgendes hinzuweisen sein: Während wir den Schichtenbau der Retina der Säuger, Vögel, Amphibien und Reptilien in je einem Kapitel behandeln konnten, mußten wir den Fischen drei Kapitel widmen, je eins für die Teleostier, die Ganoiden und die Selachier. Es ist völlig unmöglich, die Fischretina in einem Kapitel ebenso abgeschlossen und bündig zu behandeln, wie dies bei den übrigen Wirbeltierklassen durchaus angängig ist, dafür sind die Unterschiede bei den einzelnen Ordnungen zu groß. Ganz naturgemäß

Digitized by Google

sind auch in der Literatur Einzeldarstellungen der Retinae der Selachier, Ganoiden und Teleostier geliefert worden, während es noch niemandem eingefallen ist, beispielsweise die Retina der Anuren für sich zu behandeln. Das heißt also, hinsichtlich der Retina weisen die Fische bereits von Ordnung zu Ordnung solch erhebliche Unterschiede auf, wie sie die übrigen Wirbeltiere nur von Klasse zu Klasse aufweisen. Ja bei den sehr auffälligen Unterschieden zwischen Selachiern, Ganoiden und Teleostiern, wie sie schon in nicht speziell-neurologischen Übersichtspräparaten offenbar werden (sehr verschiedene Deutlichkeit der einzelnen Schichten, sehr ungleiches Aussehen der „horizontalen Zellen") möchte man fast die Unterschiede von Ordnung zu Ordnung bei den Fischen für noch größere erachten als die von Klasse zu Klasse bei den übrigen Wirbeltieren.

Die Idee, die Selachier, eventuell auch die Ganoiden von den übrigen Wirbeltieren als eigene Klasse abzutrennen, ist in der Literatur bereits wiederholt ausgesprochen worden, hat aber bis jetzt niemals vielen Anklang gefunden. (Literatur s. bei F. Poche: Über die Abtrennung der Selachier von den Fischen als eine eigene Klasse. Arch. f. Naturgesch. 1911, Jahrg. 77, Bd. I.) Mir scheint überhaupt bei Betrachtung der Gesamtorganisation der verschiedenen Wirbeltiere, daß man bei den Warmblütern mit der Zuerkennung des Ranges der Ordnung etwas freigebiger umzugehen geneigt sei als bei den Kaltblütern, indem man bei jenen Unterschiede von einer gewissen Größe leicht stärker betont als bei diesen. Ihre Wurzel hat diese Inkonsequenz in dem alten Glauben, daß die Säugetiere und speziell der Mensch den Höhepunkt an Differenzierung und Organisation darstellten; denn diese unrichtige Anschauung konnte sich nur erhalten bei starker Betonung derjenigen Merkmale, die Annäherungen an die Organisation des Menschen darstellen, und bei Nichtbeachtung oder doch Unterbewertung derjenigen Eigenheiten, welche erheblich anders organisierten Tiergruppen eine oft nicht geringere Organisationshöhe verleihen.

Auch die Befunde an der Retina würden also bei der Frage, ob die bisherige Klasse der Fische vielleicht in mehrere einzelne Klassen aufzuteilen sei, ins Gewicht fallen, und zwar würden sie für diese Aufteilung sprechen.

2. Zur Stammesgeschichte. Man kann wohl im Baue der Retina einige Momente auffinden, welche für Betrachtungen zur Stammverwandtschaft und Phylogenese der Wirbeltiere zu verwerten wären und welche auch insoweit, als sie die heute feststehenden Ansichten bestätigen, hier doch einmal zusammenfassend hervorgehoben werden dürfen.

Allerdings ist es sehr schwierig, in einzelnen Fällen sicher zu entscheiden: was beruht auf der Stammesgeschichte? und was ist Anpassung an heutige Lebensverhältnisse? und es könnte Fälle geben, in welchen die Frage gegenstandslos wird. Denn erhebliche Umänderung der Lebensweise vermag sicher manches Neue an Stelle des Ererbten zu setzen und Ererbtes völlig verschwinden zu lassen oder umzuändern, so daß es eventuell Neuerworbenem gleicht. Aber einzelne, durch die ganzen Klassen bzw. — bei Fischen — Ordnungen gehenden Merkmale, wie sie besonders in der Verwendung einzelner bestimmter Zelltypen zum Ausdruck kommen, dürften sich wohl stammesgeschichtlich verwerten lassen. Als solche Merkmale scheinen mir in Betracht zu kommen: a) ob Stäbchen mit Endkügelchen, oder nur solche mit Endverzweigung vorhanden

Digitized by Google

sind; b) ob Zapfen mit Ölkugeln gefunden werden; c) ob Bipolaren mit Landoltscher Keule auftreten; d) ob „kleine sternförmige Ganglienzellen" in der inneren retikulären Schicht und e) ob „nervöse Amakrinen" vorhanden sind.

Wenn wir hiernach zunächst Selachier, Ganoiden und Teleostier vergleichen, so stoßen wir auf einige Beziehungen, die mit den im sonstigen Körperbau anscheinend herrschenden Verhältnissen nicht vollkommen kongruieren. Es mag richtig sein, daß im allgemeinen die Ganoiden in der Mitte zwischen Selachiern und Teleostiern stehen: für die Retina aber trifft dies nicht zu, sondern hierin unterscheiden sich wohl die Ganoiden von den Selachiern nach anderer Richtung als die Teleostier, und es erscheint mir sehr fraglich, ob wir die Selachierretina als den physiologischen Ausgangspunkt, und nicht lieber alle drei Ordnungen hinsichtlich der Retina wenigstens als Variationen über ein Thema zu betrachten haben. Die in den Zapfen der Ganoiden anzutreffenden Öltröpfchen fehlen sowohl den Selachiern als auch den Teleostiern. Im übrigen haben die Ganoiden mit den Selachiern die Landoltschen Keulen gemein, welche den Teleostiern fehlen, auch darf der beiden gemeinsame Besitz der großen „horizontalen Fulkrumzellen" genannt werden. Die Teleostier unterscheiden sich von den Selachiern durch das Fehlen der nervösen Amakrinen; sie haben mit den Selachiern dagegen, wie schon gesagt, das Fehlen der Öltröpfchen gemein, welche bei Ganoiden vorhanden sind. — Wie es um Endkügelchen der Stäbchen, um „kleine sternförmige Ganglienzellen" und um „nervöse Amakrinen" bei den Ganoiden steht, wissen wir nicht.

Vielleicht darf man sagen, daß die Selachier- und die Ganoidenretina untereinander näher verwandt sind, als diese beiden mit der Teleostierretina. Durch das Fehlen der Landoltschen Keulen, welche ja sonst allen Wirbeltierklassen eigen sind, unterscheiden sich nämlich die Teleostier von den Selachiern und Ganoiden bedeutend, und diese beiden letzteren haben wohl miteinander noch eine besondere Ähnlichkeit in der starken Ausbildung der „horizontalen Fulkrumzellen".

Die Amphibien stehen den Fischen einerseits und den Säugetieren andererseits näher als den Reptilien, wobei sie sich mehr an die Selachier und Ganoiden als an die Teleostier anlehnen. Mit den Selachiern haben sie die „kleinen sternförmigen Zellen" und die „nervösen Amakrinen", mit den Selachiern und Ganoiden die Landoltschen Keulen, mit den Ganoiden allein jedoch einiges im Baue der Stäbchen und Zapfen (Besitz von Öltropfen in den Zapfen) gemein.

Die Säuger schließen sich im Baue der Retina der Mehrzahl nach an die Selachier vielleicht noch enger an als an die Amphibien: mit beiden haben sie die hier wieder auftretenden „kleinen sternförmigen Zellen" gemein, ferner die Landoltschen Keulen; nur mit den Selachiern aber die Endkügelchen der Stäbchen und das Fehlen von Ölkugeln in den Zapfen und die „nervösen Amakrinen".

Nur Monotremen und Marsupialier haben die Ölkugeln, was als Annäherung an Sauropsidenzustände, die jedoch nur bei einem kleinen Teil der Säugetiere bemerkbar sind, aufgefasst werden kann.

Die Reptilien und die Vögel, insgesamt also die Sauropsiden, weisen im Baue der Retina zunächst Ähnlichkeit mit den Amphibien auf, indem die Reptilien und wenigstens die meisten Vögel (ausgenommen die Nachtvögel) keine Endkügelchen der Stäbchen besitzen, alle Sauropsiden aber Öltropfen in den Zapfen haben und wahrscheinlich bei

Digitized by Google

allen auch die „nervösen Amakrinen" gefunden werden. Durch diese drei Argumente unterscheiden sie sich durchaus von der Mehrzahl der Säuger. Landoltsche Keulen haben die Sauropsiden sowohl mit den Amphibien, wie mit den Säugern gemein; in einem aber rücken sie von diesen beiden Klassen und überhaupt von allen anderen Wirbeltieren weit ab und erreichen eine Sonderstellung: in dem, wie es scheint, ständigen Fehlen der „kleinen sternförmigen Ganglienzellen".

Die folgende Tabelle zeigt nochmals die Verteilung der hier besprochenen Merkmale. × bedeutet vorhanden, — fehlend.

		Selachier	Ganoiden	Teleostier	Amphibien	Reptilien	Vögel	Säugetiere
a	Endkügelchen der Stäbchen	×	?	×	—	—	— (selten ×)	×
b	Öltropfen der Zapfen	—	×	—	×	×	×	— (selten ×)
c	Landoltsche Keulen	×	×	—	×	×	×	×
d	Kleine sternförmige Ganglienzellen	×	?	×	×	—	—	×
e	Nervöse Amakrinen	×	?	—	×	×	×	—

Gewöhnlich werden diejenigen Besonderheiten im Körperbaue, welche die aplazentalen Säugetiere mit den Sauropsiden gemein haben, als alte Erbstücke bezeichnet. Sind nun auch die Retinae der Monotremen und Marsupialier mit ihren Anklängen an die Sauropsiden in diesem Sinne als „altertümlich" zu bezeichnen? Ich glaube nein! Da wir den Ursprung der landlebigen Wirbeltiere bei den wasserlebigen zu suchen haben — wenn wir auch nicht mehr zugeben werden, daß die Amphibien oder die Säuger geradezu von Fischen abstammen — so haben die plazentalen Säugetiere infolge der Anklänge an Amphibien und Fische altertümliche Zustände in der Retina bewahrt, die Sauropsiden aber weisen Neuerungen auf. Und wenn gleichartige Bidungen auch bei den Marsupialiern und Monotremen auftreten, so müssen wir auch diese als Neuerungen ansehen: Neuerungen, die in noch so frühen Zeiten aufgetreten sein mögen, die aber in morphologischer Hinsicht Neuerungen sind und bleiben. Kurzum: während wir bei den Placentaliern noch heute eine verhältnismäßig altertümliche Retina finden, haben die Monotremen und Marsupialier, kurz gesagt, eine Sauropsidenretina erworben.

Auf welchen biologischen (ökologischen) Momenten dies beruhen mag, wissen wir gar nicht.

3. Zur funktionellen Gestaltung. Die im vorstehenden genannten Eigentümlichkeiten sind gewissermaßen Eigenschaften der beim Aufbau der Retina verwandten Bausteine. Sie allein geben noch längst kein Bild von dem fertigen Baue; sondern um ein solches zu gewinnen, müssen wir die Retina als Ganzes betrachten.

Wir finden da wohl mehr quantitative, als qualitative Unterschiede; d. h.: nicht verschiedene Baupläne, wohl aber verschiedene Differenzierungsgrade. Und bei diesen können wir auch näherungsweise die Gründe angeben, warum die Differenzierung im einen Falle eine reichere,

Digitized by Google

im anderen eine geringere ist, also Form und Funktion in Beziehung zueinander setzen („funktionelle Gestaltung").

Als ein Maß des Differenzierungsgrades können wir wohl in erster Linie die Zahl der Zellen pro Flächeneinheit der Retina betrachten. Dann ist kein Zweifel, daß die Amphibien (und wohl auch die Dipneusten) mit ihren wenigen, großen Zellelementen an Differenzierung untenan stehen, die Vögel aber mit ihren vielschichtigen Zellagern obenan.

Als ein weiteres Maß des Differenzierungsgrades dürften sich die MÜLLERschen Stützfasern recht gut verwenden lassen. An sonstigen einzelnen Zelltypen kann man wohl nur sehr schwer ein Urteil über die Gesamtdifferenzierung der Retina gewinnen, da es sich ja um sehr viele verschiedene, und untereinander sehr verschieden stark differenzierte Typen handelt, aus denen man nur schwer den Mittel- oder Durchschnittswert, der die Gesamtdifferenzierungsstärke einer Retina ausmacht, ermitteln kann. Die MÜLLERschen radialen Stützfasern, die die ganze Retinadicke durchsetzen und hierbei mit ihren Ausläufern ein Stütz- und Isolierungsgerüst für alle möglichen Retinazellen und ihre Dendriten und Neuriten abgeben, geben den Mittelwert unmittelbar an. Und nun zeigt sich wiederum, daß die Amphibien besonders gering differenzierte Retinae besitzen — denn sie haben relativ sehr einfach gebaute Radialzellen (Fig. 47 *rz* auf S. 46). — die Vögel aber und nächst ihnen die Reptilien besonders stark differenzierte (vgl. Fig. 53 *rz* auf S. 55 und Fig. 49 *rz* auf S. . 0). Die übrigen Wirbeltiere stehen hinsichtlich des Differenzierungsgrades der Retina viel mehr intermediär da.

Diejenigen „horizontalen" Zellelemente, welche wir, in oder an der äußeren retikulären Schicht liegend, als Stützzellen ansprachen, könnten ferner vielleicht anzeigen, daß auch Selachier und Ganoiden eine geringe Differenzierung der Retina aufweisen, denn bei ihnen sind diese Zellen besonders groß und plump entwickelt. Hier ist allerdings noch ein Fragezeichen hinzuzusetzen, denn, wie wir schon öfter betonten, ist es noch ungewiß, ob diese Zellen wirklich als Stützelemente aufzufassen sind.

Schließlich geht noch eine Eigenschaft offenbar mit der Stärke der Differenzierung so ziemlich parallel, nämlich die Reinheit des Schichtenbaues. Es zeigt sich nämlich, daß bei weniger differenzierten Retinae die einzelnen Schichten gegeneinander weniger scharf begrenzt sind als bei den stärker differenzierten. Ganz besonders wenig bestimmt ist die Schichtenfolge in einer Beziehung in dem rudimentären Auge von Petromyzon: hier verlegt sich nämlich die sonst überall konstant zu innerst liegende Nervenfaserschicht von einem gewissen Stadium ab weiter nach außen (s. S. 353). Wenn man dieses Verhalten aber vielleicht mit der Kleinheit des Auges, infolge deren nämlich die Abkürzung des Weges der Netzhautfasern ins Gewicht fällt, in Zusammenhang bringen will, so zeigen die folgenden Beispiele zwingender, daß Differenzierung und Schichteneinheit ungefähr parallel gehen:

Eine „reine" äußere Körnerschicht finden wir nicht einmal bei den Säugetieren, obwohl sie doch an ihnen ursprünglich ihren Namen erhalten hat. In ihr liegen Zelleiber von Bipolaren, also „abgesprengte" Elemente der inneren Körnerschicht, d. h. Elemente, welche in der Regel in der inneren Körnerschicht gefunden werden. Ferner ist auch die Schicht der inneren Körner nicht reinlich gesondert, vielmehr finden wir noch in der inneren retikulären Schicht „versprengte" Amakrinen.

Digitized by Google

Auch bei den meisten übrigen Wirbeltieren finden wir keine völlige Schichtenreinheit. Versprengte Bipolaren sind auch den Amphibien, Reptilien und Fischen (außer Teleostiern) eigen, bei den Teleostiern wiederum finden sich versprengte Amakrinen. Besonders unrein ist die Schichtenfolge bei den Selachiern und Ganoiden, da bei ihnen noch die Ganglion opticum-Zellen über die innere retikuläre und die Nervenfaserschicht verstreut sind, und die Kerne der Radialfasern nicht nur — wie sonst gewöhnlich — in der inneren Körnerschicht, sondern auch in anderen Schichten liegen.

Die Ganoidenretina läßt überhaupt, wie aus obiger speziellerer Darstellung (S. 33) ersichtlich, auf den ersten Blick durchaus nicht die üblichen Schichten erkennen, und die Homologisierung ihrer einzelnen Elemente mit denen der Retinaschichten der anderen Tiere dürfte hier zum ersten Male durchgeführt sein.

Vollkommene Schichtenreinheit finden wir ausschließlich in der Retina der Vögel. In ihr ist noch kein einziger Zellkern gefunden worden, der das Prädikat „versprengt" führen müßte.

Ein sehr geringer Grad der Schichtenreinheit dürfte dagegen den rudimentären Retinae eigen sein, bei ihnen müssen wir augenscheinlich „versprengte" Elemente besonders häufig konstatieren (S. 346ff.). Ferner ist sehr interessant, daß die embryonale Retina der Teleostier die Schichtenreinheit — nach Aichel — noch in viel geringerem Grade aufweist als die fertig ausgebildete (s. S. 100).

Wennschon der Grad der Schichtenreinheit der verschiedenen Retinae mit dem Differenzierungsgrade, gemessen nach sonstigen Argumenten, nicht vollkommen parallel geht — denn die Schichten sind z. B. am wenigsten rein bei den Ganoiden, nach sonstigen Argumenten aber schien uns die Amphibienretina die einfachste — so dürfte dieser Unterschied vielleicht durch weitere Untersuchungen sich mehr ausgleichen, und in keinem Falle kann er darüber hinwegtäuschen, daß eine gewisse Parallelität der angedeuteten Art doch vorhanden ist. Insbesondere die Tatsache, daß die hochdifferenzierte Retina der Vögel auch die reinste Schichtenfolge aufweist, lehrt dies unverkennbar. Man kommt somit zur Aufstellung eines Gesetzes oder einer Regel, die wahrscheinlich nicht nur für die Retina gilt, sondern auch sonst Beispiele genug auffinden lassen dürfte:

„Mit reicherer histologischer Differenzierung erfolgt reinere Schichtenausbildung."

Auf sehr einfachen Zuständen liegen die verschiedenen Zelltypen mehr durcheinander; je weiter aber die Differenzierung gediehen ist, um so mehr ordnen sich die verschiedenen Zelltypen in verschiedene Schichten, was zugleich eine ökonomische Bedeutung haben dürfte — denn so können augenscheinlich die einzelnen Zelltypen untereinander insgesamt auf den kürzesten Wegen in die erforderlichen Verbindungen treten.

Die Histologie steht auch ohnedies nicht mehr zu Recht in dem Rufe, keine Gesetze aufstellen zu können. Sie legt nicht nur einen Pflasterstein an den anderen, und im vorstehenden haben wir sie um ein Gesetz vielleicht bereichert, welches zwar auch aus anderweitigen bekannten Tatsachen schon ersichtlich war, aber noch nicht eine scharfe Formulierung erfahren haben dürfte.

Bezüglich der Retina zeigen die hierbei erwähnten Tatsachen insgesamt, daß die Teleostierretina an Differenzierung die Retina

Digitized by Google

der Ganoiden und Selachier übertrifft, und daß unter den Landtieren die Amphibien und zweifellos auch die Säugetiere minder differenzierte Retinae besitzen als die Reptilien und ganz besonders die Vögel.

Diese somit für die ganzen Klassen bzw. Ordnungen ausgesprochenen Sätze werden zweifellos generelle Gültigkeit auch dann behalten, wenn gelegentlich z. B. eine Säugerretina gefunden werden sollte, die die Mehrzahl der Reptilien- oder gar Vögelretinae übertrifft usw.

Ins Physiologische übertragen, dürfte größere Differenzierung der Retina in der Regel, wenn auch vielleicht nicht in allen Einzelfällen, soviel heißen wie größere Sehschärfe. Dies angenommen, werden uns die Differenzierungsunterschiede biologisch der Hauptsache nach verständlich. Die Sehschärfe ist bei Tagtieren naturgemäß größer als bei Nachttieren, bei schnell beweglichen größer als bei trägen. Demgemäß verwundert es nicht, daß die tagsehenden Teleostier reicher differenzierte Retinae besitzen als die meist nächtlichen Selachier, daß die trägen Amphibien einfache Retinae haben, die Säuger schon differenziertere, während die höchsten Grade der Differenzierung bei den Reptilien, meist exquisiten Lichttieren, und den Vögeln, den schnellen Fliegern zuhause sind.

Das Tagleben bringt auch — wie schon gesagt — mit sich, daß die Zahl der Zapfen vermehrt ist gegenüber der Zahl der Stäbchen. In recht guter Übereinstimmung mit dem Vorstehenden finden wir nun auch, daß die Teleostier zapfenreich sind gegenüber den Selachiern, wohl auch die Vögel gegenüber den Säugetieren. Und viele Reptilien scheinen nur Zapfen zu besitzen (s. o.).

Was die Entstehung der Doppelzapfen betrifft, so sprach ich oben (S. 23) die Vermutung aus, daß der erste Anlaß dazu lediglich in einer dichteren Zusammendrängung der Zapfen liegen möge. Darum betone ich nochmals, daß sich Doppelzapfen — mit ganz verschwindenden Ausnahmen — nur in den zapfenreichen und relativ stärker differenzierten Retinae der Teleostier, Reptilien und Amphibien finden.

Auch sei noch erwähnt — konform dem Vorigen — daß auch die regionären Differenzierungen in Foveae, Areae usw. unter den Fischen den höchsten Grad bei den Teleostiern erreichen — selbst wenn man von den erheblichen Sonderausbildungen bei den Tiefseebewohnern absieht — und bei den Landtieren wiederum bei den Vögeln, demnächst bei den Reptilien.

Schließlich vergleichen wir das, was sich oben über die Stammverwandtschaft der einzelnen Gruppen ergeben hat, mit den nunmehr festgestellten Differenzierungsverhältnissen: es ist nicht von vornherein nötig, daß bei näherer Stammverwandtschaft auch annähernd gleichartige Differenzierungsstufen erhalten sind, aber im vorliegenden Falle scheint es im großen ganzen zuzutreffen. In beiden Hinsichten rücken die Teleostier von den übrigen Fischen, die Sauropsiden von den übrigen Landtieren ab, und Selachier, Amphibien und Säugetiere nähern sich einander.

Hauptsächlich auf dem Zahlenverhältnis der Stäbchen und Zapfen fußend, stellte M. Schultze eine besondere Ähnlichkeit zwischen der Teleostier- und der Säugerretina fest. Nach dem Vorstehenden können wir hierzu bemerken, daß diese Ähnlichkeit, obwohl sicher vorhanden, doch keine tiefgehende ist. — Cajal begann seine große Arbeit über die

Digitized by Google

Retina der Wirbeltiere in der „Cellule" mit der Retina der Teleostier, in der Vermutung, daß sich bei ihnen vielleicht besonders einfache Verhältnisse würden auffinden lassen. Es ist aus CAJALS Arbeit nicht ersichtlich, daß sich diese Vermutung bestätigt hätte, und sie ist zweifellos nicht richtig gewesen. Gleich manchen anderen Tiergruppen sind die Teleostier in den unverdienten Ruf „niederer", einfacher Organisation gekommen, indem man den Menschen als das Höchstorganisierte betrachtete und somit dazu kam, die wirklich vorhandene hohe Organisation von Tieren, die relativ wenig Annäherung an den Menschen und die Säugetiere aufweisen, für gering zu erachten.

Die im Vorstehenden auseinandergesetzten Tatsachen zeigen, daß wir bezüglich der Retina keine zum Menschen hinaufführende Reihe aufstellen können, wie denn dies auch bei allen möglichen anderen Organen unzählige Male ausgeführte Versuch überhaupt prinzipiell keine Berechtigung hat, und erst ganz neuerdings von anderer Seite (KLAATSCH, Die Stellung des Menschen im Naturganzen. In: „Die Abstammungslehre. 12 Vorträge. Jena 1911") betont wird: „Der Mensch ist nun nicht mehr die Krone der Schöpfung"; denn weder ist er als Weiterbildung der Affen, noch sind diese als Gipfelzweig des Säugerstammeszu betrachten.

2. Glaskörper.

a) Allgemeines über Glaskörper und Höhle des Augenbechers.

In topographischer Hinsicht ist unter dem „Glaskörper" jene durchsichtige, gallertähnliche (aber nicht wirklich gallertige) Formation zu verstehen, welche die „hintere Augenkammer", den Raum zwischen Retina, Zonula zinnii und Linse, erfüllt. Schwieriger ist es, den Begriff „Glaskörper" in histologischer Beziehung abzugrenzen.

In histologischer Hinsicht präsentiert sich nämlich der Glaskörper als ein von Flüssigkeit getränktes fädiges Gerüst, in welchem jedoch gelegentlich auch Zellen und mitunter, namentlich auf Embryonalstadien, auch Gefäße gefunden werden.

In dem vorangegangenen umfangreichen Kapitel über die Retina haben wir von der Besprechung der Netzhautgefäße zunächst abgesehen und uns diese für später verspart. In gleicher Weise wollen wir hier mit den Gefäßen des Glaskörpers verfahren und dann später diese mit jenen zusammen, H. VIRCHOWS Vorgange folgend, als eine Einheit, als „innere Augengefäße" betrachten.

Ich glaube aber beim Glaskörper noch einen Schritt weiter gehen und überhaupt jegliches zellige Gebilde zunächst aus der Betrachtung ausschalten zu dürfen, so daß als Glaskörper, Glaskörpergewebe oder Glaskörperstruktur, normalerweise wenigstens, lediglich eine völlig zellenfreie, eigenartige Formation übrig bleibt. In der Hoffnung, hiermit einen wichtigen Schritt vorwärts zu kommen und mindestens eine geeignete „Rastvorstellung" oder „Arbeitshypothese" zu gewinnen, wollen wir im folgenden versuchen, diese Auffassung zu begründen und durchzuführen.

Während man nämlich in früheren Zeiten in Anlehnung an SCHOELER (1848), LIEBERKÜHN (1872), SERNOFF (1872), ANGELUCCI (1881), O. SCHULTZE (1892), MALL (1893), RETZIUS (1894) und andere das Glas-

Digitized by Google

körpergewebe als eine besondere Modifikation des gallertigen Bindegewebes, den Glaskörper (das Corpus vitreum) also als ein Derivat des mittleren Keimblattes betrachten zu müssen meint, wissen wir heute genau, daß das Ektoderm einen sehr wesentlichen Anteil an der Bildung des Glaskörpers hat, indem nämlich der Retina, genauer gesagt: dem Innenblatt der sekundären Augenblase, eine entscheidende Bedeutung für die Produktion der strukturellen Bestandteile des Glaskörpers zufällt.

Schon KESSLER (1877) und KEIBEL (1886) leugneten eine bindegewebige Invasion in den Augenbecher, von der die Glaskörperbildung ausginge.

Die Wendung unserer Anschauungen über die Natur des Glaskörpers knüpfte aber an Darlegungen von TORNATOLA (1898) und RABL (1900) an, von welchen beiden Autoren der erstgenannte die unumstrittene Priorität der Entdeckung des retinalen Ursprunges und der ektodermalen Natur des Glaskörpers hat, während der letztere die Frage in Fluß brachte. Es folgten die Studien von FISCHEL (1900), ADDARIO (1902), VAN PÉE (1902), KÖLLIKER (1904), FUCHS, v. SZILY (1904), WOLFRUM (1907), welche in ihrer Gesamtheit die retinale Herkunft eines großen Teiles des Glaskörpergewebes mit aller Gewißheit ergaben, obschon inzwischen noch einige, wie CARINI und namentlich CIRINCIONE (1897, 1903, 1904) an der rein mesodermalen Abstammung des Glaskörpers festhielten und von LENHOSSÉK (1902), zum Teil auch v. SZILY und WOLFRUM für die lentikuläre Herkunft des Glaskörpers (von der Augenlinse) plädierten. Heutzutage kann meiner Meinung nach nur noch fraglich sein, ob und in welchem Grade außer der Retina auch die Linse und das Mesoderm an der Bildung des Glaskörpers beteiligt sei.

Ich glaube namentlich nach den Arbeiten KÖLLIKERS und WOLFRUMS mich dahin aussprechen zu dürfen, daß das spezifische Glaskörpergewebe durchaus ektodermaler und zwar mindestens überwiegend retinaler Herkunft ist.

Mesodermale Bestandteile können wohl in den Glaskörper hineingeraten, und dies wird in vielen, wenn auch nicht in allen Fällen mit dem Eindringen von Gefäßen zusammenhängen. Sie sind und bleiben aber augenscheinlich Fremdlinge im Glaskörper und nehmen weder an dessen Aufbau, noch an der Herstellung der in histologischer und namentlich auch in physikalischer Hinsicht so merkwürdigen Eigenschaften des Glaskörpers irgendeinen Anteil.

Am einfachsten und klarsten läge die Sache, wenn man als ausschließliche Matrix des Glaskörpers die Retina betrachten dürfte.

Da die Retina Epithelnatur hat — wenigstens auf Embryonalstadien ist die Epithelnatur ja zweifellos, später wird sie etwas verwischt (S. 101) *— wäre der Glaskörper dann einfach als stark gewucherte Basalmembran des Epithels zu betrachten.*

Um das Gesagte und dessen Bedeutung noch etwas klarer zu illustrieren, gebe ich in Fig. 112 und 113 zwei schematische Abbildungen[1]). Fig. 112 stellt einen längs-halbierten Augenbecher dar, Fig. 113 einen querdurchschnittenen, beide gedacht auf noch embryonalem Stadium,

1) Ich gab diese und die folgenden schematischen Figuren bereits in einer Arbeit „Histogenetische Theorie des Glaskörpers" im Archiv für vergleichende Ophthalmologie.

Digitized by Google

doch mit bereits reichlich entwickeltem Glaskörper; Fig. 112 zeigt also die Schnittfläche und den Einblick in die primäre wie in die sekundäre Augenhöhle, Fig. 113 nur Schnittfläche. In beiden Abbildungen erscheint der Glaskörper als stark gewucherte Basalmembran der Retina, und somit als Teil der Wandung, nicht des Inhaltes der sekundären Augenhöhle.

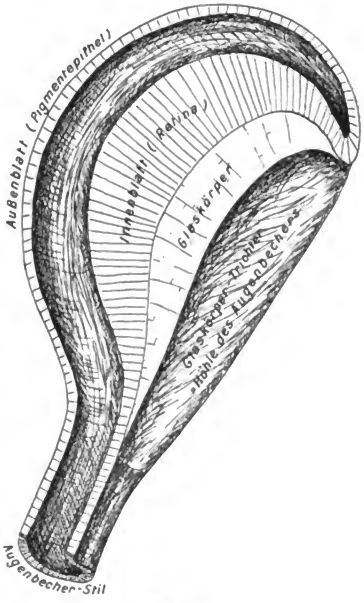

Fig. 112.

Als Höhlung der sekundären Augenblase, des Augenbechers, ist dann nicht — wie bisher geschieht — der vom Glaskörper eingenommene Raum zu betrachten; sondern der Glaskörper ist eigentlich ein Teil der Innenwand des Augenbechers, und als Höhlung des Bechers muß der Raum gelten, welcher eingenommen wird

1. *von bloßer Flüssigkeit,*
2. *von der Linse,*
3. *von Mesodermbestandteilen: Arteria centralis retinae, ihr anhängendem Bindegewebe u. dgl.,*
4. *— und das ist ein sehr bemerkenswerter Punkt: von Gliawucherungen, die vom „blinden Fleck", von der „Eintrittsstelle" des Sehnerven ausgehen*

und sich vom Glaskörper wesentlich unterscheiden, da sie entweder nur von der Art raumfüllender Gliawucherung sind, wie sie im ganzen Zentralnervensystem dem Anatomen wie dem Pathologen bekannt ist, oder besondere Bedeutung gewinnen: als Pecten.

Während der Pecten natürlich stets leicht gegen den Glaskörper abzugrenzen ist, ist dies mit der pigmentfreien, bloß raumfüllenden Gliawucherung, die wir noch genauer kennen lernen werden, nicht immer leicht der Fall, in besonders interessanten Spezialfällen aber dürfte es, wie wir noch sehen werden, möglich sein.

Andererseits kann wegen der nahen Stammverwandtschaft beider Formationen — Glaskörper einerseits und Gliawucherung andererseits — zwischen beiden leicht wieder einige Verbindung eintreten — wie wir gleichfalls sehen werden.

Digitized by Google

Außer den in diesem Kapitel zu behandelnden Tatsachen sind hierbei die aus dem folgenden Kapitel „Pecten" zu beachten.

Wir fassen also die sekundäre Augenblase anders auf als bisher und werden weiter unten diese Auffassung noch etwas näher zu begründen versuchen. Vorläufig mag sie als Leitstern dienen. Sie wird vielleicht nicht in allen Einzelfällen aufs Haar stimmen, denn es mögen wohl Bestandteile lentikulären Ursprunges mit der Linse benachbarten retinalen Glaskörperpartien in direkteste Verbindung treten, desgleichen anscheinend sehr geringe mesodermale Reste. Andererseits aber scheint mir die Auffassung des Glaskörpers als Basalmembran der Retina das Prinzipielle an der Entwicklung und Bedeutung des Glaskörpers richtig zu treffen.

Unter einer Basalmembran eines Epithels verstehen wir allgemein eine zellenfreie Formation, ein Abscheidungsprodukt der Epithelzellen.

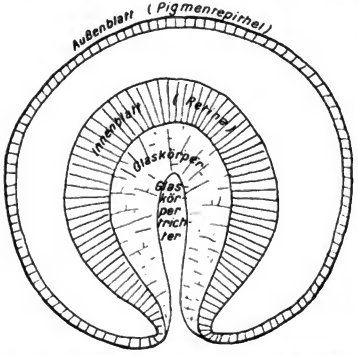

Fig. 113. **Glaskörper und sekundäre Augenhöhle.** Schemen. Man sieht, daß die Glaskörpermasse nicht eigentlich den Inhalt des „Augenbechers" ausmacht, sondern zu dessen Wandung gehört, als stark gewucherte Basalmembran des Innenblattes der Retina.

Daß der Glaskörper der Hauptsache nach zellenfrei ist, ist zweifellos. Jedenfalls sind Zellen kein integrierender Bestandteil in ihm, und es drängt sich die Auffassung auf, daß Zellkörper nur etwa „zufällig" in ihn hineingeraten können. Ja ich würde glauben, daß alle etwaigen Zellen im Glaskörper lediglich Fremdlinge mesodermaler Herkunft sind, wenn nicht SEEFELDER (1911) mit großer Bestimmtheit bei menschlichen Embryonen betont hätte, daß auch „ektodermale Glaskörperzellen" auf frühen Embryonalstadien von der Retina aus in den Glaskörper einwandern (oder hineingeraten). So interessant dieser Befund ist, und so sehr SEEFELDER sich dagegen verwahrt, daß es sich um degenerierende Zellen handelt, scheinen dieselben mir doch nicht dazu angetan, obige Auffassung vom Glaskörper prinzipiell zu erschüttern, und man kann wohl auch bezweifeln, daß sie für die typische Ausbildung des Glaskörpergewebes eine sehr wesentliche Rolle spielen.

Ich glaube daher, in diesem Kapitel unter der Überschrift „Glaskörper" nur diejenigen Strukturen behandeln zu sollen, die wirklich von der Retina abzuleiten und zellenfrei sind: d. h. das fädige Gerüst des Glaskörpers. In vergleichend-histologischer Hinsicht fällt dabei allerdings die Ausbeute spärlich aus.

Alles was sich durch zellige Struktur oder sonstige Eigenschaften als Fremdling im Glaskörper verrät (gemäß der oben präzisierten Auffassung), findet besser Platz im Kapitel über die „Inneren Augen-

Digitized by Google

gefäße" (S. 145 ff.), worunter ich mit H. VIRCHOW die Netzhautgefäße und die Glaskörpergefäße verstehe.

Sind somit alle zweifellos mesodermalen und überhaupt alle zelligen Elemente aus dem „Glaskörper" herausgeschafft, so könnte diesem Begriffe eine anderweitige Unbestimmtheit noch anzuhaften scheinen durch das Vorhandensein der Zonula zinnii. Diese letztere ist wohl zweifellos ein Gebilde ektodermaler Herkunft — Fortsätze von Zellen der Pars ciliaris retinae — und ihre Beziehungen zu dem ihr dicht anliegenden, nunmehr gleichfalls als ektodermal erkannten Glaskörper könnten daher eine außerordentlich enge erscheinen; und tatsächlich haben ältere wie neuere Forscher (LIEBERKÜHN, NUSSBAUM, RABL, KÖLLIKER, WOLFRUM, LENHOSSÉK, BERGER und schließlich ich 1905) die Zonula bzw. deren offenbare Homologa im Fischauge entweder als eine Differenzierung des Glaskörpers oder in ähnlicher Weise aufgefaßt. Auf die Gefahr hin, vielleicht etwas zu schematisch vorzugehen, möchte ich im folgenden den Glaskörper und die Zonula beide gesondert besprechen, da ja, wenigstens der Hauptsache nach, jener von der Pars optica retinae, diese aber von der Pars iridiaca gebildet wird, beide einander großenteils nur anliegen und ein etwaiger Zusammenhang zwischen beiden vielleicht oft mehr ein mechanischer als ein organischer ist. Ich betone, daß genauere und vergleichende Untersuchungen über diese Frage erforderlich scheinen. Bestimmend für meine vorläufige Stellungnahme ist namentlich der Umstand, daß bei Säugetieren der Glaskörper gegen die Zonula (und Linse) hin durch eine membranartige Bildung, die „vordere Grenzschicht", abgeschlossen ist. Im Kapitel über das Linsenaufhängeband komme ich auf diese Frage nochmals zurück (S. 240).

Nicht vergessen dürfen wir hier die Glaskörperflüssigkeit (Humor vitreus), mit welcher das erwähnte fädige Gerüst des Glaskörpers wie ein Schwamm durchtränkt ist. Ob wir sie mit KESSLER (1871, 1877) als ein „Transsudat" aus den Augengefäßen oder aber als eine Abscheidung der Retina zu betrachten haben, bleibt wohl dahingestellt, wenn auch mir persönlich letztere Annahme näherliegend erscheint infolge der viel größeren Fläche, mit der die Retina „transsudieren" oder „exsudieren" könnte. Die heutigen embryologischen Methoden gehen durchaus nicht darauf aus, diese Frage zu entscheiden, und womöglich ist sie nicht ganz richtig gestellt.

Physikalisches über den Glaskörper.

Auch einige Daten, die, streng genommen, nicht zur Histologie gehören, dürfen hier Platz finden, zumal sie in vergleichender Hinsicht wichtiges ergeben.

Wie schon gesagt, ist der Glaskörper ein mit Flüssigkeit (Humor vitreus) getränktes Fädengerüst, er verhält sich also in mancher Beziehung wie ein nasser Schwamm. Allerdings ist Flüssigkeit weit mehr vorhanden als die feste Substanz der winzig dünnen Fäden ausmacht, und das Fädengerüst hat — weil aus „Fäden" bestehend — nicht die Elastizität in sich, um nach Auspressung der Flüssigkeit wieder seine alte Form anzunehmen.

Aus dem inhaltreichen und durch weit zurückgehende historische Daten ausgezeichneten Referat von H. VIRCHOW („Fächer, Zapfen, Leiste, Polster, Gefäße im Glaskörperraum von Wirbeltieren sowie damit in Verbindung stehende Fragen". In: MERKEL-BONNET, Ergebnisse der Anatomie und Entwicklungsgeschichte, Bd. X, 1900/1901) entnehmen wir, daß man in der älteren Literatur, vor SCHWANN (1839) eine klare Vorstellung von der Zusammensetzung des Glaskörpers aus festen und

Digitized by Google

flüssigen Bestandteilen hatte: der Glaskörper hat bekanntlich eine gewisse Formbeständigkeit und gewinnt daher auf den ersten Blick einige Ähnlichkeit mit einer Gallerte (einem Gel). Er kann aber ausfließen, wenn auch langsam, und ist daher keine Gallerte (BRÜCKE 1843), und nach dem Ausfließen bleibt ein „häutiges Wesen" zurück, also feste Bestandteile (HANOVER 1845). Die Flüssigkeit ist dünnflüssig und steht an Menge zur festen Substanz im Verhältnis von 100 : 0,021 (LOHMEYER 1854).

Schon bei SCHWANN (1839) liegt eine neue Auffassung zwischen den Zeilen, indem das fötale Bindegewebe hinsichtlich seiner Konsistenz und Durchsichtigkeit mit dem Glaskörper in Vergleich gezogen wurde, was dazu führte, daß man späterhin oft versuchte, den Glaskörper nun umgekehrt aus dem fötalen Bindegewebe „zu erklären" (H. VIRCHOWS Worte). Hinzukommen dürfte meines Erachtens, daß man sich in Anlehnung an R. VIRCHOW (1852) daran gewöhnte, die Glaskörpersubstanz vom histologischen Gesichtspunkte aus den Bindesubstanzen zuzurechnen, und hierin haben wir wahrscheinlich auch eine der Wurzeln der Annahme der mesodermalen Herkunft des Corpus vitreum.

„Die lang hingezogenen Kontroversen", schreibt H. VIRCHOW, „brachten es zuwege, daß sich zwischen den extremen Ansichten eine Mittelpartei ausbildete, indem einige Autoren der Zwischensubstanz eine gallertige Konsistenz zuschrieben (statt einer flüssigen), daneben aber noch ein Gerüst fester Bestandteile annahmen."

VIRCHOW verhalf der richtigen Auffassung wieder zum Durchbruch, indem er, wie es ähnlich früher schon LOHMEYER getan hatte, den Glaskörper (eines Ochsenauges) zwischen Gaze auspreßte und somit die Flüssigkeit von den festen Bestandteilen trennte (1882, 1901). Sodann machte VIRCHOW den „Belastungsversuch" (1882, 1884, 1885, 1901), wodurch festgestellt wurde, daß der Glaskörper eine gewisse Tragfähigkeit hat, die natürlich nicht allein auf der auspreßbaren Flüssigkeit beruhen kann, sondern eben nur darauf, daß feste und flüssige Bestandteile vorhanden sind.

Über die Frage, ob sich Unterschiede hinsichtlich der mechanischen Eigenschaften bei den verschiedenen Wirbeltieren finden lassen, wollen wir die Wahrnehmungen VIRCHOWS, die zugestandenermaßen einen subjektiven Charakter tragen, teilweise mit den eigenen Worten des Autors anführen (1882, S. 19/21 und 1901, S. 733). „Nach meinen Erfahrungen ist bei Vögeln der Glaskörper nach den üblichen Behandlungen (Chromsäure, MÜLLERsche Flüssigkeit) nicht dicht, wohl aber fest. Besonders nimmt man das wahr, wenn man ihn von der oberen Kante des Fächers abreißen will. Bei Reptilien und Amphibien ist es wegen der Kleinheit der Augen schwieriger, ein Urteil zu gewinnen. Ich möchte aber doch diese Glaskörper für zart erklären. Ganz besonders groß aber sind die Unterschiede in der Klasse der Fische." Im allgemeinen ist bei Fischen der Glaskörper, wie ROSENTHAL sagt, „fluider" als in den Augen der Säugetiere; angeschnitten quillt er leichter hervor. Mikroskopisch ist in ihm nur eine ganz spärliche Menge fester Substanz nachweisbar. Zart ist er besonders bei Knochenganoiden (weniger bei Amia), bei Muraeniden, noch mehr bei Batrachus tau (Acanthopterygier), das Extrem aber stellt, soweit bisher bekannt, Silurus glanis dar. „Wenn man den Glaskörper dieses Auges herauspräpariert und die Linse vorsichtig von ihm getrennt hat, so kann man durch Einblasen von Luft unter die Glaskörperhaut das ganze Präparat in einen zierlichen Ballon verwandeln, der in der Flüssigkeit schwimmt." — „Bei den Cypriniden ist er ziemlich derb. Weich, aber ziemlich dicht bei Pleuronectiden und Ceratodus. Die größte Dichtigkeit erreicht er bei einigen Stachelflossern (Cynoscion, Eupomotis aureus). Daneben aber gibt es andere Stachelflosser, bei denen er verhältnismäßig zart ist, wie ich es bei Pimelepterus Boscii und Carangus pisquetus gefunden habe."

Digitized by Google

b) Histologische Struktur des Glaskörpers.

Die Elementarstruktur.

Wir haben uns nunmehr bloß noch mit den festen Bestandteilen des Glaskörpers zu beschäftigen.

Während ZINN (1755) die festen Teile als Häute und die innere Struktur als „zellig", d. h. gekammert angesehen hatte und auch HANOVER (1845) und BRÜCKE (1843—1847) die Membranen, wenn auch nicht den gekammerten Bau annahmen und diese Anschauungen lange Zeit herrschten, hat PAPPENHEIM 1842 zuerst Fasern erkannt, die er sich noch in den Membranen liegend und diese zusammensetzend dachte. Heute wissen wir namentlich durch CIACCIO (1870), VIRCHOW (1884, 1885) und RETZIUS (1894), daß das Strukturelement des Glaskörpers die Faser, der Faden oder die „Glaskörperfibrille" ist.

Der Verband der Fasern miteinander wird von CIACCIO als „verfilzt" beschrieben; RETZIUS wagt nicht sicher zu entscheiden, ob die Fäden sich nur gegenseitig durchflechten — was ihm wahrscheinlich erscheint — oder auch in Verbindung miteinander treten. Von H. VIRCHOW (1885) stammt die klare und wahrscheinlich das Richtige treffende Formulierung, daß die Elementarstruktur des Glaskörpers ein aus Fasern gebildetes Gerüst ist. „Die Faser, das morphologische Element des Glaskörpers, ist drehrund und glatt und mit anderen Fasern nicht in Form von Fibrillenbündeln, sondern gerüstartig verbunden. . . . . An Vereinigungsstellen („Knotenpunkten") von drei oder mehr Fadenstücken findet man keine Anschwellungen und keine Ab- oder Zunahme der Dicke der Fadenstücke. Zuweilen treffen mehrere Fäden in einem Punkte zusammen, so daß Stellen des Gerüstes einen strahligen Charakter bekommen. Das Gerüstwerk ist so eng, daß an vielen Stellen seine Maschen nicht imstande wären, ein rotes Blutkörperchen aufzunehmen, ja es kann so dicht werden, daß es den Charakter einer „molekulären" Substanz annimmt. An einigen Stellen sind die Maschen langgezogen und die Fasern dicht aneinander gelegt, so daß der Anschein eines streifigen Gewebes entsteht; dies findet man typisch an der Oberfläche des Glaskörpers, sowohl unter der Grenzhaut, wie hinter dem PETITschen Raum. ... Nicht zu verwechseln ist der geschilderte Gewebsbestandteil mit den isolierten, stärker lichtbrechenden Fasern, wie man sie bei der Untersuchung vieler Glaskörper, immer aber bei Frosch, Cyprinoiden und vor allem beim Wels an der Oberfläche trifft."

Daß diese Beschreibung, deren Quintessenz, wie gesagt, in der Betonung der Gerüstnatur des Glaskörpergewebes[1]) liegt, hiermit das Richtige treffen dürfte, wird durch Betrachtung vieler der RETZIUSschen Abbildungen, vor allem aber derjenigen, welche neuerdings WOLFRUM gab (Fig. 114—116) sehr wahrscheinlich.

Die hier nebenstehenden WOLFRUMschen Abbildungen stammen zwar von Embryonen und zwar von Schafembryonen von 16—18,5 mm Steißscheitellänge, wir dürfen hier aber wohl schon den definitiven Zustand als einigermaßen fertig ausgebildet annehmen, wie auch WOLFRUM dies tut.

Wir sehen in diesen Zeichnungen, daß die Fasern fast ausschließlich in zwei Richtungen verlaufen, nämlich radiär und „quer" oder konzentrisch. Die querverlaufenden imponieren als Anastomosen zwischen

1) Wenn man eine zellenfreie Formation als Gewebe bezeichnen will!

Digitized by Google

den radiären, welche im allgemeinen größere Länge haben. Dasselbe scheint eine Figur KÖLLIKERS (1904, Tafel II, Fig. 11) zu lehren. Bei älteren Embryonen soll eine deutliche Abnahme der radiären Fasern zu bemerken sein.

Auch im erwachsenen Organismus ist die Struktur des Glaskörpers allerdings nicht immer die gleiche, insofern Altersveränderungen eintreten können. Sie bestehen darin, daß — zuweilen schon in jugendlicher Zeit, in der Regel aber im mittleren Alter des Menschen — eine „Rarefikation des Gerüstwerkes" eintritt (RETZIUS 1894, S. 82). Diese Erscheinung erinnert nun nach der RETZIUSschen Abbildung nicht wenig an das Auftreten von Hohlräumen in den peripheren Netzhautbezirken alter Tiere, wie wir es oben (S. 95) kennen lernten.



Fig. 114. Netzhaut, Glaskörper und Glaskörpergefäß von einem Schafembryo von 18,5 mm Steißscheitellänge. Die Einzelheiten: Radiärfasern und Querfasern des Glaskörpers und Verbindungen mit Gefäßwänden sind wahrzunehmen. Nach WOLFRUM.

Glaskörperhaut (Hyaloidea).

Es fragt sich, ob der Glaskörper gegen die Retina hin durch eine besondere Membran begrenzt wird. Der Streit ist alt. Es sind bald zwei Häute angenommen worden, deren eine zum Glaskörper, die andere zur Retina gehören würde, bald nur eine, die entweder jener oder dieser Formation zugehören sollte, bald gar keine.

Da zweifellos ist, daß die Retina durch die „Membrana limitans interna', nach innen abgeschlossen wird, die aber keine selbständige „Membran" ist, sondern nur im Querschnitt als eine solche erscheint und in Wahrheit aus den verbreiterten Enden der MÜLLERschen Stützfasern zusammengesetzt wird, so bleibt nur noch die Frage übrig, ob außerdem der Glaskörper noch eine besondere Hüllmembran habe.

Suchen wir die Frage zunächst bei Säugetieren zu erörtern, wo die eingehendsten Untersuchungen vorliegen, so finden wir, daß RETZIUS eine besondere Glaskörperhaut ausdrücklich anerkennt. Sie soll zerstreute Zellen tragen und an der Ora serrata ungespalten als die Glashaut der Pars ciliaris retinae weitergehen. (In anderer Weise hat CAMPOS eine Endigung der Hyaloidea an den Spitzen der Ciliarfortsätze be-

Digitized by Google

schrieben.) MERKEL leugnet die Hyaloidea dagegen ab, ebenso TORNATOLA und neuerdings WOLFRUM: „Es sind zwar in seinen (des Glaskörpers) peripherstenSchichten etwas dichtere Lagen von Fibrillen vorhanden, aber es besteht kein Grund, dieselben als eine gesonderte Schicht anzusehen und mit einem besonderen Namen zu belegen." WOLFRUMS Figuren 114—116 scheinen allerdings durchaus für das Fehlen einer bestimmten Membran zu sprechen; doch dürfen wir die Streitfrage nicht als völlig gelöst betrachten; denn die WOLFRUMschen Bilder stammen von Embryonen. Sollte sich später im besonderen membranartige Bildung herausdifferenzieren, so dürfte sie wohl ihrem Wesen nach der übrigen Glaskörperstruktur noch nahe verwandt sein.

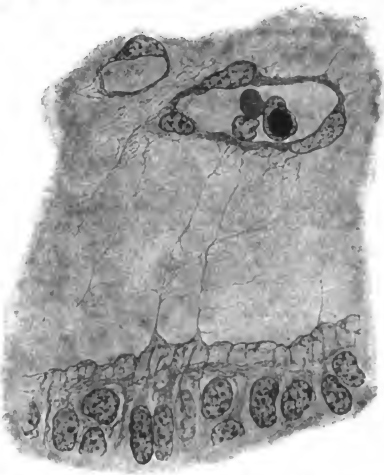

Fig. 115. **Dasselbe wie Fig. 114,** doch ist die Verbindung der Glaskörperfasern mit der Gefäßwand eine direkte und nicht wie in Fig. 114 in der Form eines perivaskulären Faserfilzes. Stammt von einem Schafembryo von 16 mm Länge. Nach WOLFRUM.

Zwischen den Säugetieren und den übrigen Vertebraten will O. SCHULTZE einen Unterschied konstatieren, indem er ersteren eine Glaskörperhaut zuerkennt, den Kaltblütern aber (Amphibien, Reptilien und Fischen) eine solche ausdrücklich abspricht und meint, die Gefäße lägen bei ihnen in der Membrana limitans interna retinae. Diese Auffassung scheint mir nur zu bestätigen, daß dem Glaskörper keine oder doch keine sehr nennenswerte Grenzmembran gegen die Retina hin eigen sind. Ein wirklicher Unterschied ist hier, wenn wir vorerst nur die dem Ektoderm angehörigen Grundgebilde der Retina betrachten, nicht vorhanden. Denn bei den Säugern denkt SCHULTZE an die „Membrana vasculosa retinae", auf welche wir, als ein mesodermales Gebilde, an dieser Stelle nicht zu sprechen kommen.

„Vordere Grenzschicht". Gemeint ist eine Schicht oder Membran — wie man es nennen wolle — die den Glaskörper distal, gegen die Zonularegion und die Linse hin abgrenzt. Sie ist nicht nur beim Menschen, sondern von FISCHEL auch bei Salamanderlarven festgestellt und soll nach RETZIUS im Gegensatz zur vorher besprochenen „Hyaloidea" keine hyaloide Membran sein, sondern aus Fasern bestehen. Diesen Unterschied müssen wir mit einem Fragezeichen versehen, solange RETZIUS' Ansicht über die Hyaloidea nicht bestätigt ist. Ontogenetisch soll sie

Digitized by Google

von der Abgrenzung des Glaskörpers gegen den „Glaskörperkanal" (s. u.) ausgehen, und zwar tritt sie beim Menschen im späteren Teil des Fötallebens, beim Kaninchen erst nach der Geburt auf. Erst im erwachsenen Zustande ist sie von größerer Dicke und in prägnanter Weise darstellbar. Sie besteht aus dicht zusammenliegenden Fasern, und es lösen sich aus ihr vielfach Fasern heraus, um in den Glaskörper zu ziehen.

Die vordere Grenzschicht ist im Vogelauge bedeutend stärker entwickelt als z. B. beim Menschen, was mit der energischeren Akkommodationsfunktion des Vogelauges zusammenhängen dürfte (M. v. Lenhossek 1911). Sie fehlt noch im Bereich des hinteren Linsenpoles, erreicht hinter dem Linsenäquator ihre bedeutendste Dicke und blättert im Bereich der Ora terminalis in eine Anzahl feiner Membranen auf, die in verschiedener Weise endigen.

Nach meinen Erfahrungen ist im Fischauge eine vordere Grenzschicht des Glaskörpers sicher vorhanden und von ähnlicher Beschaffenheit, wie von Retzius für Säuger beschrieben. Die mehrfachen Blätter, aus denen sie besteht, spalten sich nach dem peripheren Retinaende hin

Fig. 116. **Zeigt ein Gefäßlumen im Glaskörper mit seinen kurzen, protoplasmatischen, aus dem Endothel hervorgehenden Ausläufern.** Nach Wolfrum.

stets mehrfach auseinander. In der Nachbarschaft der Linse ist sie wohl meist am dünnsten, sehr deutlich wird sie dagegen wieder an einer sofort genauer zu besprechenden Stelle, an der persistierenden fötalen Augenspalte.

Glaskörperspalte.

Wenn nämlich unsere oben dargelegte histogenetische Thorie des Glaskörpers zu Recht besteht — wenn der Glaskörper Basalmembran der Retina und innere Wandung des Augenbechers ist — dann muß bei persistierender Netzhautspalte auch eine Glaskörperspalte persistieren. Das in Fig. 117 u. 118 schematisch dargestellte Verhalten dürfte nun bei allen Fischen, bei denen die Netzhautspalte wirklich

Digitized by Google

persistiert, tatsächlich verwirklicht sein. Leicht ist meist in Schnitten, die die Netzhautspalte treffen, auch die „Glaskörperspalte" erkennbar, und die „vordere Grenzschicht" des Glaskörpers ist hier recht deutlich und nimmt öfter die Beschaffenheit eines elastischen Glashäutchens an, das sich, aus dem Zusammenhange gerissen, aufrollt. Infolge von Schrumpfungen der Läsionen entspricht keines der mir vorliegenden Präparate genau den schematischen Abbildungen, aus allen aber läßt sich das wirkliche Verhalten, so wie die Figuren es darstellen, rekonstruieren. Den Raum der „Glaskörperspalte" nehmen natürlich die Gefäße und Bindegewebsmasse des Processus falciformis ein, ferner seröse Flüssigkeit.

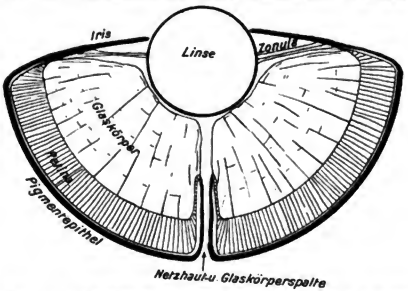

Fig. 117. **Meridionalschnitt durch die ektodermalen Bestandteile des Fischauges.** Schematisch. Netzhautspalte und Glaskörperspalte.

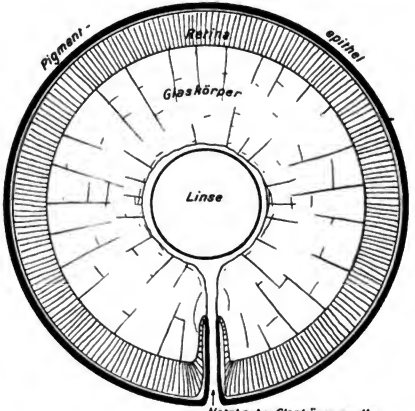

Fig. 118. **Äquatorialschnitt durch die ektodermalen Bestandteile des Fischauges.** Schematisch. Netzhautspalte und Glaskörperspalte.

Deichsel dürfte diese Glaskörperspalte bzw. die sie begrenzenden Teile der vorderen Grenzschicht des Glaskörpers bei Sebastes makroskopisch gesehen und mit folgenden Worten beschrieben haben: „Ich sah bei makroskopischer Betrachtung, wie von der Rinne des Processus falciformis aus ziemlich kräftige Stränge zur Linse hinstrebten und sich da mit etwas verbreiterter Fläche ebenfalls festsetzten (? F.), ohne direkte Beziehungen zum Linsenmuskel zu haben. Die Ansatzstellen dieser Stränge, deren

Digitized by Google

nur sehr wenige waren, lagen nach innen zu von der des Ligamentum musculo-capsulare ohne irgendwelche gesetzmäßige Anordnung. Leider gingen mir jene Stellen beim Schneiden verloren, so daß ich weder über die Natur der Stränge selbst noch über die Art ihrer Befestigung an der Linse etwas aussagen kann. Indes sah ich auch makroskopisch, daß ihnen die Pigmentierung fehlte und daß sie die Durchsichtigkeit des Glaskörpers mit geringer weißlichgrauer Färbung aufwiesen."

Im Sauropsidienauge, namentlich im Vogelauge, geht vom Sehnerveneintritt eine starke Gliawucherung aus, der Pecten. Es scheint nun, daß dieser, ins Augeninnere vorwachsend, seinen Weg nicht durch eigentliches Glaskörpergewebe hindurch nimmt, sondern durch die Glaskörperspalte; zumal er an seinen Seitenteilen, wie wir noch sehen werden, mehr oder weniger frei vom Glaskörper ist, teilweise allerdings, namentlich an seinem Firste, auch mit ihm verwächst. Wenn nämlich der Pecten in die Glaskörperspalte hinein wächst, dann müßte man diese vom Firste des Pecten aus in den Glaskörper hineingehend noch vorzufinden erwarten. Tatsächlich fand ich beim Taubenauge, daß gleichsam in der Verlängerung des Pecten in den Glaskörper hinein eine Schicht verdichteten Glaskörpergewebes erkennbar ist, die als obliterierte Glaskörperspalte gedeutet werden darf. Ihr Ende im Glaskörper war zu verschwommen, um deutlich lokalisiert werden zu können. Bis zur vorderen Grenze des Glaskörpers war sie nicht zu verfolgen.

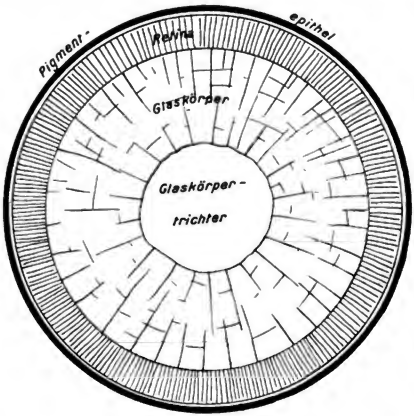

Fig. 119. **Pigmentepithel, Netzhaut, Glaskörper und sein Zentralkanal im Säugerauge.** Schema.

Es ist wohl zweifellos, daß dieser Pekten aus Gründen, die in seiner Funktion liegen, seine Wachstumsrichtung gegen die Linse hin nimmt. Dem steht auch von den hier vorgetragenen Anschauungen nichts entgegen.

Zeitweise habe ich selbst angenommen, die ungleiche Lagerichtung, welche der Pecten einerseits und das im Ciliarkörper der Vögel gelegene Rudiment der Netzhautspalte andererseits hat (Fig. 192), verbiete, beide Gebilde zueinander in Beziehung zu setzen. Und natürlich sind beide sehr verschiedener Art. Die Glaskörperspalte, die an beiden zu postulieren ist, braucht aber nicht in sich einerlei Richtung zu haben, sondern es ist nichts dagegen einzuwenden, wenn man annimmt, daß die Glaskörperspalte der Vögel sich am Sehnerveneintritt in einer bestimmten, von

Digitized by Google

ihrer ursprünglichen und Hauptrichtung abweichenden Richtung verbreitert oder ausbreitet, gleichwie der Sehnerv selbst und mit ihm der Pecten. In der Tat stehen Pectenbasis und Netzhautspalten zueinander wohl öfter nahezu in Form eines T.

Glaskörpertrichter.

Denken wir uns nun, etwa von Fig. 117 oder Fig. 118 ausgehend, daß die Netzhautspalte und auch die Glaskörperspalte sich völlig schließt — wie es bei Säugetieren der Fall ist — ohne eine Naht zurückzulassen. Was wird dann distal (linsenwarts) von der „vorderen Grenzschicht" des Glaskörpers übrig bleiben? Fig. 119 zeigt an, daß wir uns auf diese Weise die Entstehung des Glaskörpertrichters oder Glaskörperkanales erklären können, wie er auch in Fig. 119 als Rest des vom Glaskörper, der stark verdickten Basalmembran der Retina, umhüllten Höhle resultiert. Derselbe wird also gebildet sein von der zum Zylinder oder zum Kegel zusammengeschlossenen vorderen Grenzschicht des Glaskörpers; und es fragt sich höchstens noch, was in ihm liegen mag: ob Bindegewebe oder Glia (außer seröser Flüssigkeit).

Natürlich wird es uns nicht wundern, wenn oftmals der Kanal obliteriert und statt seiner nur noch ein Strang nachweisbar ist, und wenn endlich auch ein derartiger Strang vom übrigen Glaskörpergewebe nicht mehr unterscheidbar ist, also schließlich jeder Rest eines „Zentralkanales" im Glaskörper fehlt und die vordere Grenzschicht des Glaskörpers dann einfach eine mit der Linse ungefähr konzentrische Fläche bildet.

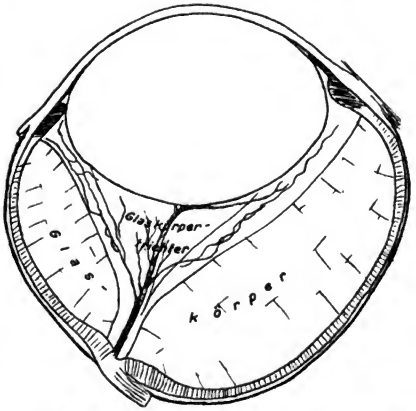

Fig. 120. **Schnitt durchs embryonale Menschenauge; den Glaskörper und den von einem Gefäß durchsetzten Glaskörpertrichter zeigend.** Skizze nach RETZIUS.

Im erwachsenen menschlichen Auge wird ein „mit klarer Flüssigkeit erfüllter Zentralkanal" wohl höchstens selten angetroffen (doch ist dies gerade heute eine strittige Frage; vgl. SCHAAFF, BIBRACH), bei Embryonen ist er dagegen eine konstante Erscheinung, und zwar birgt er bei ihnen Gefäße (die Arteria centralis) in sich. Die Wand des Glaskörperkanals, die wir nach vorstehendem als Teil der „vorderen Grenzschicht" des Glaskörpers betrachten müssen, besteht aus einer feinstreifigen, zellenlosen

Digitized by Google

Scheide; erfüllt ist er — außer von der eben erwähnten Arterie — von zelligem Gewebe (Lieberkühn 1857).

Wenn diese Angaben das Richtige treffen — und das möchte ich annehmen, obschon Retzius die zellige Natur des Gewebes des Glaskörperkanales nicht hervorhebt und die Zellen vielleicht sparsam vorhanden sein werden — so ist der Inhalt des Glaskörperkanales rein bindegewebiger Natur und mesodermaler Abkunft.

Diese reinliche Scheidung zwischen Bindegewebe und Glaskörpergewebe dürfte auf späteren Stadien — wie Anzeichen lehren, die noch zur Sprache kommen — nicht überall und immer erhalten bleiben, so daß wir nicht genötigt sind, uns ein jedes intraokulare Gefäß umgeben zu denken von einem Derivat des Glaskörperkanales. Die Frage aber, in welcher Weise die oft sehr bedeutenden embryonalen Bildungen schließlich zum Schwunde gebracht werden, dürfte vielfach noch nicht genau gelöst sein.

Die Beschaffenheit der den Glaskörperkanal umschließenden Scheide, welche also dem Glaskörper selbst angehört, haben wir schon oben mit den Worten Lieberkühns beschrieben. Hinzuzufügen ist noch, daß nach Haensell eine Hyaloidea im eigentlichen Sinne nicht existiert, sondern nur „eine verdichtete Grenzschicht, welche nach außen hin direkt in das eigentliche (peripherische) Glaskörpergewebe übergeht". Demnach würde von dieser Grenzmembran des Glaskörpers ganz Ähnliches gelten wie von der sonstigen „vorderen Grenzschicht".

Über den Glaskörperkanal oder Glaskörpertrichter des erwachsenen Säugerauges hat neuerdings J. Stilling einige bemerkenswerte, durch gute Abbildungen erläuterte Angaben gemacht, die wir zum Teil wörtlich wiederholen.

„Die zunächst wichtigste und auffallendste hierher gehörige Tatsache ist die, daß im ausgebildeten Säugerauge ein Kanal den ganzen Glaskörper durchzieht, der, mit einer trichterförmigen Öffnung vor dem Sehnerven beginnend, bis zur hinteren Linsenfläche reicht, von dieser ebenfalls noch durch eine dünne Schicht eigentlicher Glaskörpersubstanz getrennt" (letztere wäre mir ihrer Herkunft nach allerdings unerklärlich). .... „Seine Weite ist bei verschiedenen Tieren sehr verschieden; beim Reh ist sie sehr groß, in der Mitte gegen 5 mm, die trichterförmige Erweiterung vor der Papille beträgt sogar nicht weniger als 10 mm Durchmesser. Auch beim Schwein ist er verhältnismäßig weit, mindestens 2 mm, die trichterförmige Öffnung 4 mm oder mehr. Bei anderen Tieren, z. B. bei Schafen und Rindern, ist er absolut oder relativ eng, im Vergleich zu der gewaltigen Masse des Glaskörpers, beim Rinde etwa 2 mm, beim Schaf nur etwa 1 mm."

Die folgenden drei von Lindsay-Johnson gelieferten Abbildungen dürften anzeigen, daß der Glaskörpertrichter sich außer bei Ungulaten z. B. auch bei Nagetieren (Cavia und Alactaga) findet.

Beim erwachsenen Menschen liegt dagegen wahrscheinlich meist der Fall vor, daß der Glaskörperkanal „obliteriert", also geschwunden ist. An seiner Stelle findet sich „ein faltenschlagendes, sehr leicht zerreißliches, ja leicht zerfließliches Maschengewebe, aus sehr dünnen Schichten Glaskörpersubstanz bestehend." .... „Es mag schon mancher Anatom das beschriebene Verhältnis gesehen, aber für ein Produkt kadaveröser Zersetzung gehalten und nicht weiter beachtet haben" (J. Stilling).

Auch im Sauropsidenauge kann der Kanal anscheinend manchmal in ordentlicher Ausbildung persistieren. Allerdings bei Vögeln fanden

Digitized by Google

sich nur schwache Rudimente von ihm, die vom Pecten ausgehen, bei der Glaskörperspalte S. 116 beschrieben wurden und ebenso gut hier hätten Platz finden können. Deutlicher dürfte der Kanal bei Schlangen ausgebildet sein, worauf folgende Bemerkung von KOPSCH hindeutet. Bei Coronella laevis und Pelias berus geht vom Zapfen aus „in den Glaskörper eine Anzahl von Fasern und überdies geht vom Scheitel des Polsters eine röhrenförmig gestaltete Membran aus, welche sich aber bei dem weiteren Verlauf in den Glaskörper nicht nur sehr stark trichterförmig ausweitet, sondern sich auch in immer dünner werdende Platten und Fasern — dies bleibe unentschieden — zerfasert". Nicht ganz unähnliche Verhältnisse fand v. LENHOSSEK 1912 beim Vogelembryo, nur daß statt vor einer geschlossenen trichterförmigen Membran nur von trichterartig gelegenen Fasern gesprochen wird (s. S. 144).

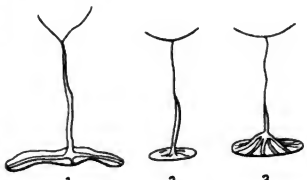

Fig. 121. **Glaskörperkanal** 1. beim Rentier (Rangifer), 2. beim Meerschweinchen (Cavia), 3. beim indischen Gerboa (Alactaga indica). Nach LINDSAY-JOHNSON.

Demnach ist dieser Rest der (richtig erfaßten) Höhle des Augenbechers in allen Wirbeltierklassen, außer bei den Amphibien sicher nachgewiesen.

Die im vorstehenden implizite enthaltene ***„histogenetische Theorie des Glaskörpers"*** *besagt folgendes*[1]):

1. *Der Glaskörper kann als stark gewucherte Basalmembran der Retina aufgefaßt werden.*
2. *Da der Glaskörper somit zur Wandung des Augenbechers gehört, so ist als Becherhöhle nur der Raum innerhalb, distal oder linsenwärts von der vorderen Grenzschicht des Glaskörpers aufzufassen.*
3. *Bei persistierender Netzhautspalte im Teleostierauge findet sich auch eine ihr entsprechende persistierende Glaskörperspalte.*
4. *Ein Rudiment der Glaskörperspalte fand sich auch im Vogelauge.*
5. *Der Glaskörpertrichter oder Glaskörperkanal des Säugerauges und Reptilienauges ist der nach Verschluß der Netzhaut- und Glaskörperspalte übrig bleibende Teil der Augenbecherhöhle im oben näher bezeichneten Sinne.*

Es ist also nicht richtig, wenn noch heute manchmal der Glaskörperkanal des Säugerauges dem Pecten des Vogelauges und dieser dem Processus falciformis des Fischauges homologisiert wird. Der Glaskörperkanal ist ein Rest der Augenbecherhöhle, der Pecten aber eine in dieser Höhle liegende Gliawucherung. Unter dem Processus falciformis endlich versteht man die Umschlagränder an der persistierenden Netzhautspalte vieler Knochenfische nebst den zwischen ihnen liegenden Mesodermbestandteilen. Wieder etwas anderes ist der aus der Pars iridiaca hervorgehende Linsenmuskel der Fische.

Auf der Suche nach

Unterschieden der Elementarstruktur

des Glaskörpers — seines fädigen, zellenfreien Gerüstes — finden wir — wie gesagt — nur wenige Angaben.

1) Z. T. wörtlich nach V. FRANZ: Archiv für vergleichende Ophthalmologie 1912.

Digitized by Google

Daß die Ausbeute in vergleichend-histologischer Hinsicht gering bleibt, dürfte vielleicht zum Teil daran liegen, daß hier tatsächlich nur wenige Verschiedenheiten im Bereiche der Wirbeltiere anzutreffen sind. Lesen wir doch bei v. Szily: „Ein Unterschied zwischen dem Glaskörper der verschiedenen Wirbeltiere ergibt sich nur aus der Anzahl der hinzutretenden Mesenchymzellen sowie der Ausbildung spezifischer Gebilde (Tunica vasculosa lentis, Glaskörpertrichter; Kamm, Fächer usw.)".

Es ist aber auch zu betonen, daß nur ganz verschwindend wenige Untersuchungen über die Struktur des fertig ausgebildeten Glaskörpers vorliegen — wenn wir nämlich von allen jenen älteren Autoren absehen, die Glaskörperstrukturen viel mehr im Gröberen suchten und demgemäß Kunstprodukte beschrieben. Die geringe Zahl der Untersuchungen über die definitive Glaskörperstruktur begreift sich infolge der Schwierigkeiten, mit denen die schrumpfungslose Konservierung des Glaskörpers namentlich in größeren Augen behaftet ist — befremdet aber um so mehr, als zahlreiche Arbeiten über die Entwicklung des Glaskörpers vorliegen. Diese letzteren übrigens geben wiederum in vergleichend-histologischer

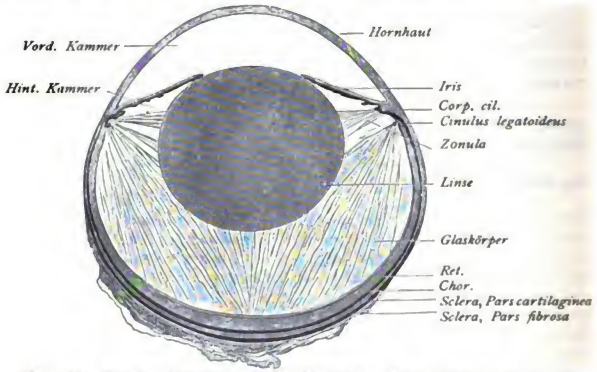

Fig. 122. **Meridionalschnitt durch das Froschauge.** Nach Retzius aus Gaupp.

Hinsicht nur wenig aus, und zwar deswegen, weil sie ihrerseits die Auffindung einheitlicher, nicht verschiedenartiger Züge im Entwicklungsgange zum Ziele hatten.

Bei H. Virchow (1852) lesen wir:

„Das Fasergerüst wurde am deutlichsten getroffen im Auge des Igels, und fand sich ferner beim Menschen, Schimpansen, Orang-Utan, Kaninchen, Maus, Alligator, Frosch. Nicht zu verwechseln ist der geschilderte Gewebsbestandteil mit den isolierten, stärker lichtbrechenden Fasern, wie man sie bei der Untersuchung vieler Glaskörper, immer aber bei Frosch, Cyperinoiden und vor allem beim Wels an der Oberfläche findet."

Was es mit diesen Fasern auf sich hat, dürfte wohl aus der folgenden Retziusschen Beschreibung des Froschglaskörpers hervorgehen:

„Im Froschauge erkennt man nach hinten von der schönen Zonula ..... noch ein System feiner, straff gespannter Fasern, welche von dem

Digitized by Google

bekannten Ringgefäß (dem Circulus venosus Schlemmii) nach vorn von der Ora serrata ausstrahlen. Von hier aus radiieren diese eigentümlichen Fasern nach hinten hin und lassen sich bis zum Augenhintergrunde verfolgen. Sie durchziehen in dieser Weise den ganzen Glaskörper, in ihm gewissermaßen ein Strickwerk bildend. An die Hyaloidea angelangt, inserieren sie sich an ihr vermittels dreieckigen Ansätzen und zwar bald an Stellen, wo Blutgefäße in der Membran liegen, bald an Stellen zwischen solchen. Zwischen diesen glasartig und steif erscheinenden Fasern findet sich das feinfaserige Glaskörpergewebe, welches sich auch in den PETITschen Raum hinein zu erstrecken scheint."

Die erwähnten „retrozonulären" Fasern fand TRETJAKOFF auch bei der Kröte. „Sie entstehen hauptsächlich auf der hinteren Oberfläche der mittleren Ciliarfalten und verlaufen von da aus divergierend nach allen Richtungen." Der Glaskörper ist bei den Anuren durch diese Fasern außerordentlich fest mit der Zonula verbunden.

In den frühesten Stadien des Kaninchenembryos (LENHOSSEK 1903) sowie beim Vogelembryo (LENHOSSEK 1911) findet sich vorübergehend ein Bündel Glaskörperfasern, welches den beim Frosch persistierenden „retrozonulären" Fasern in seiner Lage entspricht. Außerdem nimmt beim Vogelembryo ein charakteristisches Fasersystem von dem keilförmig vorspringenden Sehnervenknopf und der Anlage des Pecten seinen Ursprung, um keulenartig divergierend und ein trichterförmiges Gebiet umfassend nach der Linse hin sich zu verlieren. Mit Bezugnahme auf Vorangegangenes werden wir wohl Andeutungen der Grenzschicht des Glaskörperpertrichters erblicken dürfen.

Eine Grenzmembran an der Netzhaut des Vogelauges wurde nicht gefunden.

Über Unterschiede des Glaskörpergerüstwerkes in embryonalen Stadien des Säugerauges lasse ich WOLFRUM sprechen (1907, S. 243 Anm.): „Wohl am feinsten, sowohl in den einzelnen Elementen, sowie in der Engmaschigkeit des Gerüstwerkes ist der Glaskörper beim Schwein angelegt. Zunächst kommt dann das Kaninchen. Weitaus die derbsten und kräftigsten Einzelfasern sind beim Schaf und bei der Katze vorhanden. .... Das einzelne Element läßt sich hier mit seinen sämtlichen Verzweigungen bis zu den weitesten Ausläufern verfolgen. Ähnlich wie beim Schwein ist auch bei der Ratte die Anlage des Glaskörpergerüstes, was Feinheit des ganzen Gebildes anlangt. Auch beim Menschen sind die Radiärfasern sehr kräftig angelegt."

Wieder von anderen Gesichtspunkten aus sind J. STILLINGS Angaben über Unterschiede des Glaskörpers bei ausgebildeten Augen, namentlich bei Säugetieren, aufzufassen. „Bei den Fischen einer wäßrigen Leimlösung vergleichbar, steigt die Festigkeit seiner Substanz mit der Ausbildung des Auges. .... Auch die Differenzierung wird um so ausgeprägter, je weiter hinauf in der Tierreihe. Beim Säugetier unterscheidet man eine konzentrisch schalig oder aus aneinanderliegenden Lappen gebaute Rinde, das erste beim Schwein, Rind, Schaf, das zweite beim Pferd, und einen soliden Kern. Es ist charakteristisch, daß bei jungen Tieren dieser Unterschied noch nicht besteht. Beim Rind besonders ist dies äußerst deutlich und überraschend zu zeigen. Beim ausgewachsenen Tier ist der Kern vor der Rinde durch einen schalenförmigen Lymphraum getrennt, der von der Papilla optica bis zur Ora serrata reicht; auch innerhalb der Rinde selbst kann man noch einen schalenförmigen Lymphraum von gleicher Größe füllen; der Glaskörper des Kalbes dagegen zeigt von einer solchen

Digitized by Google

Differenzierung noch nichts und bildet eine ganz solide Kugel, nur von dem engen Zentralkanal durchbohrt.

„Der Glaskörper des ausgebildeten Menschenauges dagegen hat eine vom Glaskörper des Säugerauges [die höheren Affen[1]) ausgenommen] durchaus abweichende Struktur. Während der Säugetierglaskörper" aus einer lockeren Rinde und einem festen Kern besteht, ist es beim Menschen umgekehrt. ..."

Histogenetisches.

Nachdem ich eingangs meine Auffassung, der Glaskörper sei im wesentlichen als eine stark gewucherte Basalmembran der Retina aufzufassen, genügend charakterisiert habe und die wichtigsten Arbeiten über die „Hyalogenese" bereits erwähnt wurden, erscheint es nur noch nötig, einige allgemeinere Bemerkungen anzufügen, die sich zunächst mit der in den Worten „im wesentlichen" liegenden Einschränkung zu befassen haben.

v. Szily ist der Meinung, daß Zellverbindungen in Form feiner Protoplasmabrücken, die von den Basalseiten der Epithelzellen ausgehen,

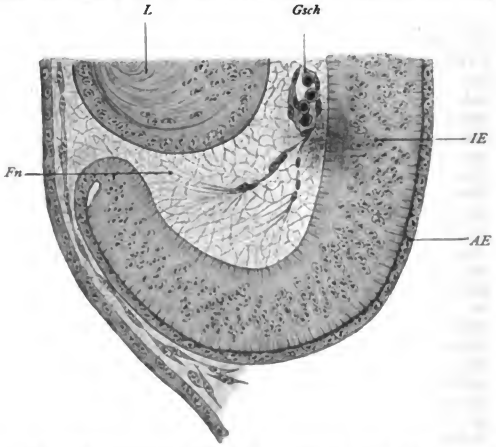

Fig. 123. **Teil eines Querschnittes durch die Augenanlage einer Forelle** (19. Tag nach der Befruchtung). *IE* innere Epithellage, *AE* äußere Epithellage, *L* Linse, *Gschl* Gefäßschlinge, *Fn* Fasernetz.

eine ganz allgemeine Erscheinung bei frühen Entwicklungsstadien sind, und daß auch ektodermale Zellen auf diese Weise Anschluß an Mesenchymzellen gewinnen können. Wenn dies richtig ist, dann erscheint allerdings eine ganz entschiedene Antwort auf die Frage, ob der Glaskörper dieser oder jener Matrix entstamme, sozusagen a priori unmöglich, die Retina, die Linse und das Mesoderm kämen dann zusammen in Betracht, und eine reinliche Scheidung der einzelnen Elemente wäre undurchführbar. Dies ist in der Tat v. Szilys Meinung (Fig. 123 u. 124).

1) Z. B. Cercopithecus. Bei anderen Affen (Rhesus, Lemurinen) findet sich dieselbe Struktur wie beim Säugetierauge im allgemeinen.

Digitized by Google

Rabl hat gegen v. Lenhosseks Annahme eines lentikulären Ursprunges des Glaskörpers von einem „perilentikulären Faserfilz" aus) scharfen Einspruch erhoben mit der Begründung, „gerade so, wie sich einzig und allein bei den Säugetieren ein perilentikulärer Faserfilz entwickelt, bildet sich auch nur bei ihnen ein Rete vasculosum lentis aus" und der perilentikuläre Faserfilz habe lediglich die Aufgabe, „das Rete vasculosum lentis an der Linse festzuhalten".

Vom Standpunkte der v. Szilyschen Beobachtungen aus werden wir, übrigens mit Wolfrum, die Beteiligung der Linsenzellen an der Bildung des fädigen Glaskörpergerüstes nicht für unmöglich erachten, ohne deshalb jedoch hierdurch unsere prinzipielle Auffassung wesentlich erschüttert zu sehen, wie wir denn auch die ganze Keimblätterlehre durch die v. Szilyschen Darlegungen nicht als erschüttert, sondern nur als eingeschränkt oder präzisiert betrachten können.

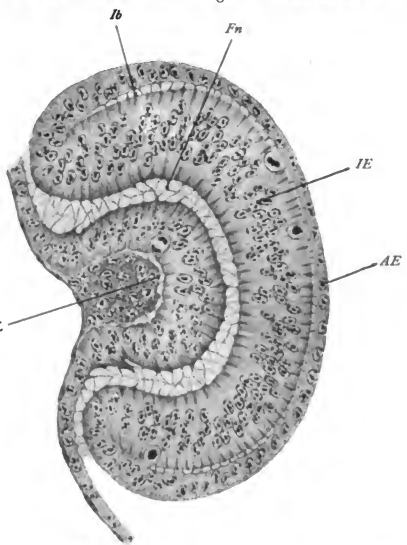

Fig. 124. **Querschnitt durch die Augenanlage einer Forelle** (16. Tag nach der Befruchtung). *AE* äußere Epithellage, *L* Linse, *Fn* Fasernetz (Glaskörper), *Ib* Intrazellularbrücken zwischen Retina und Pigmentblatt. Nach A. v. Szily.

Daß wirklich sogar Mesodermzellen, obschon Fremdlinge im Glaskörper, mit ektodermalen Elementen stellenweise eine Verbindung eingehen können, dürfte übrigens auch durch die Wolfrumschen Abbildungen (Fig. 113, 114 und 116 dieses Buches) wahrscheinlich gemacht sein.

Wolfrum ist sehr skeptisch gegen die Annahme, daß isolierte Mesodermzellen im Glaskörper vorkommen, und fand fast immer, daß scheinbar isoliert liegende Zellen sich in lückenlosen Schnittserien als im protoplasmatischen Zusammenhange mit den Endothelien benachbarter Gefäße stehend erwiesen.

Die Gefäße sind durchweg sehr dünnwandig und haben außer ihrer Endothelwandung gewöhnlich keine weitere Wandverstärkung in Form von Mesodermzellen. Hier und da liegt der Endothelwandung außen eine Bindegewebszelle an. Allenthalben an den dünnen Gefäßen sind proto-

Digitized by Google

plasmatische Fortsätze vorhanden, die vom Endothel in das Glaskörperstroma ausstrahlen. In Fig. 116 sind sie kurz und endigen mit kleinen knötchenförmigen Auftreibungen vielfach frei im Lumen. In Fig. 114 ist ein — keineswegs konstant vorkommender — perivaskulärer Faserfilz vorhanden, an den sich Ausläufer vom Gefäßendothel sowie solche der Retina — id est Glaskörperfasern — ansetzen, wobei vielleicht diese mit jenen Anastomosen eingehen. In Fig. 115 fehlt wiederum der perivaskuläre Faserfilz vollständig, und die Endothelzellen sind direkt mit den Glaskörperfasern — also mit den MÜLLERschen Stützzellen der Netzhaut — verbunden. So ist es, sogar in der Mehrzahl der Beispiele, nach WOLFRUM.

Die Verhältnisse liegen also hier anscheinend komplizierter als bei den Gefäßen in der Netzhaut und im Zentralnervensystem nach HELD und KRÜCKMANN (s. S. 150), wo eine perivaskuläre, gliöse Membran, eine Limitans perivascularis, einen konstanten Befund bildet, also Ektoderm und Mesoderm reinlich geschieden sind.

Diese verbindenden Faserreste verlieren späterhin allmählich ihr homogenes Aussehen, werden körnig und fallen mit der Rückbildung der Gefäße einem vollständigen Schwunde anheim.

Pathologisch findet sich mitunter Knorpel (SEELIGSOHN) oder Knochen (WITTICH) im Glaskörper. Vermutlich sind diese Bildungen von den „sekundären", glaskörperfremden, mesodermalen Eindringlingen herzuleiten.

Nach allem Vorstehenden würde es mir für spätere Untersuchungen über die Hyalogenese förderlich erscheinen, wenn man sich statt der Frage, welche Bestandteile den Glaskörper liefern, fortan die folgende vorlegte: ob und in welcher Weise sich zu dem „primären", retinalen Glaskörperbestandteil „sekundär" anderweitige gesellen.

Endlich sei kurz das Verhältnis des Wirbeltierglaskörpers zu den glaskörperähnlichen Bildungen der wirbellosen Tiere gestreift.

Es ist von histologischem Interesse, daß TORNATOLA zu der jetzt beglaubigten Auffassung vom retinalen Ursprunge des Glaskörpers vom Standpunkte des Evertebratenkenners aus gelangte, welchem die Vorstellung geläufig ist, daß in den Evertebratenaugen die glaskörperähnlichen Bildungen vom umgebenden Sehepithel ausgeschieden werden. Hierbei ist jedoch zu bemerken, daß diese Ähnlichkeit zwischen Wirbellosen und Wirbeltieren nur eine sehr geringe ist, denn bei jenen bildet sich der „Glaskörper" an der freien, bei diesen aber an der basalen Seite des Epithels, und bei den Wirbeltieren ist er keineswegs ein Sekretionsprodukt oder „tessuto di secrezione", das von bestimmten Drüsenzellen geliefert würde, wie TORNATOLA annahm.

Mehr Ähnlichkeit mit den glaskörperartigen Bildungen der Evertebraten weist in dieser Hinsicht der Glaskörper im Parietalauge der Saurier auf: Das Parietalauge ist nicht invertiert, und der „Glaskörper" bildet sich an der ursprünglich „freien" Fläche der Epithelblase.

3. Pecten.

Wir erwähnten im vorigen Kapitel, daß vom „blinden Fleck", der Eintrittstelle des Nervus opticus, Gliawucherungen ins Augeninnere, speziell in den oben genügend charakterisierten Glaskörpertrichter hinein, ausgehen können.

Digitized by Google

Die allererste Stufe hierzu kann bereits in gliösen „Epithelresten" erblickt werden, die in der Excavatio nervi optici von UCKE bei Forellen- und Hühnerembryonen, von BERGMEISTER und SEEFELDER bei Säugerembryonen gefunden wurden. Genaueres hierüber siehe im Schlußkapitel dieses Teiles, S. 341. Von dieser Stelle aus können nun Gliawucherungen ausgehen, die mancherlei Verschiedenheiten bieten.

In manchen Fällen mag es sich um außerordentlich zarte pigmentlose Gewebsbildungen handeln, und solch ein sehr feines, vielleicht gliöses (vielleicht aber auch mesodermales) Netz mag den Glaskörpertrichter des menschlichen Embryo ausfüllen.

In anderen Fällen handelt es sich wohl um einen etwas derberen, pigmentführenden Gliazapfen von mehr oder weniger bestimmter Form, und damit kommen wir den wirklich als Pecten zu wertenden Gebilden — wenn wir darunter in erster Linie den bekannten „Kamm" (Pecten = kamm) des Vogelauges verstehen, schon näher.

Säugetiere.

Die in Fig. 125 reproduzierte Abbildung ZÜRNS dürfte etwas derartiges aus dem Säugerauge darstellen. Ähnlich lautende ältere Angaben sind bei H. VIRCHOW (1901) zusammengestellt[1]).

Vermutlich sind auch einige der von LINDSAY-JOHNSON beschriebenen, der Papilla nervi optici aufsitzenden Gebilde in ähnlicher Weise aufzufassen. Namentlich wo diese Zapfen Pigment enthalten, dürften sie eine gliöse Grundlage haben (wenn auch Mesodermbestandteile hinzu kommen können), ersteres, weil die Pigmentierung in den Ektodermbestandteilen der Retina etwas sehr Häufiges ist (im Außenblatt oder „Pigmentepithel" ganz selbstverständlich, im Innenblatt gelegentlich auf Embryonalstadien (S. 105), in dessen Glia in pathologischen Fällen), zweitens, weil die lange festgehaltene Lehre von der mesodermalen Herkunft des stark pigmentierten Vogelfächers neuerdings durchaus erschüttert ist (wie wir noch zeigen wollen). LINDSAY-JOHNSON spricht sogar bei den Dasyprocta-Arten geradezu von einem Pecten, „der die drei charakteristischen Merkmale dieses Organs aufweist, nämlich ein Gewebenetz, ein Grundhäutchen und eine dicht mit schwarzem Pigment erfüllte Zellenschicht" (Fig. 126: 18, 19, 12).

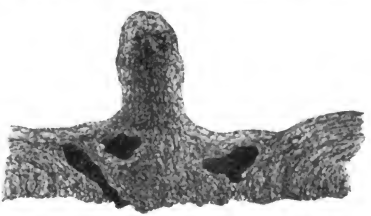

Fig. 125. **Papilla optica der Ziege mit „Conus hyaloideus".** Nach ZÜRN.

Reptilien.

Wenn es sich bei Säugern, mindestens in manchen Fällen, um lediglich raumausfüllende, gleichsam „wilde" Gliawucherungen handeln wird, erscheinen sie bei manchen Reptilien als bestimmtes Organ von ganz

1) Hierher gehören vielleicht auch Angaben in der mir noch nicht zugänglich gewordenen Arbeit von TREJIAKOFF 1912.

Digitized by Google

konstantem Vorkommen, wenn auch nicht von sehr bemerkenswerten Formen.

Als „Zapfen" wird es am besten (mit H. VIRCHOW) bei den Reptilien bezeichnet. Es findet sich nicht bei allen Arten. Bei Hatteria z. B. ist es zweifellos noch in Form der einfachen, vielleicht lediglich raumausfüllenden Gliawucherung vorhanden, gebildet aus „evident gliösen Zellen"! (H. VIRCHOW).

Bei Lacertiliern scheint der Zapfen in der Regel vorhanden und pigmentführend (Lacerta, Anguis, Chamaeleo, Varanus, Monitor, Iguana u. a. — vgl. LEYDIG, LEUCKART, H. MÜLLER, GEGENBAUR, D. W. SOEMMERING, BEAUREGARD — Resümierendes bei H. VIRCHOW 1901).

Auch bei Schlangen finden sich, obschon wohl nicht überall, ähnliche Bildungen: bei Boa und Viper, Pelias, Coronella-Embryonen,



Fig. 126. **Zapfen- oder pectenähnliche Bildungen bei Säugetieren.** Nach LINDSAY-JOHNSON. *4* Ovis musimon, *5* Pteropus, *6* Castor, *9* Sciurus palmarum, *10* Gerbillus *11* Macropus rufus., *12* Dendrolagus benetti, *13* Macropus brachyurus, *14* Petrogala penicillata, *15* Myopotamus coipu, *16* Lagorchestis, *17* Peragale lagotis, *18* Dasyprocta spec. (zentralamerikanischer Aguti), *19* Dasyprocta aurea, *20* Dasyprocta azarea, *19* Apteryx montelli (Vogel).

Coluber, Morelia (HULKE, KOPSCH, H. VIRCHOW l. c.). Bei Epicrutes fehlt Entsprechendes (H. VIRCHOW).

Auch bei Krokodilen findet sich ein Zapfen oder „Polster", wie man hier und da in anderen Fällen mit VIRCHOW vielleicht besser sagen könnte (SOEMMERRING, VIRCHOW).

Endlich bei Schildkröten liegen die Angaben noch so wenig klar, daß wir nicht deutlich ersehen können, ob das, was SOEMMERRING, Ha-

Digitized by Google

NOVER und BEAUREGARD bei Testudo beschreiben, wirklich diesen Gliawucherungen eingereiht werden muß, oder vielleicht als Analogon des Glaskörperkanals (s. o.) zu werten ist.

Man sieht, dieser Gegenstand wäre schon in morphologischer Hinsicht noch durchzuarbeiten, und dasselbe gilt in histologischer Hin-

Fig. 127. **Fächer des Straußes.**

Fig. 128. **Fächer von Haliaetus, etwas lädiert.**

sicht, wo fast noch gar nichts vorliegt und die sorgfältigen Studien BEAUREGARDS weiter keinen Schluß zulassen als den, daß das Gebilde fast stets in verschiedener Weise vaskularisiert und pigmentiert ist.

Nach mir vorliegenden Schnitten vom Chamaeleon-Auge scheinen vermutlich dieselben, nur in bezug auf Grundstruktur und Pigmentierung

Fig. 129. **Fächer von Spilornis.**

gröbere Verhältnisse vorzuliegen wie bei den Vögeln, von denen wir schon etwas mehr wissen.

Freilich auch bei den

Vögeln

ist die Struktur des „Fächers" noch nicht in jeder Hinsicht aufgeklärt.

Digitized by Google

Der Fächer ist bei allen Vögeln vorhanden, auch beim Kiwi (Apteryx), dem er lange Zeit auf Grund ungenügender Präparate abgesprochen wurde, fehlt er nach LINDSAY-JOHNSON nicht (Fig. 126: 19).

a

b

Fig. 130a u. b. **Fächer von Bubo.** Individuelle Variation.

Seinem gröberen Baue nach zeigt er hier sowie bei Struthio (Fig. 127) eine andere Beschaffenheit als bei anderweitigen Vögeln, wo er (Fig. 128—131) sich als wellblechartig gefaltetes Blatt aus der gestreckten Papilla nervi optici erhebt und an seinem der Linse zugekehrten Ende meist eine seiner ganzen Kante entlang laufende Verdickung, die „Brücke" des Pectens, hat, durch welche die Falten hier zusammengeschweißt sind, so daß sie nur nach Fortschneiden dieser alle Falten „überbrückenden" Verdickung geglättet werden können. Die Brücke entsendet linsenwärts oft wiederum kleine, selten größere Fortsätze, die oft die Form kleiner Spitzchen haben. Beträchtlich sind die Unterschiede der Form, sowohl individuelle wie spezifische; auch wechselt der Pigmentierungsgrad, doch sind Brücke und Fortsätze stets stark pigmentiert (vgl. V. FRANZ 1909).

Was die histologische Struktur des Fächers im Vogelauge betrifft, so sind die wenigen früheren Angaben über diesen Gegenstand (MIHALKOWICS,

Digitized by Google

Denissenko) unzureichend, auch war zu jenen Zeiten noch nicht genügend Klarheit über die Genese dieses Organs vorhanden.

Erst in neuerer Zeit ist diese durch zwei bisher recht wenig beachtete Arbeiten (Dissertationen) von Parreidt und Bernd in helleres Licht gerückt worden, wobei namentlich sich zeigte, daß der Fächer nicht in erster Linie mesodermaler Herkunft und gleichsam eine Appendix der Chorioidea ist — wie man bisher, namentlich auf Kessler fußend, annimmt — sondern in erster Linie ein Derivat der Retina oder des Sehnerven, kurzum ein Derivat des Zentralnervensystems und mithin des Ektoderms.

a

Bernd zeigt insbesondere, daß in den anfänglich kleinen, von der Papilla aus sich erhebenden, ektodermalen Zapfen sowohl mesodermales Zellgewebe als auch Gefäße eindringen (Fig. 132).

In meinen Studien über den feineren Bau des Pecten habe ich die Herkunft dieses Organs vom Ektoderm richtig erkannt und glaubte daraufhin vor allem nach Nervenfasern im Pecten suchen zu müssen, zumal sehr viele allgemeinere Tatsachen im gröberen und feineren Baue die Ansicht nahelegen, der Pecten werde wohl ein Sinnesorgan sein, geeignet, die beim Akkommodationsakt von der proximalen Linsenfläche ausgehenden intraokularen Druckschwankungen zu perzipieren und somit den Vogel über die Stärke der ausgeführten Akkommodationsbewegungen zu orientieren, ihm also das räumliche Sehen zu erleichtern. Insbesondere fanden sich an der Oberfläche des Fächers, namentlich in der „Brücke", Fasern, die hier zwischen Pigmentkörnern und Zellkernen in kleinen Kölbchen endigen. Höchstwahrscheinlich — scheint mir — gehört zu jedem Kölbchen ein ganz schwach sichtbares Hütchen mit darauf sitzendem Härchen (Fig. 134—139).

b

Fig. 131 a u. b. **Fächer von Uria troile.** Individuelle Variation.

1910 gab ich von diesen Bildungen auch Photographien mit ultraviolettem Lichte.

Da wir nun jedoch oben gesehen haben, daß schon aus vergleichend-anatomischen Gründen es näher liegt, den Fächer in erster Linie als eine Gliabildung zu betrachten, so hat auch die Ansicht Blochmanns und

Digitized by Google

v. Husens, der Pecten sei eine Blutgefäße führende Gliawucherung, zweifellos manches für sich.

Nach der bis jetzt allein vorliegenden vorläufigen Mitteilung dieser Autoren sind die Zellen, die ihn aufbauen, teils pigmentlose, der Hauptsache nach aber reichlich Pigment führende, mehr oder weniger verästelte Gliazellen. Die Fasern, die sich im Pecten finden, sind durchaus Gliafasern. Auch ich soll die Gliazellen gesehen und abgebildet, aber als Kunstprodukte gedeutet haben (?). Die von mir beschriebenen Hütchen seien zipfelförmige Erhebungen der Zelloberfläche (?). Jede Zelle weise eine größere Anzahl davon auf. Die „Kölbchen" seien die etwa flaschenförmig oder birnförmig angeschwollenen Enden von Gliafasern, welche da und dort auch in die sogenannten Hütchen eintreten. Die von mir beschriebenen Sinneshärchen seien Glaskörperfibrillen, die von den sogenannten Hütchen entspringen.

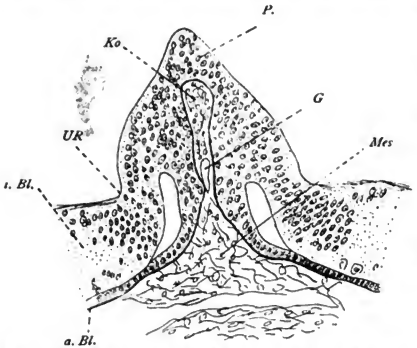

Fig. 132. **Die Entwicklung des Pecten im Auge des Hühnchens.** Skizze nach Bernd. 7. Bebrütungstag. *a.Bl.* äußeres, *i.Bl.* inneres Blatt der Augenblase, *UR* Umbiegungsrand der Augenblasenblätter nach dem Augeninnern zu, *Mes* Mesoderm mit *Ko* konischer Anschwellung, *G* Gefäß, *P* Pecten. Aus Kallius.

Fig. 133. **Fächer von Podargus strigoides.**

Trotz mancher Bedenken im einzelnen, die sich noch aufklären können, ist zuzugeben, daß der Fächer als Homologon entsprechender Bildungen bei Reptilien und Säugern in erster Linie wohl eine Gliabildung sein dürfte und manche seiner Eigentümlichkeiten voraussichtlich von diesem Gesichtspunkte aus verstanden werden können.

Methylenblaufärbungen sowie Imprägnierungen nach Cajal und Bielschowsky haben weder Blochmann noch mir in bisher angestellten Versuchen die gemutmaßten Nervenfasern zeigen können, wenigstens nicht mit einwandfreier Sicherheit. Da und dort, namentlich in den basalen Teilen und in der Brücke, schwärzen sich wohl Fasern (Fig. 140—142), doch könnten dies auch vereinzelte Bindegewebsfasern sein. Jedenfalls fehlt der überzeugende Nachweis von Nervenfasern im Pecten.

Was wird übrigens aus dem in die Pectenanlage eindringenden Mesodermzapfen? Die Antwort ist nicht sicher zu geben, jedenfalls aber scheint mir meine Beschreibung der Gefäßwände des Pecten gleichfalls etwas zu modifizieren zu sein. Wenn ich nämlich früher für die einzigen

Digitized by Google

mesodermalen Bestandteile im Pecten (außer dem Blute selbst) die rein endothelialen Wände der Gefäße ansah, so schwärzten sich in den Bielschowsky-Präparaten auch an deren Außenseite liegende feine Fibrillen, die, bald zirkulär oder etwas spiralig, bald längsverlaufend, wohl eine feine adventitielle Scheide bindegewebiger Natur darstellen (Fig. 141).

Ist somit an meinen früheren Angaben manches zu korrigieren und insbesondere die vermutlich gliöse Natur des Pecten zu betonen, so kann ich doch die Vermutung, daß es sich bei ihm um ein Drucksinnesorgan handelt — daß also feine Nerven in ihm noch überzeugend gefunden werden können — nicht aufgeben, zumal da sonst die so auffälligen Beziehungen zwischen Form, Größe und gröberer und feinerer Struktur des Organes und dem Grade des Akkommodationsvermögens und monokulären Sehens

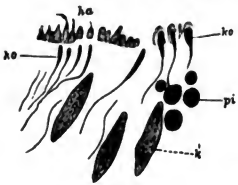

Fig. 134.

Fig. 135.



Fig. 136.

Fig. 137.

Fig. 138.



Fig. 139.

Fig. 134—136. **Schnitt durch die Oberfläche der Brücke des Fächers von Haliaetus albicilla.** *k* Zellkern, *pi* Pigmentkörner, *ko* Kölbchen, *ha* Härchen auf den Hütchen.
Fig. 137. **Härchen mit Hütchen von Aquila chrysaetus.**
Fig. 138 u. 139. **Desgleichen von Bubo bubo.**

nicht befriedigend erklärt sind. Vornehmlich müßte sich eine völlig befriedigende Erklärung für die stets genau gegen die Linse gerichteten feinen Spitzchen des Fächers finden. Auch ist bei den schlecht akkommodierenden Nachtvögeln nicht nur Fältelung und Brücke am geringsten ausgebildet, sondern die histologische Struktur ist hier auch unverkennbar eine gröbere als bei den Tagvögeln, namentlich was die Kölbchen anbelangt. Insbesondere aber ist ferner der Pecten allem Anschein nach um so größer und feiner ausgebildet, je mehr eine Vogelart vom monokularen Sehen Gebrauch macht, und je weniger vom binokularen, worauf schon Huschke, der statt vom binokularen bzw. monokularen Sehen, natürlich nur erst von der entsprechenden Stellung der Augenachsen sprechen konnte, hinwies. So ist der Pecten der Singvögel groß und reich an wellblechartigen Falten, und bei diesen Tieren ist die „Fovea nasalis", die Fovea des einäugigen Sehens, die einzige. Die viel schneller fliegende, also wohl besser akkommodierende Schwalbe hat einen viel schwächer ausgebildeten Pecten, und in ihrer Retina findet sich denn auch außer der Fovea des monokularen Sehens noch eine runde Fovea des binokularen Sehens

Digitized by Google

(Fovea temporalis). Die Eulen mit ihrem kleinen Pecten fixieren bloß binokulär. Diese Tatsachen scheinen doch dafür zu sprechen, daß der Pecten

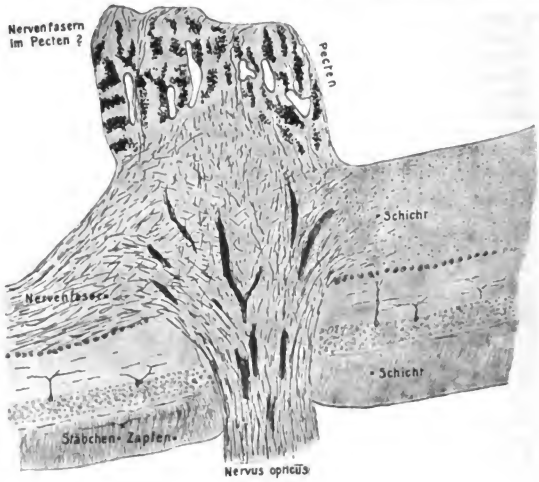

Fig. 140.

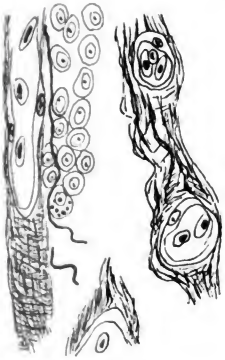

Fig. 141.

Fig. 142.

Fig. 140. **Schnitt durch Sehnerv, Retina und dorsalsten Teil des Pecten der Taube**, quer zur Richtung der Pectenfalten. Im Pecten feine Fäserchen geschwärzt. BIELSCHOWSKY-Färbung.

Fig. 141. **Gefäße, Gliazellen und Fasern unbekannter Bedeutung im Pecten der Taube.** BIELSCHOWSKY-Färbung.

Fig. 142. **Pigmentkörner** und nach BIELSCHOWSKY geschwärzter feiner Fasern in der Brücke des Pecten.

noch eine Sinnesfunktion hat und intraokulare Druckschwankungen perzipiert, was zur Unterstützung der Raum- oder Tiefenwahrnehmung namentlich beim monokularen Sehen, wo ja das in der gegenseitigen

Digitized by Google

Stellung der Augenachsen liegende Lokalzeichen fortfällt, in Betracht kommt.

Bei Anwendung der BIELSCHOWSKYschen Methode färbte sich, wie schon gesagt, im Pecten manches Fäserchen tiefschwarz. Doch könnten dies auch vereinzelte Bindegewebsfasern sein, deren Schwärzung durch das Silber nicht immer mit Sicherheit zu vermeiden ist. (Fig. 140—142.)

Leider ist auch die Angabe bei ABELSDORFF und WESSELY 1909, daß der Pecten einzelne Nervenfasern enthalte, durch keine genauen Abbildungen gestützt.

Andererseits möchte ich nicht unterlassen, darauf hinzuweisen, daß sich manche Formverhältnisse des Pecten, insbesondere auch die Spitzchen

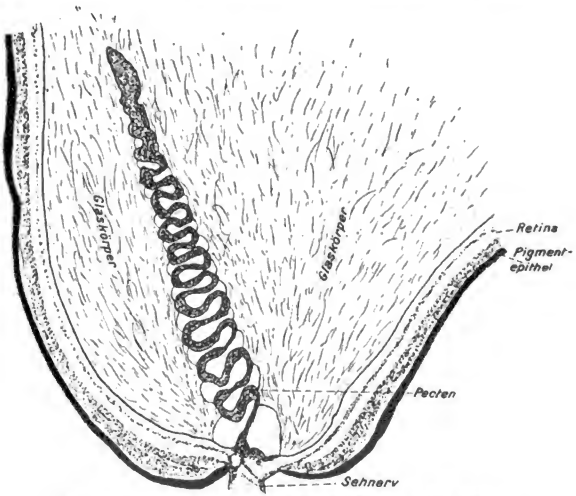

Fig. 143. **Schiefer Schnitt durch den Pecten eines Vogelembryo.**

desselben, vielleicht aus dem Hineinwachsen des Fächers in die Glaskörperspalte (s. o.) schon teilweise erklären könnten.

Verbindung des Fächers mit dem Glaskörper. Obwohl — wie wir schon im vorigen Kapitel andeuteten — der Pecten, bei seinem Wachstum von der Papilla nervi optici aus gegen die Linse hin, seinen Weg vermutlich immer durch die „Glaskörperspalte" nimmt, er also zunächst vom Glaskörper zwar umgeben, doch von ihm, speziell von dessen vorderer Grenzschicht, überall getrennt sein müßte, kann er doch — wie gleichfalls schon angedeutet wurde — wiederum sekundäre Verwachsungen mit der Glaskörpersubstanz eingehen, was sich insofern leicht versteht, als ja beide Gewebe — Pecten und Glaskörper — miteinander nahe stammverwandt und beide schließlich ähnlicher, gliöser Natur sind.

Digitized by Google

Bei Embryonen der österreichischen Natter fand VIRCHOW (1882) den Zapfen an der Spitze gespalten und sich hier in Häute auflösend, die als Scheidewände in den Glaskörper ausstrahlen. Nicht ganz unähnlich dürfte es nach KOPSCH bei ausgebildeten Schlangen sein, nach einer Angabe, die wir bereits bei Besprechung des Glaskörperkanales S. 129 zu erwähnen Gelegenheit hatten.

Wiederum ähnlich dürften sich frühe Stadien von Vogelembryonen verhalten, nach einer bereits S. 129 erwähnten Angabe von LENHOSSEK, denn auch hier strahlen Fasern von der Fächeranlage „fächerförmig" in den Glaskörper aus. Vermutlich ließe sich an dieser Struktureigentümlichkeit noch genaueres feststellen, sonst wäre es nicht möglich, daß wir an späteren Stadien des Vogelembryos noch die vordere Grenzschicht der Glaskörperspalte bzw. des Glaskörperkanales neben dem schon gefaltet ausgebildeten Pecten finden. Wie nämlich Fig. 142, ein schiefer, fast der Basis parallel geführter, daher alle Falten des Pecten, aber freilich auch noch dessen Ursprung aus der Papille schneidender Schnitt zeigt, tritt der Glaskörper mit einer Grenzschicht seitlich an den Pekten heran und verbindet sich allerdings mit ihm an den am weitesten ausladenden Teilen der Falten.

Im erwachsenen Vogelauge habe ich den festen Zusammenhang zwischen Glaskörper und Seitenteilen des Fächers nicht konstatieren können, auch nach ABELSDORFF und WESSELY ist der Pecten vom Glaskörper durch eine homogene, von der Spitze bis zur Basis sich erstreckende Hülle getrennt (welche von den Verfassern als Fortsetzung der „Membrana hyaloidea" statt als Teil der „vorderen Grenzschicht" gedeutet wird), wohl aber findet sich beim ausgebildeten Pecten stets eine feste Verbindung zwischen der Brücke des Pecten und dem Glaskörper. Wie sie histologisch zustande kommt, ist noch nicht restlos aufgeklärt. Das Einschlägige erwähnte ich bereits S. 117.

Einige Angaben über die Topographie der Zapfen- bzw. Fächergefäße dürfen hier wohl kaum fehlen.

Auch in dieser Hinsicht bedürfen die Reptilien zweifellos erneuter Untersuchung.

Zunächst kann — anscheinend bei fehlender oder höchstens schwach entwickelter Zapfenbildung — in der Papilla nervi optici ein Gefäßkonvolut liegen: bei Testudo mauritanica, nach BEAUREGARD.

Bei fertig ausgebildetem Zapfen ist die Topographie der Gefäße in ihm wohl noch nirgends genauer untersucht. Bei Embryonalstadien der Eidechse fand KESSLER eine an der ventralen Seite des Zapfens in diesen eintretende Arterie, die dann — anscheinend — ihren Weg aus dem Zapfen heraus in den Glaskörper und in ihm zur Pars ciliaris retinae nimmt, wo sie durch eine Öffnung dieser Formation (vermutlich einen Rest der Augenbecherspalte) das Bulbusinnere verläßt.

Auch bezüglich der Gefäße des fertigen Fächers im Vogelauge sehen wir noch nicht ganz klar. Soviel ist zweifellos, daß der Basis des Fächers entlang ein Gefäß läuft, von welchem Abzweigungen in die Fächerfalten hineinstreben, um sich in ihnen, in viel schwächerem Grade auch in der „Brücke" des Fächers, vielfältig zu verästeln. Dieses der Basis entlang laufende Gefäß scheint in der Regel als Arterie des Fächers aufgefaßt zu werden (s. besonders BARKOW). Auf welchem Wege aber gelangt das Blut wieder aus dem Pecten heraus?

Resümierend erkennen wir im Pecten ein Organ, welches, in erster Linie eine gefäßeführende Gliawucherung, hauptsächlich für die

Digitized by Google

Sauropsiden charakteristisch ist und namentlich bei Vögeln erhebliche Größe und Differenzierung gewinnt.

Doch auch in manchen Säugeraugen finden sich ähnliche von der Papilla nervi optici ausgehende Gliawucherungen, die vielleicht sogar in manchen Fällen dieselbe Stufe wie bei Reptilien und damit Organbedeutung gewinnen. Wir können sie ruhig als die „Vorstufe" des Sauropsidenpecten bezeichnen, da die Säuger und ihre Augen durchaus nicht die Weiterbildung des Sauropsidenauges darstellen. Im Amphibien- und Fischauge finden sich entsprechende Gliawucherungen jedenfalls nicht, sondern höchstens schwache epithelartige Gliareste.

4. Innere Augengefäße.

Als innere Augengefäße fassen wir, in enger Anlehnung an H. Virchow, die Gefäße der Netzhaut und des Glaskörpers zusammen, weil sie, obschon teils in der Retina, teils auf der Grenze zwischen dieser und dem Glaskörper, teils in letzterem gelegen, untereinander in mehrfacher Hinsicht eine Einheit bilden.

Nur die Gefäße des Processus falciformis im Fischauge, sowie die des Pecten, schalten wir aus dem Sammelbegriff „Innere Augengefäße" aus, weil jene deutlich in Mesoderm gehüllt und mit dem die Retina und das Deckepithel außen umhüllenden Ektoderm mindestens genetisch in engstem Zusammenhang stehen, und diese auch durchaus Gebilde für sich darstellen.

Diese Auffassung und Abgrenzung der „inneren Augengefäße" schien mir von vornherein zweckmäßig und wurde im Manuskript von Anfang an durchgeführt. Auf der Basis der erst nachher konzipierten „histogenetischen Theorie des Glaskörpers" erscheint diese Auffassung doppelt berechtigt, denn nunmehr sind „innere Augengefäße" im wesentlichen diejenigen, welche im Innenblatt des Augenbechers (zu welchem ja der Glaskörper gehört) liegen.

Nur die embryonale Vaskularisation des Säugerauges müßte von diesem Gesichtspunkte aus noch abgetrennt werden, weil es sich dabei hauptsächlich um Gefäße, die im Glaskörpertrichter, also in der Höhle, nicht in der Wandung, des Augenbechers liegen handelt. Da wir jedoch in diesem Bande bei der Disponierung des Stoffes mehr topographische als histogenetische Gesichtspunkte obwalten lassen, so mögen sie in diesem Kapitel behandelt werden.

a) Fertige Zustände.

Während den Selachiern einschließlich Chimaera innere Augengefäße fehlen, sind bei den Teleostiern solche vorhanden. Die Ganoiden vermitteln den Übergang, indem Knorpelganoiden (Acipenser, Scaphirhynchus) sich wie die Selachier verhalten, Knochenganoiden aber (Lepidosteus, Polypterus, Calamoichthys und Amia) gleich der Mehrzahl der Teleostier oberflächliche Glaskörpergefäße besitzen. Sie liegen — wie dieser Name schon besagt — auf der Grenze von Retina und Glaskörper. Zu- und Abfluß hat das bei Lepidosteus weit dichter als bei Amia beschaffene Netz am distalen Ende der geschlossenen (s. o.) Augenblasenspalte (vgl. H. Virchow 1882 und 1901).

Bei den Teleostiern sind die „oberflächlichen Glaskörpergefäße", auch Gefäßnetz der Hyaloidea genannt (wobei jedoch auf die sehr problematische Natur der „Hyaloidea", die wir oben besprachen, hin-

Digitized by Google

gewiesen sei) in der Regel vorhanden. Selten nur auf einen Teil des Fundus beschränkt (Pleuronectiden außer Achirus), zeigen sie im übrigen eine sehr mannigfaltige Ausbildung innerhalb der Familien und Gattungen, in welcher Hinsicht namentlich auf H. VIRCHOWS eben zitierte Arbeiten verwiesen sei. Die Siluriden schließen sich am nächsten den Knochenganoiden an, bei den Cyprinoiden tritt die Arterie an der Papille des Sehnerven ein, während die Vene, „als ein Ring an der Ora serrata gelegen, unten austritt".

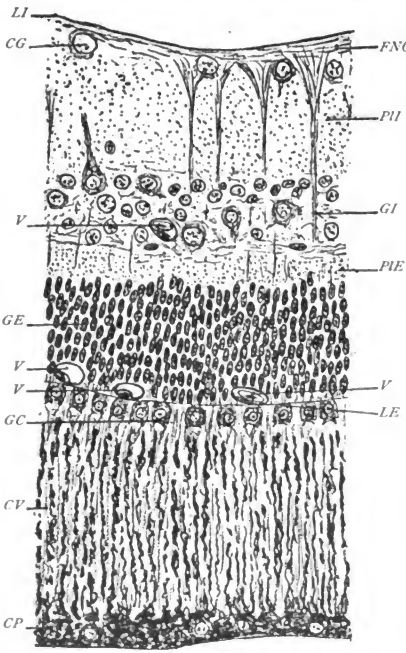

Fig. 144. **Retina von Anguilla.** Nach GRYNFELLT und EUZIÈRE. *CG* Ganglionzellen, *CP* Pigmentzellen, *CV* Sehzellen, *FNO* Fasern des Nerv. opt., *GC* Zapfenkerne, *LE* Limitans externa, *GE* äußere Körner, *GI* innere Körner, *PIE* äußere plexiforme Schicht, *PII* innere plexiforme Schicht, *LI* Limitans interna, *V* Kapillaren.

Etwas anderes als diese oberflächlichen Glaskörpergefäße sind in histologischer Hinsicht die Netzhautgefäße des Aales, obwohl sie demselben Gefäßstumpf wie jene entsprießen (Arteria ophthalmica interna), der hier — gleich der Abflußvene — die Papille als Pforte benutzt.

W. KRAUSE (1868), SEWAL-KÜHNE, DENISSENKO (1881) und besonders H. VIRCHOW (1882) haben auf das merkwürdige Vorkommen von Netzhautgefäßen beim Aal hingewiesen. VIRCHOW betont, daß „dieser einzige Kaltblüter' welcher Netzhautgefäße besitzt, die Säugetiere an Ausgiebigkeit der Vaskularisation übertrifft". BEAUREGARD begründet dieses Verhalten durch den Mangel einer Chorioidea. Dieser Gedanke hat vielleicht Berechtigung, aber ich möchte auch daran erinnern, daß das Aalauge sich beim Übergang zum Tiefseeleben, den jedes Individuum bei der Geschlechtsreifung vollzieht, sich riesig vergrößert (JOHS. SCHMIDT), und daß es deshalb vielleicht besonders starker Ernährungszufuhr bedarf. — Es handelt sich bei den Netzhautgefäßen des Aales um Kapillaren, welche sich von den bei

Digitized by Google

vielen Teleostiern vorkommenden „oberflächlichen Glaskörpergefäßen", die der Retina innen anliegen, abzweigen und in der Retina zwei übereinander liegende Netze bilden, deren eines in der inneren Körnerschicht, das andere in der äußeren Körnerschicht (Schicht der Stäbchenkerne) liegt. Die Richtung des Blutstromes ist die aus den Glaskörpergefäßen (**Arteria hyaloidea**), während sich aus den Netzhautgefäßen die Vena centralis retinae sammelt (Virchow).

Auch bei Conger, dem Meeraal, hatte schon Beauregard das Vorhandensein von Netzhautgefäßen festgestellt. Nach Grynfellt und Euzière scheint hier das innere Kapillarennetz weniger entwickelt. Bei dem Tiefsee-Anguilluliden Coloconger raniceps scheinen Gefäße in der Retina zu fehlen und solche nur der Membrana limitans interna innen anzuliegen (Brauer).

Sodann gibt es noch eine große Anzahl Knochenfische, denen innere Augengefäße fehlen (Esox, Salmoniden, Gadiden, Perca, Pimelepterus, Thynnus, Carangus, Cynoscion, Roccus, Eupomotis, Xystroplites, Amblopites). Es fehlen somit die Gefäße einerseits den Knorpelfischen vom Neunauge bis zum Stör, andererseits den Stachelflossern außer Batrachus tau (Virchow 1882).

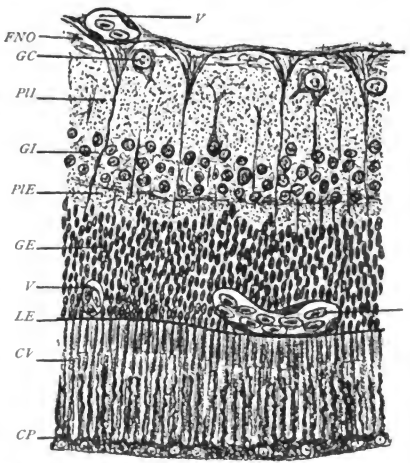

Fig. 145. **Retina von Conger.** Nach Grynfellt und Euzière. *CP* Pigmentzellen, *CV* Sehzellen, *LE* Limitans externa, *GE* Granulosa externa, *EIP* äußere plexiforme Schicht, *GI* Granulosa interna, *PII* innere plexiforme Schicht, *GC* Ganglienzellen, *FNO* Fasern des Nervus opticus, *LI* Limitans interna, *V* Kapillaren.

H. Virchow ist geneigt, auch die Gefäße des linsenförmigen Körpers (s. u. S. 117) und des Processus falciformis den „inneren Augengefäßen" zuzurechnen, doch erfüllen diese das Augeninnere keineswegs und gehören wesentlich der Chorioidea bzw. dem Ciliarkörper und seinen Appendizes an, weshalb ich sie besonders bespreche, wie ich auch die Gefäße des Pecten oben besonders besprochen habe.

Dipnoer. Bei Ceratodus fehlen innere Augengefäße. Bei Protopterus weist Pincus ein durch die Papille in den Glaskörperraum (wohl nicht sehr tief) eindringendes Gefäß auf.

Digitized by Google

„An der Eintrittsstelle des Sehnerven findet sich eine seichte Vertiefung, aus welcher außer den Nervenfasern auch ein relativ weites Gefäß mit deutlichen Blutkörpern hervortritt“ (Hosch).

Der inneren Netzhautoberfläche von Protopterus sitzen nach Hosch zahlreiche Gefäßdurchschnitte auf, die in den Glaskörper hineinragen und auch Ausläufer in das feine „Maschenwerk“ des Glaskörpers entsenden (derselbe). (Fig. 45, S. 43.)

Amphibien. Während den Urodelen innere Augengefäße fehlen[1]), sind sie bei den Anuren in Gestalt eines wohlausgebildeten, durch Hyrtl entdeckten Netzes vorhanden. Wir äußern uns weiter unten (S. 188) darüber, wo die Eintrittsstelle der Arterie und Austrittsstelle der Vene liegt, und wie infolge derselben die Pars ciliaris retinae an einer Stelle die fötale Augenspalte noch am erwachsenen Organismus zeigt. Die Arterie bildet mit zwei Ästen einen Ring parallel dem Netzhautrande, desgleichen die Vene, welche aber auch noch einen dritten Ast besitzt, der sich im Fundus sammelt und das Blut auf der ventralen Seite zu der Austrittsstelle hin

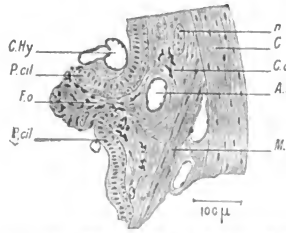

Fig. 146. **Bufo vulgaris, Radiärschnitt durch den Rest der fötalen Augenspalte.** *AHy* Arteria hyaloidea, *C* Cornea, *Ccil* Corpus ciliare, *CHy* Circulus hyaloideus mit Gefäßklappe, *Fo* Fissura optica, *Mcil* Ciliarmuskel, *N* Nerv, *Pcil* Pars ciliani retinae.

Fig. 147. **Stück eines kapillaren Blutgefäßes von Rhombus maximus,** 300mal vergrößert. Zwischen Endothel und einem umhüllenden kubischen Epithel ein spaltförmiger Raum (Lymphraum?) Nach H. Virchow 1882.

entführt. Das Netz ist kranial, temporal und nasal am dichtesten, dorsal am lockersten (H. Virchow 1881).

Mit Ausnahme der in Fig. 146 abgebildeten Ringvene am Ciliarrande der Retina, liegen die inneren Augengefäße des Frosches auf der Grenze zwischen Glaskörper und Retina.

Fig. 148. **Kapillare des intraokularen Gefäßsystems des Frosches.** Man sieht das Endothel und die der „Grundhaut“ aufliegenden verzweigten Muskelzellen. Nach Rouget aus Gaupp.

Interessant ist wohl, daß Grynfellt am „Cercle hyaloidien“ (vermutlich am arteriellen) Gefäßlappen (wie auch an den Irisgefäßen Fig. 246) aufweisen konnte (Fig. 146).

Ein weiteres histologisches Interesse knüpft sich an die inneren Augengefäße der Amphibien wie auch der Fische, nämlich die Frage nach

1) Vgl. hierzu jedoch die Fußnote S. 151.

Digitized by Google

Lymphscheiden, welche dieselben umkleiden und ihrerseits selbst zellig gebaut sein sollen. Die Angaben von Iwanoff, Eberth, Zimmermann und H. Virchow, der noch 1901 sich für die Existenz der Scheiden erklärte (vgl. Fig. 147), lauten etwas verschieden, und ich muß gestehen, daß für mich weder aus den histologischen Darstellungen, noch aus den Injektionen die Existenz der „Lymphräume" mit Sicherheit erhellt, so gern ich glaube, daß ein gewisser leicht entstehender Spalt zwischen Endothel und Glaskörper sich injizieren läßt, und daß zufällig auch Zellen, die im Glaskörper liegen, in der Nachbarschaft der Gefäße eine derartige epithelähnliche Beschaffenheit und Anordnung annehmen können.

Erst nachdem diese Zeilen geschrieben wurden, sehe ich, daß Gaupp in seiner „Anatomie des Frosches" die den inneren Augengefäßen des Frosches außen aufliegenden Zellen mit großer Bestimmtheit wesentlich anders auffaßt. Ich lasse die Worte des Autors, zu denen ich auf Grund eigenen Urteils nichts bemerken kann, hier auszugsweise, doch wörtlich folgen:

„Nach S. Mayer, der Rougets in Vergessenheit geratene Beobachtungen wieder zur Geltung gebracht und bestätigt hat, bestehen die Kapillaren aus einer Endothelschicht, einer strukturlosen Grundhaut und aus Muskelzellen, die diskontinuierlich der Grundhaut außen aufgelagert sind. ... Das meiste Interesse bilden die Muskelzellen. — Es sind nicht die gewöhnlichen spindelförmigen Elemente, sondern, wie Rouget schon beschrieb, Zellen mit zahlreichen Ausläufern, die sich öfters teilend das Gefäßrohr ringförmig umgeben. Die geschilderten Elemente gehen nach den Arterien wie nach den Venen in die unzweifelhaften Muskelfasern über, so daß an ihrer Identität mit Muskelzellen nicht zu zweifeln ist (S. Mayer)" (Fig. 148).

Unter den Reptilien besitzen nur die Schlangen Glaskörpergefäße. Es gibt nach H. Virchow (1883) zwei Arterien der Uvea (Chorioidea mit Iris), die temporale und die nasale A. ciliaris, beides Endäste der A. ophthalmica.

Die Arteria hyaloidea geht hervor aus einer oder aus beiden A. ciliares communes. Sie entspringt an der ventralen Seite der temporalen A. ciliaris und geht in flachem Bogen, die Vereinigungsstelle der äußeren Sehnervenscheide mit der Sclera durchbohrend, an die Ventralseite des Sehnerven. Dann steigt sie rechtwinklig dorsal und erscheint in der Papille, wo sie einen nasalen und einen temporalen Ast abgibt. Jener ist infolge der Lage der Papille länger als dieser. Das von ihnen ausgehende Kapillarennetz deckt wenigstens den dritten Teil der ganzen Netzhautfläche. Die Glaskörpervene entsteht als Ringvene, welche der Ora terminalis anliegt, mit einer nasalen und temporalen Wurzel.

„Die Gefäße liegen mit Ausnahme der Venenwurzeln (Ringvene), welche durch eine geringe Menge von Glaskörpersubstanz von der Oberfläche getrennt sind, in der Grenzhaut selber. Die Linie, welche die Grenzhaut darstellt, spaltet sich jedesmal, um ein Lumen zu bilden. ... Gefäßwand und Grenzhaut sind also eins" (?).

Den Vögeln fehlen innere Augengefäße, wenigstens Netzhaut- und Glaskörpergefäße, durchgängig. Die Vaskularisation des Pecten fällt unter einen anderen Gesichtspunkt.

Säugetiere. Innere Augengefäße der Säugetiere sind die Netzhautgefäße, welche sich sonst in keiner Tierklasse außer unter den Fischen bei Anguilla und Conger finden, und welche dem Menschen und vielen Säugetieren eigen sind, einigen aber auch fehlen.

Digitized by Google

Beschäftigen wir uns zunächst mit dem feineren Baue der Gefäßwände, wie er sich nach KRÜCKMANN (1905) darstellt. Mit glatter Wand grenzt die mesodermale Gefäßwand mit ihrer Außenfläche an ein dünnes Häutchen, die perivaskuläre Grenzhaut (Membrana limitans perivascularis), die zur Neuroglia der Retina gehört und mit ihr — wie überhaupt die Neuroglia unter sich nach der Meinung der Untersucher — ein Continuum bildet. Die Verbindung mit den Gliazellen der Retina kann erfolgen entweder durch lange Ausläufer der Gliazellen, wobei diese Ausläufer sich dann mit kurzen konischen Anschwellungen, sogenannten „Füßen" an die Perivascularis ansetzen, ähnlich wie an die Membrana limitans interna; oder aber es können Gliazellen direkt mit ihrem Zelleib der Membrana perivascularis anliegen. Letzteres Verhalten kann dazu führen, daß die Perivascularis das Aussehen eines Endothels bekommt, und KRÜCKMANN hebt wohl mit Recht Bedenken gegen die z. B. von GREEFF geteilte Auffassung hervor, daß die Netzhautgefäße wirklich doppelte Endothelscheiden, die zwischen sich einen Lymphraum faßten, besäßen. Somit scheint es, als müsse der Ansicht, daß die Netzhautgefäße von Lymphscheiden begleitet wären, hier ebenso wie bei den Fischen und Amphibien sehr kritisch begegnet werden. — Vgl. auch HELD 1904. JACOBY 1905.

Die mesodermale Gefäßscheide ist übrigens nicht immer ein einschichtiges, ganz dünnes Endothel, sondern bei etwas größerem Gefäßlumen zeigt sie ausnahmslos eine Mehrschichtigkeit der Zellen und Kerne. Jedenfalls aber ist sie in sich wohl von einerlei Art, und es fehlen z. B. jegliche Spuren von Muskulatur.

Was die Anordnung der Gefäße beim Menschen betrifft, so sei namentlich auf die Werke von LEBER und GREEFF verwiesen. Bekanntlich treten Arterie und Vene durch die Papilla optica, und an der Ora serrata bleibt ein schmaler Raum von Gefäßen frei.

Nach den Darlegungen SEEFELDERS (1909), der die wesentliche Übereinstimmung seiner Befunde mit denen VERSARIS (Ricerche fatte nel labor. di anat. norm. della univ. di Roma, 1904, X) hervorhebt, entstehen diese Gefäße weder auf dem bei anderen Säugetieren beschrittenen Umwege der Bildung einer vorübergehenden zelligen Membrana vasculosa retinae, vielmehr dringen sie von der Arteria centralis retinae aus direkt in die Nervenfaserschicht der Netzhaut ein; noch besteht jemals in der Entwicklung ein cilioretinales Gefäßsystem, sondern wenn derartige Gefäße sich beim Erwachsenen finden, so handelt es sich um abnorme, sekundäre Bildungen.

Auch auf die Anordnung der Netzhautgefäße der verschiedenen Säuger will ich, obwohl sie manche sehr interessanten Mannigfaltigkeiten aufweist, hier nicht genau eingehen, weil es sich nur um rein topographische Verhältnisse handelt, weil ferner unsere namentlich durch LINDSAY-JOHNSON sehr erweiterten Kenntnisse großenteils bis jetzt nur auf ophthalmoskopischen, also für den Histologen nicht voll ausreichenden Untersuchungen beruhen, und weil schließlich alles hierüber Bekannte mit genauen Literaturnach weisen bei LEBER (1903) zusammengestellt ist.

Wir erwähnen daher nur die vier Typen, welche LINDSAY-JOHNSON aufstellte: 1. einen euangiotischen Typ, 2. einen angiotischen, 3. einen pseudangiotischen, 4. einen anangiotischen, während LEBER unterscheidet:

1. Holangische Netzhäute, die in ihrer ganzen Ausdehnung vaskularisiert sind,

Digitized by Google

2. merangische, bei denen nur ein gewisser, aber doch immer beträchtlicher Netzhautabschnitt Gefäße besitzt,

3. paurangische, bei denen Gefäße nur auf der Papille oder daneben auf einem sehr kleinen, an sie grenzenden Netzhautabschnitt vorkommen,

4. anangische, gefäßlose, d. h. solche, bei denen in der Netzhaut wie in der Papille wenigstens ophthalmoskopisch sichtbare Gefäße fehlen.

1. Holangisch sind alle Primaten, einige Insektivoren (Igel, Maulwurf), alle Carnivoren und Pinnipedier, die Wiederkäuer und das Schwein, vielleicht auch Hippopotamus, einige Nager (Alacta, Mus, Sciuriden) und Beutler (Didelphys, Dasyurus).

2. Merangisch sind die Leporiden (Gefäße nur auf die Markstreifen [s. S. 92] der Papille beschränkt) und Myoxiden.

3. und 4. Paurangisch und anangisch — diese beiden Typen sind nämlich voneinander nicht scharf geschieden — sind folgende Tiere:

Paurangisch Fledermäuse, Pferde- und Tapirarten, Elefant, Hyrax, Castoriden, Hystricomorphen (Chinchilliden, Caviden, Octodontiden, Dasyproctiden), Myrmecophaga, die meisten Beuteltiere.

Völlig anangisch (nach ophthalmoskopischer Untersuchung) Rhinoceros, Hystrix, Dasypus, Bradypus, Echidna.

Die Macula lutea bei Menschen und Affen ist stets gefäßfrei. Über die Area, die wir bei anderen Säugetieren oben kennen gelernt haben, ziehen jedoch die Gefäße hinweg.

b) Intraokulare Vaskularisation auf Embryonalstadien.

Die Vaskularisation des inneren Auges entspricht oft nicht derjenigen des vollausgebildeten, oft vielmehr finden wir, wenn beim fertigen Auge Gefäße fehlen, auf Embryonalstadien Anklänge an die bei verwandten Typen persistierenden Zustände, es treten also frühzeitig Gefäße ins Auge ein, die später resorbiert werden. Außerdem finden sich in manchen besonders interessanten Fällen, beispielsweise beim Menschen, auf Embryonalstadien Vaskularisationsverhältnisse sui generis, die wenigstens eine kurze Erwähnung auch an dieser Stelle verdienen.

Zu den ersteren Fällen gehört wohl derjenige der Selachier, wo nach DE WAELE in der sich bald schließenden fötalen Augenspalte Gefäße liegen — linienförmig bei Mustelus, knäuelförmig bei Torpedo — die später resorbiert werden (DE WAELE 1900).

Eine Embryonalbildung sui generis liegt jedoch augenscheinlich in einem Falle bei Teleostiern vor, nämlich ein Appendix des primären Augengefäßes, welcher in Form eines im Glaskörper gelegenen Gefäßglomerulus (von meist sehr regelmäßigem Verästelungstyp) bei Forellenembryonen durch v. KITTLITZ nachgewiesen wurde (Fig. 149).

Amphibien haben nach DE WAELE (1905) auf Embryonalstadien ein in der Medianlinie des Bulbus zur Linse aufsteigendes Gefäß, welches später schwindet und bei Triton[1]) und Frosch durch ein intraokulares

1) Oben (S. 148) konnten wir nur für Rana ein Gefäßnetz im ausgebildeten Auge vermelden, nicht für Triton. Es liegt hier also noch eine Inkongruenz der Angaben vor, doch hat auch schon H. VIRCHOW 1901, S. 789/790, bezüglich Triton angegeben, daß nach Präparaten, die ihm vorgelegen haben, hier noch eine Änderung der Anschauungen zu erwarten scheine.

Digitized by Google

Gefäßnetz ersetzt wird, welches jedoch beim Axolotl nicht zur Anlage gelangt.

Reptilien. Bei Embryonen der Ringelnatter fand H. VIRCHOW (1883) erst den hinteren Teil der Glaskörperoberfläche von Gefäßen überzogen.

Säugetiere. Die Netzhautgefäße = oberflächlichen Glaskörpergefäße (Membrana vasculosa retinae) — für die meisten Säugetiere ist dies beides auf Embryonalstadien eines und dasselbe — entstehen nach H. MÜLLER erst ziemlich spät, bei neugeborenen Hunden und Katzen ist z. B. noch ein großer Teil der Netzhautoberfläche von ihnen frei.

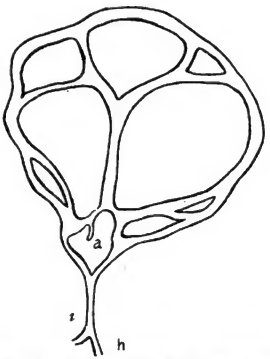

Fig. 149. **Gefäßglomerulus im Glaskörper von Forellenembryonen.** Nach v. KITTLITZ. *a* Zufluß, *h* Abfluß durch die Augenblasenspalte, *i* Gefäßsprosse für den Linsenmuskel.

Über diese Entwicklungsvorgänge s. auch KESSLER, REAL Y BEIRO und besonders O. SCHULTZE (1892) und VERSARI (1900). Erst als zweiter Schritt in ihrer Entwicklung erfolgt die Einsenkung dieser Gefäße in die Retina, und nur beim Menschen erfolgt, wie schon hervorgehoben wurde, direkt die Einsprossung der Gefäße in die Retina hinein.

Auf Embryonalstadien birgt aber das Säugerauge noch anderweitige innere Augengefäße und zwar folgende:

1. Die Arteria capsularis, eine Gefäßschleife oder wohl richtiger ein Gefäßkolben (KEIBEL 1886), der etwas später wohl zu dem Linsengefäßnetz herantritt, gelegentlich auch persistieren kann („persistierende Glaskörperarterie" der Ophthalmologen).

2. Das soeben erwähnte Linsengefäßnetz, zirkumlentikuläre Netz, Linsengefäßsystem, gefäßhaltige Linsenkapsel, Capsula perilenticularis (CIRINCIONE 1897) oder Tunica vasculosa lentis (H. VIRCHOW 1901), der von RICHIARDI (1869) und besonders von O. SCHULTZE (l. c.) beschriebene, dreiteilige Gefäßkorb, bestehend aus: a) Membrana capsularis, b) M. pupillaris, c) M. capsulopupillaris, über den alle Einzelheiten bei O. SCHULTZE nachzulesen wären.

3. Vasa hyaloidea propria, die gleichfalls O. SCHULTZE bei verschiedenen Tieren genau darstellt, die schon in frühen Stadien im Glaskörper, freilich nahe seiner Oberfläche — d. h. gegen die Linse hin — angetroffen werden, später nahe an die Membrana capsularis heran gelangen, jedoch nicht in letztere hineinbezogen werden, sondern in loco zum Schwunde gelangen.

Ein näheres Eingehen auf die hierher gehörigen Dinge würde an dieser Stelle zu weit führen. Hingewiesen sei noch auf H. FUCHS' und DEDEKINDS Studien über die Entwicklung der Augengefäße des Kaninchens bezw. des Menschen.

Erwähnt sei, daß in dem erst am Schlusse dieses Bandes zu behandelnden Maulwurfsauge viel von dieser embryonalen Vaskularisation persistiert.

Digitized by Google

Über Feinheiten in der Struktur der Wandungen der Glaskörpergefäße im embryonalen Säugerauge, speziell über protoplasmatische Verbindungen der Gefäßwände mit Glaskörperfibrillen, wie sie WOLFRUM darstellt, habe ich mich schon oben geäußert (S. 133).

Anhang.

Zellen im Glaskörper.

Da wir, wie ich oben (S. 115ff.) darlegte, den Glaskörper histomorphologisch als stark gewucherte Basalmembran der Retina auffassen wollen, und da in dieser Basalmembran ektodermale Zellen, nämlich solche, die der Matrix, der Retina selbst entstammen und gelegentlich von SEEFELDER konstatiert wurden (vgl. S. 118), doch sicher nur als große Seltenheiten gelten müssen, haben wir wohl reichlich Grund, so ziemlich alle hier und da im Glaskörper gefundenen Zellen oder Zellansammlungen als Fremdlinge im Glaskörper zu betrachten, als mesodermale Gebilde, die während der Entwicklung entweder nur mechanisch in den Glaskörper hineinbezogen wurden oder aber — wohl in häufigeren Fällen — Reste von embryonal vorhanden gewesenen Gefäßen bzw. von dem dieselben begleitenden spärlichen Bindegewebe sind, wenn nicht gar in manchen Fällen Anschnitte von Gefäßen zur Beschreibung isolierter Zellen oder Zellkomplexe Anlaß gegeben haben sollten.

Übrigens scheint es, als ob im Laufe der Zeit, mit der Vervollkommnung der histologischen Technik, die Befunde von Zellen im Glaskörper immer seltener werden.

Zu erwähnen wären außer Leukozyten, auf die wir gar nicht eingehen wollen, folgende Befunde.

Selachier. Hier fand ich (1905, S. 750) im Glaskörper von Spinax, dicht an der — als Teil der „Zonula zinnii" zu wertenden — häutigen Verbindung zwischen Linsenmuskel und Linse in Mikrotomschnitten eine aus Zellen bestehende Masse, ähnlich einem mit Endothelwandung versehenen Blutgefäßquerschnitte, nur daß die den Blutkörperchen entsprechenden Zellen sich von den echten Blutkörperchen des Tieres wesentlich unterscheiden durch amorphe Gestalt und blasse Färbung von Protoplasma und Kern. Es ist mir wahrscheinlich, daß in diesem Falle das oben nach DE WAELE erwähnte Gefäß des embryonalen Selachierauges nicht zum vollständigen Schwunde gelangt ist und nunmehr in Form einer längst funktionslos gewordenen und in Degeneration begriffenen Zellenmasse persistiert.

In einer sorgfältigen Zeichnung von C. RABL (1898, Tafel XXIX, Fig. 5) sehe ich ferner im Glaskörper eines Pristiurusembryo ein paar sternförmige Zellchen gezeichnet. Der Befund wäre sehr schwer erklärbar und paßt gar nicht zu den Ergebnissen, zu denen wir im folgenden kommen werden. Aber wir dürfen wohl annehmen, daß es dem Autor auf diesen Bestandteil des Präparates weniger ankam, als auf die im Vordergrunde der Betrachtung stehende Linse, und daß schärferes Hinblicken auf diese Partie ihm gezeigt haben würde, daß hier keine Zellen vorliegen, wie ihr Vorhandensein ja im Texte auch nicht hervorgehoben wird.

Oberflächliche Bindegewebszellen kommen jedoch im Glaskörper vieler Teleostier vor (nach H. VIRCHOW), bei Labriden ganz fortsatzlos, bei Cyprinoiden feine verästelte Plasmafäden aussendend, sehr zahlreich bei Anguilla. Da diese Zellen einmal lediglich bei solchen Fischen vor-

Digitized by Google

kommen, die Glaskörpergefäße besitzen, und sie sich zweitens auch z. B. bei den Pleuronectiden nur in dem Teil des Glaskörpers finden, der allein oberflächliche Glaskörpergefäße hat[1]), so darf man es wohl als zweifellos erachten, daß hier die Auffassung, diese Zellen seien mesodermale Fremdlinge im Glaskörper, eingedrungen mit den Gefäßen selbst, voll und ganz auf diese Zellen zutrifft, wie auch schon VIRCHOW 1910 davor warnt, diese Zellen als Glaskörperzellen zu betrachten.

Auch weiterhin im Tierreiche finden wir Bindegewebszellen an der Oberfläche des Glaskörpers, vorzugsweise bei denjenigen Tieren, die oberflächliche Glaskörpergefäße besitzen, so beim Frosch, wo VIRCHOW 1901 die dahin lautende Angabe EBERTHS anerkennt, ebenso bei Schlangen (VIRCHOW 1901) — freilich nach DE WAELE (1905) auch beim Axolotl, wo sie nur Reste der embryonalen Vaskularisation bzw. des mit den embryonalen inneren Augengefäßen eingedrungenen Bindegewebes sein können.

In allen diesen Fällen — außer eben beim Axolotl — handelt es sich zweifellos um eines und dasselbe, und zwar, wie ich fast vermuten möchte, vielleicht lediglich um Zellen, die den Gefäßwandungen selbst angehören.

Etwas anders sind die fixen Zellen an der Papille des Sehnerven und am Processus falciformis der Fische aufzufassen. Ich bemerke schon hier, daß nicht nur ein Gefäß (oder Gefäßsystem) durch die persistierende Augenspalte in das Augeninnere eindringt und zum Linsenmuskel tritt, sondern daß sowohl diese Gefäße, als auch der Linsenmuskel meist von einer gewissen, übrigens oft auch chromatophorenführenden Bindegewebsschicht umfaßt sind; was Wunder nun, wenn Bestandteile dieser Formation hier und da als „fixe Zellen" im Glaskörper beschrieben wurden? Es handelt sich auch hier nur um glaskörperfremde Bestandteile mesodermaler Abkunft.

Dann aber bleibt nicht mehr viel übrig, was — auch bei bestem Willen — als wirkliche Glaskörperzellen gelten könnte. PARREIDT will blasse Zellen mit großem Kern im Glaskörper der Vögel gesehen haben. Nach Besichtigung der eigenen Präparate des Autors ist es mir aber nicht zweifelhaft, daß es sich hier lediglich um Epidermiszellen, die von der menschlichen Hand stammen und auf den Objektträger geraten waren, handelt.

Was Säugetiere betrifft, so erwähnt RETZIUS Glaskörperzellen beim Menschen, die jedoch nach den Abbildungen vielleicht auch bloße Konservierungsprodukte sein könnten. Auch BEAUREGARD findet Zellen namentlich in der Nähe der Zonula, ein Befund, der zwar schwer zu erklären ist, jedoch möglicherweise für den Sucher „echter" Glaskörperzellen an Interesse verliert im Hinblick auf die von WOLFRUM, v. LENHOSSEK und Graf SPEE im Bereiche der Zonula manchmal gefundenen abgesprengten Ektodermzellen. Schließlich erwähne ich noch zwei Befunde von H. VIRCHOW (1884/85), die der Autor selbst nicht zu deuten weiß: beim Alpakaschaf fanden sich über die Oberfläche des Glaskörpers in gleichmäßiger Verteilung reichlich verzweigte Zellen ausgebreitet — diese könnten, weil es sich um ein holangisches Auge handelt, wiederum ähnlich gedeutet werden wie bei Fischen, Amphibien und Schlangen (s. o.), und ähnliche, nur schlankere Zellen fanden sich in einigen Hühneraugen — für diese wüßte auch ich keine Deutung aufzustellen.

Da weiterhin ein von R. VIRCHOW (1851) bei Säugerembryonen aufgefundenes oberflächliches Zellnetz von O. SCHULTZE als Anlage der

1) Nur bei Acipenser will H. VIRCHOW Zellen ohne Gefäße gesehen haben.

Digitized by Google

Membrana vasculosa retinae erkannt wurde, so schließt sich dieses seiner Bedeutung nach durchaus den entsprechenden Bildungen bei Fischen, Amphibien und Vögeln an.

In keinem von allen diesen Fällen handelt es sich um Zellen, die dem Glaskörper ureigen wären und den Namen „Glaskörperzellen" wirklich verdienten. Sie alle sind, vielleicht mit einer Ausnahme — BEAUREGARDs Beobachtungen — Abkömmlinge des Mesoderms, und in vielleicht allen diesen Fällen handelt es sich gar nicht einmal um freie Zellen, sondern um Bindegewebsbestandteile, die den organischen Zusammenhang mit der Mesodermformation des ganzen Körpers noch nicht verloren haben.

Freie Zellen in der Tiefe des Glaskörpers dürften jedoch gar nicht vorkommen. Wir hatten nur wenige Angaben von solchen zu erwähnen. Am bestimmtesten klang diejenige von RETZIUS. Sie alle aber stehen zu vereinzelt, als daß wir das Vorkommen von freien Zellen im Glaskörper als allgemeines oder wichtiges Vorkommnis zugeben könnten.

Wichtig sind dagegen die schon erwähnten, von der Retina derivierten Zellen, die SEEFELDER beschrieb (s. S. 118) und in gewisser Parallele stehen mit den von BERGMEISTER, UCKE und SEEFELDER beschriebenen „Epithelresten", d. h. Gliazellansammlungen in der Excavatio optica (vgl. S. 135). Wir erwähnen sie hier, weil es wichtig sein wird, diese Elemente nie mit mesodermalen zu verwechseln. Als „Zellen im Glaskörper" kommen die letzteren schon wegen ihrer Lage dicht an der Papille kaum in Betracht

Wir können somit schließlich dahin resümieren, daß es, abgesehen von ganz seltenen Befunden, im Glaskörper keine freien Zellen und insbesondere keine freien mesodermalen Zellen gibt.

5. Deckepithel.

(Pigmentepithel; Tapetum nigrum)

Das Pigmentepithel, oder, wie wir es in der vergleichenden Anatomie mit SCHAPER 1899 besser nennen, das „Deckepithel", das Außenblatt der sekundären Augenblase, ist stets ein einschichtiges, ziemlich einfach gebautes Epithel; ja an Einfachheit und Regelmäßigkeit gleicht es in vielen Fällen kaum einem anderen Gewebe des Wirbeltierkörpers.

Wir besprechen hier zunächst nur das Deckepithel insoweit als es in den Bereich der Pars optica retinae fällt, während wir uns die Pars ciliaris und Pars iridiaca für später vorbehalten (S. 187 bzw. S. 216)

Die einzelnen Zellen sind voneinander durch eine Kittsubstanz (aus Neurokeratin) getrennt. Die Zellgrenzlinien sind meist sehr regelmäßig sechseckig, obschon infolge ungleicher Entwicklung der einzelnen aneinanderstoßenden Zellen auch andere als sechseckige Konturen vorkommen.

Über die Herkunft der melanotischen Pigmentkörner von farblosen „Pigmentträgern", die ihrerseits vom Zellkern stammen, siehe A. v. SZILY 1911.

Im allgemeinen ist zu bemerken, daß die Zellen:

1. Flache Epithelzellen vom allereinfachsten Typus sein können, z. B. bei Selachiern (Fig. 151b). Das in diesen und anderen Fällen zu beobachtende gänzliche Fehlen von Pigment hängt mit dem Vorhandensein eines Tapetum chorioideale lucidum zusammen, dessen Funktion nur bei Pigmentmangel im sogenannten „Pigment-

Digitized by Google

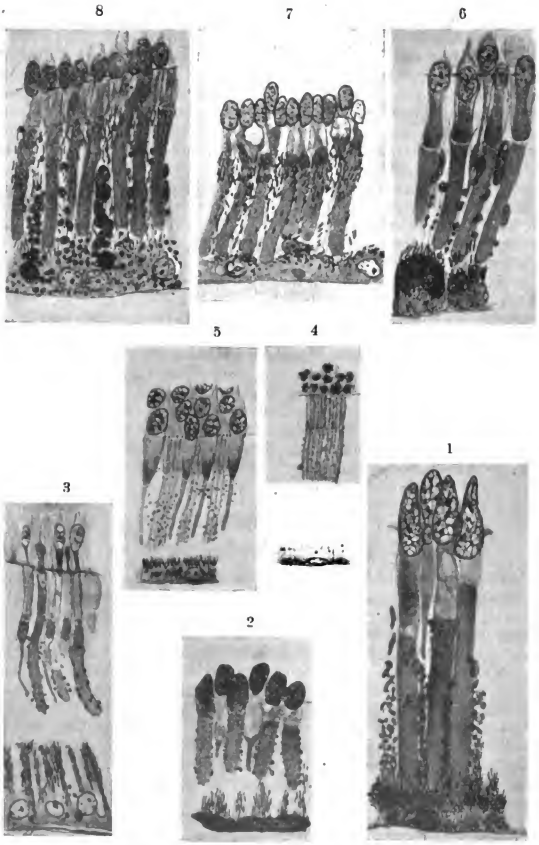

Fig. 150. 1—8. **Stäbchenzapfenschicht verschiedener Wirbeltiere mit Sekretkörnern, die vom Deckepithel herstammen.** Nach KOLMER. Fig. 1. Pigmentepithel und Stäbchenzapfenschicht von Salamandra maculata. Dunkelstellung des Pigments. Körnchen an und zwischen den Stäbchen. Zeiss Apochromot 2 mm, Apertur 1,40. Komp.-Okular 4. Unter Benutzung des Abbéschen Zeichenapparates wiedergegeben. Alle folgenden Figuren bei gleicher Vergrößerung (500mal) wiedergegeben. Fig. 2. Dasselbe von Siredon mexicanus, Pigmentepithel bei der Präparation abgehoben Fig. 3. Dasselbe von der Gans. Tötung bei mäßiger Beleuchtung. Fig. 4.

Digitized by Google

epithel" ungestört sein kann. Die Kerne der Epithelzellen erscheinen stets — auch bei den komplizierteren Ausbildungsformen des Epithels — in jedem Querschnitt oblong und horizontal liegend.

2. Als die nächst kompliziertere und physiologisch bedeutsamere Stufe der Ausbildung ist es anzusehen, wenn die Pigmentepithelzelle mit vielen gegen die äußere Körnerschicht hin gerichteten Fortsätzen versehen ist, in welcher das dunkelbraune Pigment (Fuszin) vor- und zurückwandern kann. Die Fortsätze umgeben dann die Stäbchen und Zapfen, und bei Belichtung wandert das Pigment vor und schützt somit die Sehzellen vor zu intensiver Bestrahlung oder — worauf es vielleicht noch mehr ankommt — vor Lichtreflexen, die die Klarheit des Netzhautbildes beeinträchtigen könnten. Dieser Typus des Pigmentepithels ist der verbreitetste in allen Tierklassen.

Es ist mitunter angenommen worden, die Längsriefen der Sehzellen, insbesondere der Stäbchen, rührten von den Fortsätzen der Pigmentzellen her. Dies ist indessen keineswegs zutreffend. Zunächst sind wahrscheinlich die Stäbchenhüllen relativ feste Gebilde, von den weichen und dünnen Pigmentzellfortsätzen nicht eingedrückt werden können. Sodann haben wir für die Längsriefung der Sehzellen eine wesentlich andere Deutung in Anlehnung an HOWARD wenigstens als wahrscheinlich kennen gelernt (S. 16).

3. Eine weitere wichtige Komplikation, die hinzukommen kann, besteht im Auftreten von glänzenden Guaninkristallen in den Epithelzellen — wohl immer neben dem dunkelbraunen Fuszin — in welchem Falle man nicht mehr den alten Namen „Tapetum nigrum" gebrauchen kann, sondern besser von einem Tapetum retinale lucidum spricht, weil es in seiner Funktion dem Tapetum chorioideale lucidum", d. h. der bei vielen Arten vorhandenen, lichtreflektierenden Tapetumschicht der Chorioidea, nahekömmt. Dieser Typus des Deckepithels findet sich bei vielen Teleostiern und beim Krokodil.

Dazu kommen noch einige Eigentümlichkeiten, die weiter unten erwähnt werden sollen, indem wir das Verhalten des Pigmentepithels bei den einzelnen Abteilungen der Wirbeltiere genauer besprechen.

Während die verschiedene Ausbildung des Deckepithels nach Pigment- und Guaningehalt zweifellos von der Bedeutung dieser Schicht

Dasselbe von einer albinotischen Ratte. Fig. 5. Dasselbe von Macacus rhesus, bei Zimmerbeleuchtung abgetötet. Fig. 6, 7, 8. Stäbchenzapfenschicht der Retina von Rana esculenta, in ganz gleicher Weise fixiert und gefärbt. Fig. 6 nach mehrstündigem Aufenthalt im absoluten Dunkel. Fig. 7 in kaltem Wasser der Sonne ausgesetzt. Fig. 8 in der Sonne mit Pilocarpin behandelt, nach Auftreten der Vergiftungserscheinungen auf 1 Stunde ins Dunkel gebracht und dann getötet. Man sieht bei Fig. 6 das Pigment in der typischen Dunkelstellung, ebenso die diesem Zustand entsprechend verlängerten Myoide der Zapfen, im Myoid einzelner Stäbchen einen zentrosomartigen von einer Area umgebenen Körper. Vom Pigmentepithel gehen Sekretkörner aus. In Fig. 7 ist der starken Belichtung entsprechend fast alles stäbchenförmige Pigment in die Fortsätze gewandert und nur die ungeformten Pigmentkörner noch im Zelleib zurückgeblieben, von den Sekretkörnern ist nichts zu sehen, die Zapfen befinden sich nahe der Limitans in Lichtstellung. In Fig. 8 sieht man Pigment und Zapfen so wie in Fig. 7 angeordnet, der starken vorhergegangenen Belichtung entsprechend. Die Körper der Pigmentzellen und deren Kuppen sind dicht mit Körnchen erfüllt; man sieht, wie diese sich am Abgang der Zellfortsätze zu größeren Aggregaten vereinigen und zwischen die Sehelemente austreten. Die Intensität der Färbung entspricht möglichst dem Original, und die Kontraste sind in der Zeichnung nicht übertrieben.

Digitized by Google

für die physikalische Optik des Auges ist, dürfte dem Pigmentepithel außerdem noch eine sekretorische Funktion zufallen, wie schon öfter angenommen wurde und neuerdings bewiesen zu sein scheint. KOLMER (1909) zeigt nämlich, daß an den Stäbchen, selten auch an den Zapfen der Retina der verschiedensten Wirbeltiere oft zahlreiche, meist kugelige Körper hängen, welche nichts anderes als Sekretionsprodukte des Pigmentepithels seien. Gefunden wurden sie bei Petromyzon, Esox, Salamandra, Siredon, Rana, Anser, Mus, Lemur, Macacus. In der Dunkelretina von Fröschen (und Säugern?) sind die Tröpfchen und Körnchen größer und zahlreicher als in der belichteten Retina und nach direkter Sonnenbelichtung sind sie gar nicht nachzuweisen. Da sie ferner bei Lacerta, einem Tier mit exquisiter Zapfennetzhaut fehlen, ebenso bei Tropidonotus, ist anzunehmen, daß sie etwas mit der Sehfunktion der Stäbchen des Dämmerungssehapparates, zu tun haben (vgl. Fig. 150).

Wir gehen nunmehr zu Speziellerem über, und indem wir bezüglich aller rudimentären Augen auf die unten (S. 346 ff.) folgenden Einzelbeschreibungen derselben verweisen, können wir die Cyclostomen hier übergehen und beginnen mit den Selachiern.

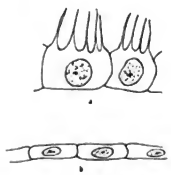

Fig. 151a u. b. **Pigmentepithel bei Selachiern.** *a* Mustelus, *b* Chimaera.

Selachier.

Bei den Selachiern bestehen zweifellos Verschiedenheiten in der Beschaffenheit des Deckepithels, wodurch sich die ungleich lautenden Angaben der einzelnen Untersuchungen zum Teil erklären dürften. Meine eigenen, nicht sehr genauen, früheren Angaben werden im folgenden nach erneuter Untersuchung meiner Präparate verbessert.

NEUMAYER beschreibt das Deckepithel der Selachier als reich an Pigmentkörnchen, und die Zellen seien mit Fortsätzen versehen. Dies kann nur in wenigen Fällen zutreffen. Die Regel dürfte sein, daß das Pigment zwar fehlt, die Zellen aber mit Zellfortsätzen versehen sind. So findet es RETZIUS (1903) bei Acanthias, und ich kann dasselbe Verhalten bei Mustelus und Torpedo sicherstellen (Fig. 151a). Pigment fehlt diesen Arten auch im äußersten Bezirk des „Pigmentepithels", soweit es der Pars optica retina anliegt. Bei Raja finde ich dasselbe Verhalten nur in medialen Netzhautpartien: in dorsaleren und ventraleren kommt hinzu, daß die Zellen Pigmentkörnchen enthalten, die jedoch — wenigstens in meinen Präparaten — auf den Zellleib beschränkt, also in Nachtstellung sind. Bekanntlich haben alle Selachier (außer vielleicht Laemargus) ein Tapetum lucidum, welches eben nur bei fehlendem Pigment wirksam sein kann. Bei Raja erscheint das Tapet tatsächlich auf einen ziemlich breiten, nicht scharf begrenzten medianen Horizontalstreifen des Augengrundes beschränkt. — Bei Chimaera aber, und wahrscheinlich auch bei Spinax, die beide große Tiefen bewohnen, fehlen die Zellfortsätze (Fig. 151b) und das Deckepithel hat das Aussehen, welches SCHAPER 1899 (s. Fig. 32, S. 29) auch für Mustelus beschreibt.

In Flachschnitten fand RETZIUS (bei Acanthias), daß die Pigmentzellen auf ihrer inneren Oberfläche aneinander schließen, daß sie dagegen an ihren äußeren Abschnitten durch ziemlich geräumige Spalten getrennt sind. In letzteren fanden sich eigentümliche sternförmige Zellen mit

Digitized by Google

langen Ausläufern — ein sonst bei keinem Wirbeltiere, außer vielleicht bei Dipneusten (S. 161), wiederkehrender Befund.

Ganoiden.

Die Pigmentepithelzellen der Ganoiden dürften demjenigen Typus, welcher der häufigste ist, ziemlich nahe kommen. Nach DOGIEL liegt Pigment ausschließlich in den gegen die Retina sich erstreckenden Zellfortsätzen, was jedoch sicher vom Belichtungszustande abhängen wird. Es besteht aus länglichen Kristallen, deren Längsdurchmesser perpendikulär zur Retina liegt. In dem Protoplasma des Zelleibes, welches als grobkörnig beschrieben wird, findet man manchmal einen kleineren oder mehrere größere Fetttropfen (DOGIEL).

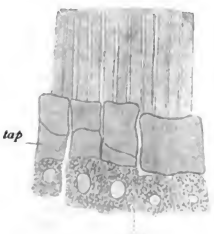

Fig. 152. **Pigmentepithel (gebleicht) und Tapetum retinale von Malacosteus indicus.** Nach A. BRAUER. *rep* Retinapigment, *tap* Tapetum.

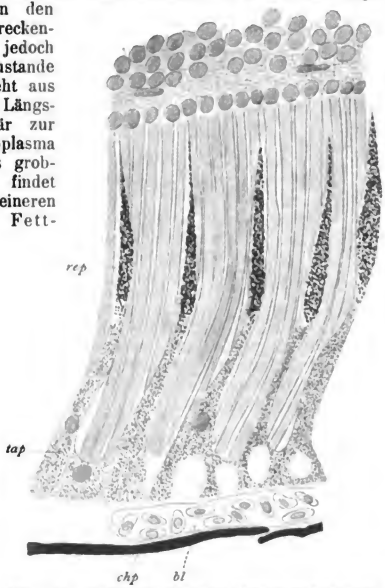

Fig. 153. **Retina und Tapetum retinale Evermanella atrata.** Nach A. BRAUER. *rep* Retinapigment, *tap* Tapetum, *chp* Chorioideapigment, *bl* Blutgefäß.

Teleostier.

Die Pigmentzellfortsätze, in welchen das Pigment sich bewegt, sind sicher den meisten Arten eigen und erstrecken sich — nach H. MÜLLER — in der Regel bis an die Grenze der Innen- und Außenglieder der Zapfen.

Ob die Teleostier auch Fettropfen in ihren Pigmentzellen besitzen, dürfte noch unentschieden sein.

Dagegen findet sich bei Cypriniden und Perciden außer dem braunen Fuszin noch ein anderer Stoff in den Pigmentepithelzellen: Guaninkristalle. Diese Körnchen finden sich vorzugsweise in der Kuppe, Basis und in den Fortsätzen von Zellen. Das durch die Guaninkristalle

Digitized by Google

zustande kommende Tapetum retinale nimmt bei Abramis nur die dorsalen zwei Drittel des Augenfundus ein und endigt ventral mit ziemlich scharfer Linie. Bei der Plötze (Leuciscus) liegt es nur im Gebiet des schärfsten Sehens (SCHIEFFERDECKER), bei Lucioperca sandra erfüllt es den ganzen Augenfundus. Im Lichtauge rückt das Guanin in die Zellbasen, das Pigment in die Zellfortsätze, im Dunkelauge ist es umgekehrt. (BRÜCKE, H. MÜLLER, KÜHNE und SEWALL, EXNER und JANUSCHKE, GARTEN.)

Bei Tiefseefischen ist nach BRAUER eine Rückbildung des Deckepithels als Folge des Lebens in Dunkelheit ziemlich allgemein. Bei den meisten Arten findet man das Pigment in Dunkelstellung, die Fortsätze reduziert oder fehlend. Gelegentlich (z. B. bei Evermanella) sind die Zellen gut entwickelt, aber durch Lücken voneinander getrennt. Eine funktionelle Rückbildung des Pigmentepithels bei Tiefseefischen dürfte darin zu erblicken sein, daß am Tage gefischte Tiere es noch in Dunkelstellung zeigen (BRAUER, S. 176 und 225). — Coloconger und Synaphobranchus (Anguillulidae) entbehren der Fortsätze gänzlich, und das Pigment ist nur spärlich entwickelt. Bei Macrurus ist das Pigment, obschon Fortsätze der Zellen fehlen, reichlich vorhanden, was infolge der Anwesenheit eines chorioidealen Tapetums, das nun unwirksam erscheint, auffällt. Bei dem schon erwähnten Myctophum und bei Neoscopelus liegt dagegen über dem Tapetum ein aus pigmentfreien, ganz platten Zellen bestehendes Deckepithel. Pigmentfrei ist es auch an den schon erwähnten (S. 73) „Fenstern" in Teleskopaugen.

Bei einigen kleinen und wohl phylogenetisch in Rückbildung begriffenen Tiefseefischaugen, speziell bei den Pediculaten, ist jedoch das Pigmentepithel verdickt bis zur Hälfte der Retinabreite (Oneirodes niger) (vgl. S. 349).

Endlich haben wir auch bei einigen Tiefseeteleostiern ein Tapetum retinale zu vermelden (Fig. 153). Bei Evermanella atrata kommt es dem schon beschriebenen Verhalten am nächsten. Es findet sich nur in der dorsalen Hälfte des Auges. Das Pigment ist (dauernd?) in Lichtstellung, das Tapetum nimmt die Basen der Zellen ein. Die Stäbchen und die Pigmentzellen zeigen nur ein sehr lockeres Gefüge. — Diplophos und andere Arten haben an der Außenseite des Pigmentepithels an einer Stelle ventro-lateral im Auge kurze zylindrische, lichtbrechende Körper, deren auf jede Pigmentzelle einer kommen dürfte (in den Zellkuppen gelegen?). Malacosteus indicus hat dagegen zwischen den Pigmentzellen und den Stäbchen eine ganz eigentümliche Schicht (Fig. 152), bestehend aus gelblichen, ganz unregelmäßig gestellten Gebilden, völlig homogen, kernlos, am stärksten in der Umgegend des Optikus entwickelt. Es dürften Absonderungen der Pigmentzellen sein, welche bewirken, daß der Augengrund am frischen Tier purpurn glänzt.

Vielleicht liegt etwas ähnliches bei Crenilabrus vor, wo nach EMERY (1876) und BERGER die Fortsätze des Pigmentepithels mit roten nadelförmigen Kristallen erfüllt sein sollen.

Was regionäre Verschiedenheiten des Pigmentepithels bei Teleostiern betrifft, so fand HESS (1910) bei Gasterosteus in den mittleren Netzhautpartien (die zweifellos dem besten Sehen dienen, s. S. 71) den Pigmentgehalt geringer als dorsal und ventral. Ferner gehört hierher das schon erwähnte Verhalten des Tapetum retinale (s. o.).

Digitized by Google

Dipneusten.

Das Deckepithel von Protopterus besteht nach HOSCH aus kubischen oder prismatischen, mit pinselartigen Fortsätzen versehenen Zellen, deren äußeres, der Sklera zugekehrtes Ende fast ganz pigmentfrei erscheint; zwischen den Elementen des Pigmentepithels finden sich in unregelmäßigen Abständen vereinzelte rundliche, dicht mit Pigmentkörnern erfüllte Zellen eingeschaltet. Dieselben sind meist durch eine helle Kontur gegen die benachbarten Zellen abgegrenzt.

Diese merkwürdige Angabe erinnert an RETZIUS' Befund von sternförmigen Zellen im Deckepithel der Selachier und würde ihr an die Seite zu stellen sein, wenn sie in gleicher Weise wie jene durch genaue histologische Abbildungen belegt erschiene.

Die Pigmentzellen von Lepidosiren bieten nach KERR nichts Besonderes. Ihre Fortsätze können bis an die Memb. limitans ext. heranreichen.

Amphibien.

Die Pigmentzellfortsätze sollen auch hier bis an die Membrana limitans externa heranreichen können. Außer Fuszin (Pigment) enthalten auch die Pigmentzellen der Amphibien Fettropfen (Lipochrin), ferner meist „Myeloidkörner" oder „aleuronide Körner", farblose Körner von verschiedener Form. Gleich den Fettropfen liegen sie stets in der Kuppe der Zelle (KÜHNE).

Nach KRAUSE scheint sich das Pigmentepithel bei den verschiedenen Amphibienarten ziemlich gleichmäßig zu verhalten, jedoch bei Triton cristatus viel größer zu sein als bei sonstigen Arten.

Spezialuntersucher seien darauf hingewiesen, daß KRAUSE (1892) alle damals vorliegenden Angaben sehr gewissenhaft zusammengestellt hat.

Das Fuszin findet sich nach HESS (1910) teils in Form von Nadeln — dies ist das „mobile" Pigment in den Zellfortsätzen — teils in Form von Körnchen — „stabiles" Pigment in den Zellkörpern.

HESS (1910) stellte regionäre Verschiedenheiten des Pigmentepithels beim Frosch fest. In der ganzen ventralen Netzhauthälfte sind die Pigmentzellen dick, groß, pigmentreich und scharf voneinander gesondert. In dem Gebiete des horizontalen Areastreifens (s. S. 77) fällt dagegen der sehr geringe Pigmentgehalt aller Zellen auf. In der dorsalen Netzhauthälfte sind die Zellen wieder pigmentreich, aber kleiner als in der ventralen Hälfte und mit spitzeren Fortsätzen versehen.

Reptilien.

Pigmentepithelfortsätze dürften überall entwickelt sein.

Über etwaige Fettropfen und Myeloidkörner dürfte nichts bekannt sein.

Wie schon erwähnt, besitzt das Krokodil gleich manchen Teleostiern ein retinales Tapetum, wobei die dasselbe verursachenden Guaninkristalle viel reichlicher in der Zelle vorhanden sind als Fuszinkristalle (ABELSDORFF).

Nach HESS (1910) ist in dem horizontalen Areastreif von Cyclemys (Schildkröte) das Pigment etwas dunkler als im übrigen Augengrunde. Bei Nicoria ist das Pigment in der ventralen Augenhälfte etwas stärker entwickelt als in der dorsalen.

Daß bei den Reptilien als einziger unter allen Wirbeltierklassen die sekretorische Funktion des Pigmentepithels durch KOLMER nicht erwiesen werden konnte, erwähnte ich schon S. 158.

Digitized by Google

Vögel.

Pigmentepithelfortsätze sind überall vorhanden.

Fettropfen sind nur bei einigen Eulen gefunden worden.

Myeloidkörner fanden sich nur bei Buteo und einigen Eulen (KÜHNE).

Reicher an Pigment als die übrige Netzhaut ist oft das sogenannte „rote Feld", welches wir S. 82 besprochen haben (HESS 1910).

Im übrigen würde nach HESS' Befund bei der Schwalbe die ventrale Netzhauthälfte viel reicher an Pigment sein als die dorsale.

Ich fand 1909 (bei Uria troile), daß das Plasma der Pigmentzelle eine dünne basale Schicht hat, die sich heller färbt als das übrige. Der dunklere Teil läßt eine allerdings immens feine Streifung erkennen, die vielleicht als die Verlängerungen der Zellfortsätze in den Zellkörper hinein aufgefaßt werden kann. — Meine am gleichen Orte folgenden Ausführungen über den Modus der Pigmentverschiebung gehen von einer wohl falschen Annahme aus.

Ich bemerke hier, daß es — entgegen früheren Angaben — keine Vogelaugen mit Tapetum lucidum gibt, und wir daher bei keinem Vogel ein pigmentfreies Deckepithel suchen können.

Von den beiden Pigmentarten, die wir schon bei den Amphibien erwähnten (Körner- und Nadel- oder Stäbchenpigment), ist bei den Vögeln nach RAEHLMANN das Stäbchenpigment reichlicher und im proximalen Pol anscheinend ausschließlich vorhanden. Das Körnerpigment, soweit vorhanden, liegt auch hier nur im proximalen Zellteile und um den Kern herum. Zwischen der aus rundlichen größeren Kugeln bestehenden Hauptmasse finden sich einzelne (bis 12) runde, aus viel kleineren Körnchen bestehende Plaques verteilt.

Säugetiere.

Die Mehrzahl der Säuger besitzt zweifellos Pigmentzellen mit Fortsätzen von der gewöhnlichen Art.

Die Zellen sind nicht immer sechseckig, sondern auch oft fünf- bis zehneckig (KUHNT).

Fettkörner sind vielen, aber nicht allen Arten eigen. Bei Mensch, Rind und Schwein fehlen sie, beim Kaninchen (besonders albinotischen) sind sie vorhanden und zwar farblos, während sie bei den anderen Wirbeltierklassen fast ausnahmslos gelb in verschiedenen Nüancen sind.

Myeloidkörner fehlen.

Die Pigmentkörper (Fuszin) sind bei den Säugern meist Körner, seltener — und dann nur im distalen Zellteile — Stäbchen (RAEHLMANN).

Bei denjenigen Säugetieren, die ein chorioideales Tapetum lucidum besitzen, finden wir begreiflicherweise wiederum die Reduktion des Pigmentepithels zu einem pigmentfreien Deckepithel. So bei Ungulaten und Carnivoren.

Bei den Pinnipediern ist das Pigmentepithel meist nur in Form einer flachen Zellenlage vorhanden, in welcher das Pigment reduziert erscheint oder sogar (Odobenus, Walroß) ganz fehlt. Bei Embryonen von Odobenus und anderen Arten ist noch die stärkere Pigmentierung, als Rest von Ahnenzuständen, erkennbar (nach PÜTTER).

Bei Macrorhinus berechnet PÜTTER, daß das Volumen der Zellen des Außenblattes der Retina in der Pars optica und in der Pars coeca

Digitized by Google

einander gleich ist. Äußerst verschieden aber ist das Verhältnis zwischen Kernvolumen und Zellvolumen. In der Pars ciliaris, wo anscheinend kein Verlust der Funktion eingetreten ist, verhält sich der Inhalt des Kernes zu der Zelle wie 1 : 19, in der Pars optica dagegen wie 1 : 66.

Bei den Sirenen, von denen PÜTTER allerdings nur Embryonen vor sich hatte, ist das Pigmentepithel stark pigmentiert. — Eine Anlage zu einem Tapetum chorioideale lucidum glaubt PÜTTER allerdings zu finden.

Bei Bartenwalen fanden sich Ungleichheiten in der Ausbildung des Deckepithels schon beim Embryo. So ist beim 20,1 cm langen Embryo von Balaenoptera rostrata, wo eine gesonderte Anlage der Chorioidea noch fehlt, das Außenblatt der Retina in der dorsalen Bulbushälfte stark pigmentiert, in der ventralen aber völlig pigmentfrei. Umgekehrt ist beim erwachsenen Balaena nupticetus nur im dorsalen Bulbusabschnitt (wo das Tapetum der Chorioiden ausgebildet ist) das Deckepithel pigmentfrei (PÜTTER 1903).

Bei den Zahnwalen liegt die Sache so, daß schon bei Embryonen regelmäßig eine Abnahme der Pigmentierung nach dem Augengrunde hin konstatiert wurde, die bis zum völligen Schwinden des Pigmentes auf gewisse Strecken hin gehen kann. Beim erwachsenen Hyperoodon rostratus bleibt allerdings ein schwacher Rest der Pigmentierung im ganzen Augengrunde dauernd bestehen (PÜTTER).

Die Angabe PÜTTERS (1903), daß beim Tiger das Pigmentepithel überhaupt gänzlich geschwunden sei, dürfen wir wohl mit zwei Fragezeichen versehen. Sie ist aber vielleicht als ein Hinweis auf eine außerordentliche Verdünnung der Membran zu verwerten.

Das Deckepithel von Nycticebus ist pigmentfrei (FRITSCH 1911).

Bei Pteropus und Cynonycteris, wo die Stäbchen nicht in einer Ebene liegen, sondern — infolge zahlreicher auf der Chorioidea stehender Kegel oder Fortsätze — in einer höckerigen Fläche (s. S. 66), macht das Pigmentepithel alle Niveauunterschiede der chorioidealen Kegel mit, die es überkleidet. Die flachen Zellen haben fransenförmige Fortsätze, aber nur hier und da einige Pigmentnadeln, häufiger finden sich Vakuolen und Aleuronidkörner. Häufig auch Andeutungen von sekretartigen Körnern, die vom Pigmentepithel ausgehen und zwischen den Stäbchenaußengliedern liegen. Das Fehlen des Pigmentes dürfte vielleicht mit dem starken Lichtabschluß, den schon die chorioidealen Zapfen bewirken, zusammenhängen (KOLMER). FRITSCHS Befund weicht hiervon erheblich ab, dieser Autor findet an Stelle des Retinapigmentes eine breite Schicht, die, ganz pigmentfrei, unter erheblicher Wucherung des Epithels entstanden sein muß.

Nach KOLMER 1912 liegen hier Artunterschiede vor, und zwar handelt es sich bei der von FRITSCH behandelten Spezies um starke Verdickungen des einschichtig bleibenden, pigmentfreien Deckepithels im Kegelmantelgebiet der Chorioideakegel. Schon S. 67 erwähnten wir, daß der Bau der Zellen, insbesondere die starke Anfüllung derselben mit stark lichtbrechenden Körpern, den Gedanken nahe legt, daß hier der bei Säugern einzig dastehende Fall eines Tapetum lucidum retinale vorliegen könnte.

Histogenetisches.

Wie das Innenblatt der Retina, so differenziert sich auch das Außenblatt des Deckepithels von zentral nach peripher, und die Zellneubildungen werden schließlich auf die Umschlagsränder, wo Innen-

Digitized by Google

und Außenblatt ineinander übergehen, beschränkt: d. i. auf die Ora terminalis und die fötale Augenspalte (KESSLER, WÜRZBURG, SCHERL, SCHAPER und COHEN). Die erste Pigmentablagerung findet sich demgemäß wenigstens in der Regel in den zentraleren Partien.

Bei Vögeln allerdings stellt sich zu allererst eine Pigmentablagerung gewissen Grades im peripheren Drittel des Pigmentepithels ein (SCHERL), und ähnlich scheint es merkwürdigerweise beim Menschen zu liegen (KÖLLIKER 1883, ähnlich SEEFELDER 1911[1]). Während diese Tatsachen schwer zu verstehen sind, ist leicht begreiflich, warum bei Säugetieren mit Tapetum chorioideale, wie Hund, Katze und Schaf, das Pigment sich von peripher nach zentral entwickelt (UCKE, SCHERL). In dem zentraleren, tapetierten Bezirke treten Pigmentkörner überhaupt nicht oder doch nur sehr spärlich auf, wie es die Funktion des Tapetums erfordert.

Jedoch ist der Entwicklungsmodus nicht bei allen tapetierten Augen der gleiche, sondern bei Tiefseeteleostiern hat BRAUER ontogenetische Rückbildung des Pigmentes bis zum Schwunde feststellen können. Aus anfänglich (bei 1,1 cm Tierlänge) ziemlich gleichmäßiger Pigmentierung, wobei das Pigment in Lichtstellung steht, die Fortsätze der Pigmentzellen nach der Peripherie zu jedoch an Länge abnehmen und ganz peripher sogar das Pigment fehlt, wird bei Myctophum-Arten zunächst eine partielle Pigmentierung, sie beschränkt sich auf die Nachbarschaft des Optikus oder eine andere Stelle, oder sie fehlt einem Teil der Zellen, während andere dazwischen noch Pigment besitzen. Schließlich werden die Zellen ganz pigmentfrei. Eine postembryonale Reduktion der Zellfortsätze zeigt auch Sternoptyx diaphana und ähnlich Argoyropelecus.

Interessant wäre es zu untersuchen, wie sich in dieser Hinsicht die Rajiden verhalten.

Eine andere Frage ist, ob sich zuerst die äußeren (chorioidealen) oder die inneren (vitralen) Teile der Pigmentzelle mit Pigment erfüllen. In dieser Hinsicht verhalten sich die verschiedenen Tierklassen in bemerkenswerter Weise verschieden. Bei Amphibien, Fischen und Säugetieren erfüllt sich die Pigmentzelle von innen nach außen, bei Vögeln aber von außen nach innen, d. h. zuerst an der der primären Augenblase abgewandten Seite der Zelle. Nach SEEFELDER wären diese Angaben allerdings dahin zu präzisieren, daß am allerersten Anfange sich Pigment in der ganzen Zelle findet, sicher bei Säugern, wahrscheinlich bei Vögeln, und daß dann erst bei jenen in der apikalen, bei diesen in der basalen Zellhälfte die Pigmentierung stärker wird. SCHERL und RAEHLMANN, die obiges feststellten, möchten die Ursache dieses ungleichen Verhaltens in der verschiedenen Art der Ernährung erblicken: Vögel haben keine Netzhautgefäße, während Fische, Amphibien und Säugetiere solche besitzen. In allen Fällen ist schließlich die ganze Epithelzelle mit Pigment erfüllt. — Die oben erwähnte, bei Vögeln zuerst auftretende Pigmentierung des peripheren Drittels des Epithels beginnt ihrerseits allerdings an der vitralen Seite der Zellen.

Während das Pigmentepithel im ausgebildeten Zustande ausnahmslos ein einschichtiges Epithel ist, beobachtet man auf Embryonal-

1) Vergleiche hierzu die neueren Untersuchungen von RAEHLMANN, die etwas abweichende Resultate ergaben.

Digitized by Google

zuständen (KOGANEI beim Kaninchen, SCHERL beim Schaf und SEEFELDER beim Menschen) in der Regel eine Mehrschichtigkeit des Epithels.

Die ersten deutlichen Spuren des Pigmentes zeigen sich beim Menschen beim ca. 4 Wochen alten Embryo von 8 mm Länge (KÖLLIKER, RAEHLMANN), bei Rinderembryonen von 15 mm Länge (ARNOLD), bei Hundeembryonen von 11 mm Länge am 25. bis 26. Tage nach der Begattung (SCHERL, RAEHLMANN), bei Kaninchenembryonen von 7 mm Länge, wo die vorübergehende Mehrschichtigkeit des Epithels schon überwunden ist (KOGANEI), (am 12. bis 13. Tage nach RAEHLMANN), beim Schaf bei 8—10 mm Länge, beim Hühnchen bald nach der 80. Bebrütungsstunde (MAX SCHULTZE). Bei Anwendung stärkster Vergrößerungen konnte jedoch SEEFELDER Pigmentkörnchen schon in dem noch mehrschichtigen Deckepithel des 6,75 mm langen menschlichen Embryos, bei dem der Augenbecher eben erst ausgebildet worden ist, nachweisen, und zwar ausschließlich in der Nähe des dorsalen Umschlagsrandes. Vom dritten Entwicklungsmonat ab ist ferner nach dem Genannten eine scheibenförmige Stelle im Fundus, die Gegend der späteren Fovea durch stärkere Pigmentierung des Epithels ausgezeichnet.

Besondere Aufmerksamkeit hat RAEHLMANN der Frage nach der Form der Pigmentkörperchen geschenkt. Er fand, daß die erste Ablagerung bei Säugern stets in Körnerform erfolgt und die Stäbchenform des Pigmentes erst in vorgerückteren Entwicklungsstadien auftritt. Umgekehrt ist es bei Vögeln. Doch ist das Stäbchenpigment stets auf den inneren, gegen das Retinablatt gerichteten Abschnitt der Zelle beschränkt, wie wir es auch schon bei den ausgebildeten Zuständen notierten.

Schließlich sei noch darauf hingewiesen, daß nach SEEFELDERS Beobachtungen am Menschen und nach KOTSCHETOWS Befunden an verschiedenen Säugern mit der Möglichkeit zu rechnen ist, daß die Zellteilungen im Pigmentepithel zum Teil unter eigenartigen Erscheinungen und auf dem Wege der Amitose erfolgen.

6. Chorioidea.

Einfacher und einheitlicher als viele andere Bestandteile im Auge ist die Chorioidea gebaut, sofern wir darunter nur den Teil der „mittleren Augenhaut", der im Bereich der Pars optica retinae liegt, verstehen und auch von einigen ihr oft zugerechneten Sonderbildungen wie Pecten und Processus falciformis, die wir besser geordnet besprechen, absehen.

Die Chorioidea ist dann im wesentlichen eine Pigmentzellen (stern- und wohl auch spindelförmige Chromatophoren) und Gefäße führende Bindegewebsschicht, die durch Venen und Arterien, die die Sklera durchbohren, mit dem Blutgefäßsystem des Körpers in Verbindung steht, und an der man wohl ganz allgemein folgende Schichten unterscheiden kann:

1. u. 2. Basalmembran und Lamina elastica, beide erst neuerdings von WOLFRUM beim Menschen genauer beschrieben und in vergleichend-histologischer Hinsicht z. Z. noch relativ irrelevant;

3. die Choriocapillaris, bestehend aus in einer Fläche sich vielfach teilenden und anastomosierenden Capillaren, bei den verschiedenen Tieren etwas ungleich ausgebildet und manchmal Pigmentzellen führend,

Digitized by Google

4. die Chorioidea propria, an der man ohne gegenseitige scharfe Abgrenzung oft noch eine meist pigmentreiche Gefäßschicht (Vasculosa) und nach außen, an der Sklera festhaftend, einen meist dünnen, nur bei wenigen Säugern und vielen Fischen mächtigeren Bindegewebsfilz, die „Suprachorioidea" unterscheiden kann.

Dazu können ferner noch irisierende Schichten kommen, die, bald von zellulösem, bald von fibrösem Aufbau, entweder unmittelbar nach außen von der Choriocapillaris liegen und dann als Tapetum lucidum funktionieren (Tapetum lucidum chorioideale) oder aber die alleräußerste Schicht der Chorioidea bilden und in diesem, nur bei einigen Fischen realisierten Falle Argentea heißen.

In sehr vielen älteren Arbeiten finden sich Angaben, wonach in der Chorioidea auch Muskelfasern zu finden wären. Ich habe z. B. bei den Selachiern, wo die Verhältnisse recht übersichtlich sind, sowie in allen anderen Augen nie etwas von Muskelfasern zu sehen bekommen, auch Wolfrum spricht die Meinung aus, daß solche nicht existieren.

Den sogenannten Tensor chorioideae werden wir als einen Bestandteil des Ciliarkörpers kennen lernen.

Der Processus falciformis der Knochenfische wollen wir, soweit es noch nicht S. 93 geschehen ist, beim Ciliarkörper genauer besprechen. Der Pecten im Auge der Reptilien und Vögel aber wurde ein eigenes Kapitel vorbehalten.

Selachier.

Ich habe bei früherer Gelegenheit (1907) für einige Selachier (Chimaera und Torpedo) das Vorhandensein einer Choriocapillaris behauptet, bin aber jetzt überzeugt, daß sie bei allen Selachiern vorhanden ist. Umso fraglicher ist, ob nach innen vor der Choriocapillaris noch ein Endothelhäutchen liegt. Durch die Kerne kollabierter Kapillaren der Choriocapillaris kann ein solches wohl vorgetäuscht werden. Sie enthält nach Berger oft Pigmentzellen, namentlich bei Rochen in dem Bezirke, wo das Tapetum fehlt.

Nach außen auf die Choriocapillaris folgt ein Tapetum cellulosum (Tapetum chorioideale lucidum), welches bei den Selachiern durch regelmäßig dazwischentretende Pigmentzellfortsätze eine einzig dastehende Beschaffenheit erlangt. Das Tapetum selbst besteht aus Zellen, die vollkommen mit nadelförmigen Guaninkalkkristallen erfüllt sind (Brücke, Berger). Bei vielen Konservierungsmethoden erhalten sich diese Kristalle nicht. Zwischen diesen Zellen nun stehen mit schräger oder in vivo vermutlich meist nahezu senkrechter Richtung gegen die Fläche der Chorioidea säulenartige, gerade Züge von Pigment, welche nichts anderes sind als Fortsätze der skleral vom Tapetum gelegenen (mesodermalen) Pigmentzellen (Franz 1907). Leydig (1852) hat bereits bei Flächenbetrachtung des Selachiertapets die Enden dieser Pigmentfortsätze in Form schwarzer Pünktchen zwischen den hellschimmernden „Schüppchen" zu Gesicht bekommen. Ich habe 1906 gefunden, daß der Augenhintergrund des Acanthiasauges bei Dunkelheit völlig spiegelglänzend ist, bei Sonnenlicht aber sogar ganz gleichmäßig schwarz wird, was nur auf Veränderungen dieser Pigmentzellen durch die Lichteinwirkung beruhen kann. Tatsächlich liegen mir auch Schnitte durch Selachieraugen vor, in welchen sich die Pigmentzellenfortsätze auch an der Innenseite des Tapets ausgebreitet bemerkbar machen.

Digitized by Google

Durch dieses so gebaute Tapetum treten nun noch Kapillaren zur Choriocapillaris hindurch.

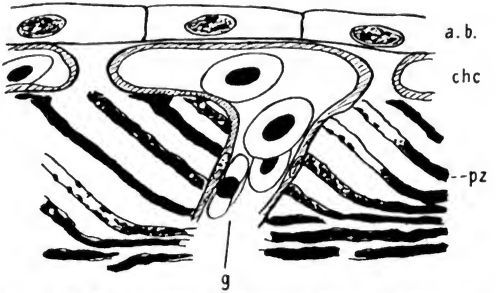

Fig. 154. **Schnitt durch die inneren Chorioideaschichten der Selachier.** *a b* Außenblatt der Netzhaut. *chc* Choriocapillaris. *pz* Pigmentzellen im Tapetum lucidum. *g* Gefäß mit Blutzellen. Die Kristalle des Tapets sind durch Konservierung zerstört.

Die Farbe des Tapets ist bei den Selachiern in fixierten Augen meist silberweiß, im Leben jedoch stets ein Blaugrün, aus dessen starkem Glanze jedoch nach Entfernung des Deckepithels alle Regenbogenfarben hervorleuchten. Nach vorn ist der Glanz durch das aus der Unterlage hervorschimmernde dunkle Chorioidealpigment (nach LEUCKART) etwas abgeschwächt.

Unter regionären Verschiedenheiten des Tapets ist zunächst die hervorzuheben, daß bei Rochen (und zwar nach BERGER bei Laeviraja und Raja) das Tapet bloß im dorsalen Bulbusteile als glänzende Stelle von elliptischer Form mit zackigem Rande entwickelt ist (LEUCKART, FRANZ 1906). Ist diese Tatsache zweifellos von physiologischer Bedeutung, so erscheint von ebenso hohem morphologischen Interesse, daß bei Spinax und Chimaera das Tapet ventral in etwas größerer Entfernung von der Linea terminalis retinae aufhört als dorsal, und daß bei der letzteren Art sogar häufig ein Zipfel des

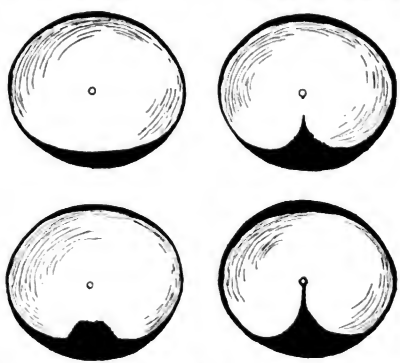

Fig 155. **Individuelle Variation in der Schwarzpigmentierung des Fundus bei Chimaera monstrosa.** Natürliche Größe.

Digitized by Google

nicht-tapetierten Randes gegen die Sehnerveneintrittsstelle sich erstreckt (Fig. 155) (Franz 1906). Ich vermute, daß diese Erscheinung auf einen bei Vorfahrenformen der Selachier vorhanden gewesenen Processus falciformis hindeutet.

Einigen Selachiern: Myliobatis unter den Rochen, Laemargus unter den Haien soll nach Brücke (1845) das Tapetum fehlen.

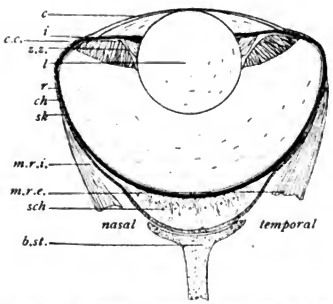

Fig. 156. **Acanthias acanthias, Horizontalschnitt durch das Auge.** *c* Cornea, *i* Iris, *cc* Corpus ciliare, *zz* Zonula zinnii, *l* Linse, *r* Retina, *ch* Chorioidea, *sk* Sklera, *mri* Musculus rectus internus, *mre* Musculus rectus externus, *sch* Suprachoriоidea, *bst* Bulbusstütze.

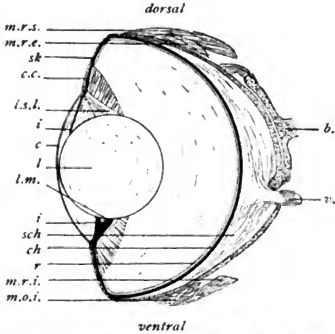

Fig. 157. **Vertikalschnitt durch das in Fig. 156 abgebildete Auge.** *m. o. i.* Musculus obliquus inferior. *l. m.* Linsenmuskel. Sonstige Buchstabenerklärung wie in Fig. 156.

Auf die Tapetumschicht folgt nach außen eine an großen und kleinen Gefäßen außerordentlich reiche, pigmentierte Schicht. Die Venen, weit zahlreicher als die Arterien, sind selbst bei großem Kaliber von rein endothelialer Wandung oder besitzen außerdem höchstens noch eine Adventitia. Über den Verlauf und die Anordnung der Augengefäße der Selachier sind H. Virchows einschlägige Arbeiten nachzulesen.

Nicht scharf geschieden ist von dieser „Vaskulosa" eine „Suprachorioidea", die zwar oft fehlt, oft aber — und zwar immer in den Augen, die eine knorpelige „Bulbusstütze" (s. bei Sklera) besitzen — als mächtiges Füllgewebe zwischen Sklera und Vaskulosa eingeschoben ist und dann mächtiger wird als die gleichbenannte Schicht bei jeglichen anderen Tieren. Sie besteht aus faserigem Bindegewebe, das spärlichere Gefäße als die Vaskulosa und in Begleitung der Gefäße einige Bindegewebszellen enthält. Bei Acanthias, wohl auch bei Squatina und anderen Selachiern (Berger) sind die Bindegewebsfasern zu Strängen vereinigt, die Räume umschließen, welche mit sehr wenigen Fasern erfüllt sind und je ein Gefäß enthalten (Fig. 156). — Noch viel merkwürdiger ist die Suprachorioidea bei Laemargus ausgebildet, wo übrigens das Auge im Verhältnis zum Körper viel kleiner ist als bei allen anderen Selachiern. Hier finden wir nämlich in der Suprachorioidea Knorpelstücke, die zum Teil mit dem Skleraknorpel in Verbindung stehen, Kanälchen (Ka-

Digitized by Google

pillaren?) enthalten und außerdem in den äquatorialen Partien eine radiäre Faserung aufweisen. In einem kleineren, also jüngerem Auge als dem in Fig. 158 und 159 dargestellten fand ich die Knorpelstücke noch nicht so umfangreich wie hier, und die Kanälchen sowie die Radiärfaserung des Knorpels waren noch nicht ausgebildet.

Mit diesem im ganzen Tierreiche einzig dastehenden Falle von physiologischer Verknorpelung der Chorioidea werden wir uns weiter unten (S. 291), bei der Besprechung des Skleraknorpels der Selachier, nochmals kurz zu beschäftigen haben.

Zu erwähnen wäre schließlich noch nach BERGER, daß an der Innenfläche der Lamina suprachorioidea bei Laeviraja und Raja asterias einzelne sternförmige, mit nadelförmigen Kristallen erfüllte Zellen vorkommen.

Außen geht die Chorioidea in das Perichondrium des Skleraknorpels über. Auch hierauf komme ich bei Besprechung des letzteren nochmals zurück.

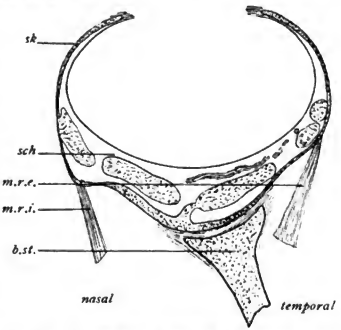

Fig. 158. **Laemargus carcharias, Horizontalschnitt durch das Auge (nur Chorioidea, Sklera und Bulbusstütze).** Buchstabenerklärung wie in Fig. 156 u. 157.

Teleostier.

Die Chorioidea der Teleostier ist von BERGER sehr eingehend beschrieben worden. Für speziellere Studien, beispielsweise für die Struktur der innersten Glashaut, verweisen wir auf diese Arbeit, möchten jedoch nach Durchsicht der Literatur fürs erste folgende Einteilung empfehlen:

An der Innenseite (wenn wir im Hinblick auf die Glashaut auch nicht direkt sagen dürfen: zu innerst) finden wir wieder die Choriocapillaris, die vielleicht niemals fehlt und (nach BERGER) öfter Pigmentzellen enthält.

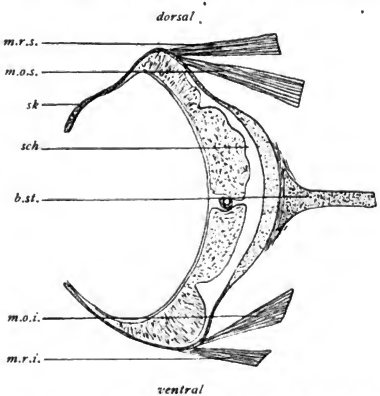

Fig. 159. **Laemargus carcharias. Vertikalschnitt durch dasselbe Auge.**

Digitized by Google

Nach außen von ihr liegt eine bindegewebige, Pigment und Gefäße führende Schicht, sowie oft irisierende Zellenlagen. Wegen Einzelheiten im Verlauf und in der Anordnung der Gefäße, die z. B. bei Rhombus geradlinig, bei Gadus geschlängelt und bei Orthogoriscus rankenförmig verlaufen, s. ZIEGENHAGEN. Uns interessiert vor allem, 1. soweit die

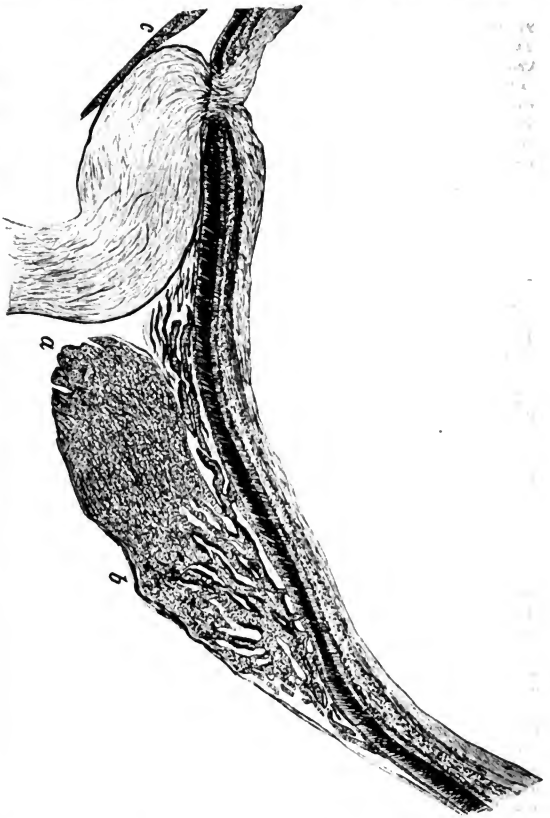

Fig. 160. **Retina, Sehnerv und Corpus chorioideale vom Hecht** (*c* und *a—b*: Corpus chorioideale.)

Varkularisation in Betracht kommt, a) das Corpus chorioideale, die „Chorioidealdrüse" der älteren Autoren, und b) das Corpus lentiforme, beides aus Kapillaren bestehende Wundernetze, und 2. soweit die irisierenden Zellen in Betracht kommen, interessiert uns a) deren Lage; denn sie können entweder eine gleich auf die Choriocapillaris

Digitized by Google

folgende Schicht, ein Tapetum bilden, oder aber sie liegen ganz zu äußerst und bilden dann eine Argentea, b) nach der Form der irisierenden Zellen scheint man zellige Plättchen und zellige Fasern unterscheiden zu können (ähnlich wie bei Säugern).

1. a) Das Corpus chorioideale ist weder eine Drüse, noch (wie noch Brass und Volz annahmen) ein Muskel, sondern, wie Joh. Müller, desgl. Virchow und andere zeigten, und wie Fig. 160 *a—b* und *c* und Fig. 161 erkennen läßt, ein Konvolut von Kapillaren[1]). Gespeist wird es von Stämmen der Arteria ophthalmica magna, auch (?) von Venen aus der Chorioidea. Seinen Ablauf hat es in die Venen der Chorioidea hinein, also in die Venae vorticosae. Außer bei den Teleostiern findet es sich bei keiner Tiergruppe. Es ist wohl bei vielen Arten von Teleostiern vorhanden, fehlt aber z. B. bei Anguilla (Berger). Nach Ziegenhagen ist es am stärksten bei Gadus ausgebildet. Seine Form ist (nach demselben Autor) oft die eines den Sehnerven umschließenden Hufeisens mit ventralwärts gekehrter Öffnung, wobei die beiden Schenkel dicht aneinander treten können (Merluccius) oder sich nur mit ihren äußersten Enden nähern (Lachs) oder aber ganz meist auseinanderweichen (Hering). Werden die Schenkel asymmetrisch — was in allen Abstufungen vorkommt — so geht schließlich die Form des Hufeisens in die eines Hakens über (Rhombus). Nur noch bandförmig ist es bei Pleuronectes, dorsal eingekerbt bei Corvina, in mehrere Stücke geteilt bei Zeus faber. — Vgl. auch die Angaben bei Deyl.

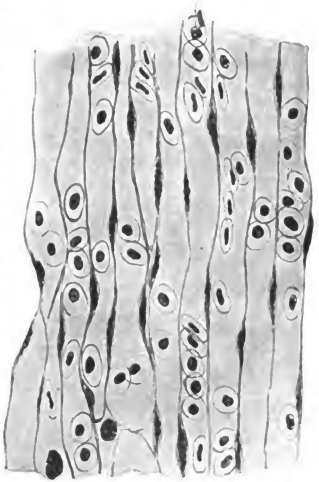

Fig. 161. **Aus dem Corpus chorioideale des Hechtes,** stärker vergrößert.

b) Bei Cypriniden (Cyprinus, Carassius, Catastomus und Tinca, nicht bei Barben und Weißfischen) liegt (Thilenius, H. Virchow 1901) zwischen den Schenkeln des Chorioidealkörpers ein eigener Gefäßkörper, der „linsenförmige Gefäßkörper" (Corpus lentiforme), welcher ein in die Arteria hyaloidea eingeschaltetes Wundernetz ist.

2. a) Was die Kristallzellen oder Kristallgebilde (aus Guaninkalk) betrifft, so fanden wir ja schon bei Selachiern außer dem Tapetum lucidum gelegentlich auch weiter außen einige mit nadelförmigen Kristallen erfüllte Zellen, und bei Teleostiern ist nun ein gleich auf die Chorio-capillaris folgendes Tapetum nun relativ selten entwickelt (am schönsten nach Brücke bei dem Tiefseefisch Pomatomus telescopium, schwächer

1) Historisches, zurückgehend bis auf Nicolaus Lenz (1669), siehe bei Ziegenhagen.

Digitized by Google

bei noch ziemlich stark pigmentierter Choriocapillarmembran bei Labrax und Polyprion, Chorinemus, Pelamys, Prionurus (letzterer bei reichlich pigmentierter Choriocapillaris). Brauer spricht bei vielen Tiefseefischen von einem Tapetum, doch handelt es sich wohl nur bei Myctophum, wo auch das Pigment im Deckepithel der Retina sich reduziert, wirklich um ein solches. Um so häufiger tritt eine entsprechende Schicht an der Außenseite der Chorioidea — dicht unter der Sklera — auf (anscheinend um unerwünschtes diffuses Nebenlicht zu reflektieren), wo sie nach Fortpräparieren der Sklera stark silberglänzend erscheint. Diese an der Außenseite der Chorioidea der Teleostier gelegene (also auch das Corpus chorioideale außen umschließende), silberglänzende Schicht nennen wir die Argentea. Schwach entwickelt soll sie beim Huchen sein (Berger), doch wüßte ich keine Form mit Bestimmtheit zu nennen, der sie fehlte. Bei einer Anzahl Tiefseeteleostiern ist sie von Brauer unter dem Namen Tapetum beschrieben worden (Scopelide, S. 167 in Brauers Arbeit, Stylophthalmus, wohl auch Evermanella, Neoscopelus und Macrurus, sicher Dolichopteryx (teilweise sehr stark entwickelt), Dissomma anale, Opisthoproctes. Ganz besonders stark entwickelt aber fand ich es bei der Aallarve Leptocephalus lacrymatus aus der japanischen Fauna (Fig. 162).

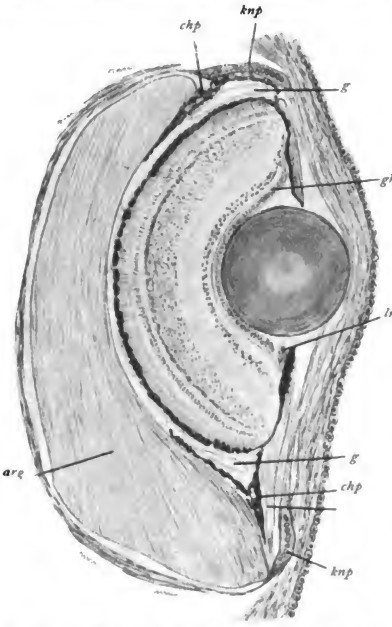

Fig. 162. **Vertikalschnitt durch das Auge von Leptocephalus lacrymatus.** *knp* Knorpel, *chp* Chorioidea-Pigment, *arg* Argentea, *g* Gefäße, *lm* Linsenmuskel, *gh* Gefäße der Hyaloidea.

Fig. 163. **Argenteafasern von Stylophthalmus paradoxus mit Kernen.** Nach Brauer.

Digitized by Google

b) Die Elemente, die die Argentea zusammensetzen, sind bei Luvarus, Pagellus und Salmo (nach BERGER) und wohl noch bei vielen anderen Teleostiern kristallhaltige plättchenförmige Zellen mit kleinem Kern. Statt ihrer aber finden wir lange Fasern, z. B. bei dem in Fig. 162 abgebildeten Leptocephalusauge, sowie bei einer Anzahl Tiefseeteleostiern nach BRAUER; und zwar sind z. B. bei Stylophthalmus und bei den schon erwähnten Scopeliden an den

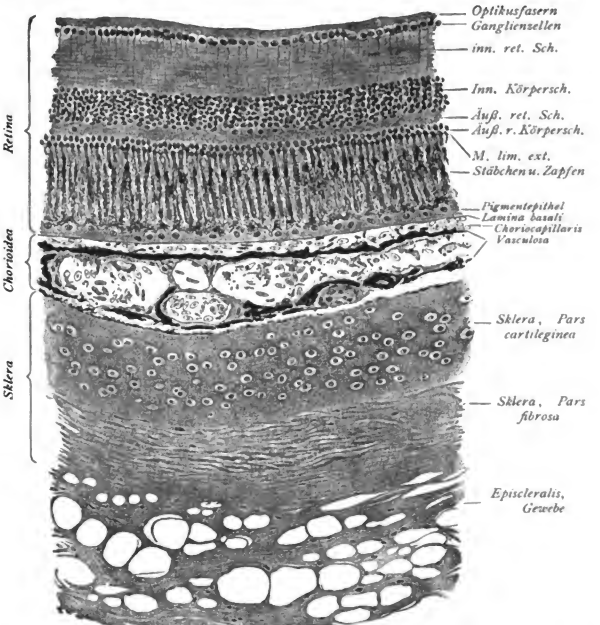
Optikusfasern
Ganglienzellen
inn. ret. Sch.
Inn. Körpersch.
Äuß. ret. Sch.
Äuß. r. Körpersch.
M. lim. ext.
Stäbchen u. Zapfen
Pigmentepithel
Lamina basalis
Chorioidea
Chorioidea
Chorioidea

Da die Argentea zweifellos die Aufgabe hat, von außen her in den Körper eindringendes Licht am Eindringen in das Augeninnere zu hindern, so verwundert nicht, daß wir sie bei den zarten kleinen Fischlarven stets außerordentlich mächtig entwickelt finden.

Ob wir auch bei dem, wie gesagt, nur wenigen Arten zukommenden Tapetum lucidum der Teleostier eine zellulöse und eine fibröse Modifikation zu unterscheiden haben, wissen wir bisher nicht. Wir können aber wohl vermuten, das vom Tapetum der Teleostier in zytologischer Hinsicht ähnliches gelten wird wie von der Argentea, da nach BERGERS genauen Darlegungen sogar zwischen letzterer und dem Telachiertapet eine große Ähnlichkeit besteht.

Eine besondere Eigentümlichkeit der Chorioidea, die in verschiedenem Ausbildungsgrade bei mehreren verwandtschaftlich weit voneinander entfernten Arten wiederkehrt, haben wir noch zu behandeln: in der Äquatorgegend des Auges findet sich eine geweblich der Chorioidea zuzurechnende Erweiterung des Auges, z. B. bei Stylophthalmus (BRAUER, Taf. 34, Fig. 2), ferner in Form eines kleinen ventralen Zipfels bei Dissomma anale (nach BRAUER), als ventrale und schwächere dorsale Verbreiterung bei meinem Leptocephalus (Fig. 162), endlich in relativ ungeheurer Größe bei BRAUERS schon erwähntem Scopeliden. Dieser Teil ist zu äußerst meist mit fibröser Argentea, darunter oft mit Pigment bekleidet und dürfte stets einen Raum für weitlumige, dünnwandige Blutgefäße darstellen, die gewissermaßen deshalb hier untergebracht sind, weil in der übrigen Chorioidea kein Platz für sie aufzubringen war infolge der Raumansprüche, die namentlich bei Tiefseefischen das Auge ohnehin schon oft stellt.

Ganoiden.

Jetzt erst will ich auf die Chorioidea der Ganoiden zu sprechen kommen, weil wir bei ihnen die von den Selachiern und Teleostiern her bekannten Gebilde in ungleicher aber interessanter Verteilung finden.

Das Corpus chorioideale fehlt, wie bei den Selachiern, so auch noch bei Knorpelganoiden (Acipenser, Polypterus) und unter den Knochenganoiden bei Lepidosteus. Vorhanden ist es jedoch bei Amia, und zwar in Hufeisenform uud in beträchtlicher Dicke.

Das Tapetum lucidum finden wir bei Acipenserarten (BRÜCKE u. a.) und bei Polypterus (nach LEYDIG 1854), jedoch nicht bei den anderen eben genannten Arten.

Eine Argentea findet sich bei Acipenser und Amia, bei Lepidosteus jedoch nur in sehr schwacher Entwicklung.

Über diese und andere Eigentümlichkeiten der Chorioidea der Ganoiden ist besonders die Arbeit ZIEGENHAGENS nachzulesen.

Dipneusten.

Die Chorioidea von Protopterus zeichnet sich durch Einfachheit des Baues aus und kommt dadurch jener der Amphibien nahe (Fehlen der Argentea, der Chorioideal„drüse", des Processus falciformis).

Amphibien.

Die Chorioidea der Amphibien weist gar keine Besonderheiten auf. Sie ist samt ihrer Vaskularisation beim Frosch genau von GAUPP beschrieben worden.

Digitized by Google

Reptilien.

Bei Lacertiliern und Scinken soll, wie ich WIEDERSHEIM entnehme, ein Tapetum lucidum vorkommen. Für das Schlangenauge (Coluber aesculapius) wurde ein metallisch grünleuchtendes Tapetum schon von SOEMMERRING beschrieben.

Bei Testudo mydas ist die Chorioidea absolut wie auch relativ (im Verhältnis zur Größe des Auges) sehr dick (SOEMMERRING).

Beim Krokodil dagegen beschreibt SOEMMERRING von der dünnen Choriodea wieder ein Tapetum, jedoch dürfte es sich hier um kein Aderhauttapet, sondern um das schon oben (S. 161) besprochene Tapetum retinale handeln, welches wohl (wie überhaupt das Deckepithel der Retina) nach Abtrennung der Retina an der Chorioidea haften bleibt.

Vögel.

Die Chorioidea der Vögel ist stets sehr dünn, selbst in großen Augen, soll aber nach SATTLER dicker sein als in Säugeraugen. Eingehend ist sie besonders von SATTLER (1876) untersucht, nach welchem Autor wir außer der Chorioidea propria überall Basalmembran und Choriocapillaris finden. Die Kapillarmaschen und Kapillarröhrchen sind von unregelmäßiger Gestalt und ziemlich eng, jedoch bei Struthio mit 0,01—0,02 mm Kapillarenweite immer noch weiter als bei anderen Vögeln. Die Interstitien zwischen den Kapillaren sind vollständig zellen- und pigmentfrei (FRANZ 1909). Der Pigmentreichtum der nach außen folgenden Schicht soll großen Schwankungen unterworfen sein. Die großenteils sehr weitlumigen Venen haben (wie bei Säugern, Fischen und vermutlich bei allen Vertebraten) immer eine sehr dünne Wandung: außer dem Endothel nur eine Adventitia mit einigen eingelagerten Pigmentzellen (FRANZ). Gegenüber früheren Angaben behaupten WOLFRUM, ich und LEPLAT das Fehlen von Muskelfasern in der Chorioidea der Vögel.

Nach älteren Angaben findet sich bei manchen Vogelaugen ein Tapetum; so nach ZINN bei Eulen, was jedoch schon A. v. HALLER bestritt, und nach SCHRÖDER VAN DER KOLK und VROLICK (zitiert nach SATTLER) bei Struthio. Ich kann versichern, daß weder bei Eulen noch bei den ihnen in der Gestalt und im Augenbaue so ähnlichen Schwalmen (Podargus), ausgesprochenen Nachtvögeln, ein Tapetum vorhanden ist, nnd was den Straußen betrifft, so sucht SATTLER die Schillerfarben, welche an der Chorioidea nach Appinseln des Pigmentepithels allerdings auftreten, aus der ungewöhnlich dicken Glashaut zu erklären.

Säugetiere.

Für die Chorioidea der Säugetiere sind vor allem die Arbeiten von BRÜCKE, SATTLER, PÜTTER, WOLFRUM und HESS maßgebend.

Die Dicke der Chorioidea beträgt nach WOLFRUM (1908) beim neugeborenen Menschen in der Gegend der Macula 0,3—0,35 mm, nahe der Papille 0,25 mm, kurz vor dem hinteren Ende des Ciliarmuskels 0,15 mm (Messungen an durch die ganze Orbita gelegten Celloidinschnittserien), beim Hingerichteten an den kräftigsten Stellen 0,1 mm, ohne Entblutung würde sie aber wohl auf 0,3 mm Dicke kommen.

Basalmembran und Membrana elastica erwähnten wir schon auf S. 165 als zu innerst gelegene sehr dünne Schichten, dann folgt die Choriocapillaris, deren dünnwandige Kapillargefäße ringsum in einen Mantel von Fibrillen aus der nächstfolgenden Schicht eingebaut sind, bei

Digitized by Google

Säugetieren mit Tapetum aber in das letztere eingelassen sind. — Nun folgt nach WOLFRUM eine subkapillare Fibrillen- und Zellenlage (rein bindegewebiger und keineswegs muskulöser Natur), dann eine Lage mittelgroßer und eine Lage größerer Gefäße, schließlich eine Suprachorioidea, ein meist dünner Faserfilz. Diese drei letzten Schichten dürften aber nicht immer deutlich erkennbar sein, und eine scharfe Abgrenzung zwischen ihnen besteht keineswegs.

Besonders reich an Gefäßen, oder richtiger: arm an Zwischengewebe zwischen den Gefäßen, soll die Chorioidea bei der Maus und Ratte sein (WOLFRUM). Nach PÜTTER ist ferner für die Chorioidea der Wassersäugetiere ein enormer Blutreichtum charakteristisch. Bei Macrorhinus relativ noch dünner als beim Menschen (0,14 mm im Augengrunde ausschließlich der Lamina suprachorioidea), wird sie bei manchen Robben und Walen 7—12mal so dick, bei Delphinapterus und Hyperoodon aber (relativ) 40mal so dick wie beim Menschen. Auch finden sich bei Hyperoodon bemerkenswerte regionäre Dickenunterschiede, indem die Dicke am beträchtlichsten im dorsalen Teil des Bulbus (wo vermutlich die Region des besten Sehens liegt) ist. Bei Phoca barbata findet sich eine äquatoriale Verdickung der Chorioidea [Sinus circularis chorioideae ESCHRICHT] (Fig. 165). Die Suprachorioidea, ein weitmaschiges Gewebe zarter Fasern, ist bei Phoca und besonders bei Hyperoodon recht mächtig entwickelt.

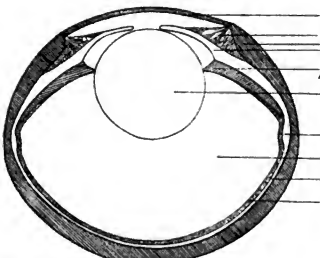

Fig. 165. **Phoca barbata, Vertikalschnitt durch das Auge.** Nach PÜTTER. *c* Cornea, *lp* Ligamentum pectinatum, *s* Sklera, *pc* Processus ciliaris, *l* Linse, *cv* Corpus viteum. *ch* Chorioidea, *äch* äquatoriale Verdickung der Chorioidea.

Wegen der Anordnung der Gefäße verweise ich auf SATTLER und PÜTTER. Besondere Ausbildungen fand letzterer bei Balaenoptera.

Die Struktur der Venenwandung ist bei allen Säugetieren, die ich daraufhin untersucht habe, durch das Fehlen der Muscularis ausgezeichnet.

Die Choriocapillaris verhält sich nach SATTLER beim Menschen, Affen, Schwein, Hund und Katze ungefähr gleichartig, beim Kaninchen und Elefanten fallen die Kapillarmaschen durch ihre ungewöhnliche Enge auf. Die „stelluläre" Anordnung des Kapillarnetzes (indem die Einmündungsstellen der kleinsten Arterien und Venen in das Kapillarnetz die Centren vielstrahliger Sterne bilden) findet sich bei keinem Säugetiere so ausgesprochen als bei Balaenoptera. Die Maschen sind hier die weitesten, welche überhaupt vorkommen. Bei Widerkäuern nimmt die Weite der Maschen in geringerem Grade von hinten nach vorn zu, als beim Menschen (SATTLER). Über die Verschiedenheiten der Choriocapillaris bei Wassersäugetieren siehe PÜTTER.

Der Pigmentgehalt der Chorioidea ist beim Menschen, wenigstens bei der weißen Rasse, relativ gering, viel erheblicher sicher bei den meisten Säugetieren, gering aber wieder bei Macropus (BRÜCKE) und bei

Digitized by Google

Orycteropus afer, einem ausgesprochenen Nachttiere. Bei Otaria jubata ordnen sich nach PÜTTER die Pigmentzellen zwischen dem Tapetum (s. u.) und den großen Chorioidealgefäßen, die nur in einfacher Schicht liegen, zu etwa sechs bis sieben Schichten, die zusammen eine Lamina pigmenti chorioideae bilden.

Auf die Topographie der Gefäße einzugehen, ist hier nicht unsere Aufgabe. Vgl. dazu z. B. H. VIRCHOW 1893, ferner BACH (Gefäße des Pferdeauges) u. a.

Bisher haben wir noch nicht des Tapetum lucidum gedacht, welches bei einer großen Anzahl von Säugetieren vorkommt, dann stets wie bei Selachiern unmittelbar nach außen auf die Choriocapillaris folgt und frei von Gefäßen ist, abgesehen von den Stämmchen, die von der Chorioidea propria zur Choriocapillaris ziehen.

Beschäftigen wir uns zunächst mit der Verbreitung des Tapets unter den Säugetieren.

Bei Monotremen und Edentaten, Nagern, Insectivoren und Chiropteren und Halbaffen fehlt es.

Dagegen besitzen manche Beuteltiere ein Aderhauttapet nach BRÜCKE. Die Augen des Riesenkänguruhs konnten (im Gegensatz zu denen von Phalangista) mit der Blendlaterne zum Leuchten mit schwach gelblicher und rötlicher Farbe gebracht werden, lebhafter bei Dasyurus. Bei diesen und bei Thylacinus erinnert es in seiner Form (nicht in seiner Struktur) sehr an das Tapet der Raubtiere.

Unter den Huftieren (im allgemeinsten Sinne des Wortes) entbehren die Schweine und wohl auch das Tapir, das Rhinoceros und Nilpferd des Tapetums, dagegen ist es wohl bei allen Elefanten- und Pferdearten, nicht minder bei allen Widerkäuern vorhanden.

Bei Procavia (Hyrax) und bei Orycteropus fehlt das Tapet, bei allen Cetaceen, Zahn- wie Bartenwalen, ist es vorhanden, nach PÜTTER findet sich auch beim Embryo von Halicore (Sirenia) eine Anlage eines Tapetum lucidum.

Ebenso dürfte den Carnivoren und Pinnipediern das Tapet allgemein zukommen.

Unter den Primaten ist das Tapetum jedenfalls eine sehr seltene Erscheinung, doch betont BRÜCKE nach RENGGER und ALEXANDER VON HUMBOLDT, daß die Augen von Nyctipithecus trivirgatus, einem Affen der neuen Welt, leuchten.

Die Ausdehnung oder Form des Tapets ist eine sehr verschiedene. Am größten ist es bei Pinnipediern und Denticeten, nächstdem bei Mysticeten, wo es überall fast den ganzen Augengrund erfüllt (BRÜCKE; Einzelheiten siehe bei PÜTTER). Einen erheblichen Unterschied zwischen dorsalem und ventralem Bulbusteil zeigt die Ausbildung des Tapets beim Finnwal: es ist dorsal wesentlich stärker entwickelt. Bei den Landsäugetieren ist es, soweit vorhanden, stets weniger umfangreich. Bei vielen Wiederkäuern macht man die Beobachtung, daß das Tapet am stärksten in einer Horizontalzone entwickelt ist und von da nach dorsal allmählich, nach ventral aber in einer scharfen horizontalen Linie dicht über der Papilla optica plötzlich aufhört. Außerdem ist es meist in der temporalen Hälfte stärker entwickelt als in der nasalen, was nach SATTLER auch für Elefas gilt. Bei den Raubtieren (exklusive Pinnepidiern) ist der prachtvoll metallische Schimmer hauptsächlich auf die Mitte des Augengrundes beschränkt, von wo er

Digitized by Google

sich einerseits bis zum Sehnervenrande erstreckt, andererseits aber als ein breiter Streifen nach außen oben bis in die Nähe der Linea terminalis retinae hinreicht (HASSENSTEIN, SATTER).

Die Farbe des Tapets ist bei allen Huftieren blaugrün (auch grün oder weißlichgrün), bei anderweitigen Säugetieren herrscht jedoch weniger Konstanz in der Farbe. Grünliche Töne werden auch noch für Balaenoptera (SATTLER, PÜTTER) und Phocaena angegeben, bei Pinnipediern herrscht dagegen ein mehr oder weniger stumpfes Blaugrau, beim Genus Phoca wie bei Balaena mysticetus, Hyperoodon und Delphinapterus ist die Farbe sogar gelb in verschiedenen Tönen. Man kann hier weder hinsichtlich der systematischen Verwandtschaft, noch hinsichtlich der Lebensweise ein Gesetz auffinden, das die Farbe des Tapetums beherrschte. Sogar innerhalb eines Auges kann die Farbe des Tapets regionär verschieden sein. So geht bei Balaenoptera physalus die Farbe von metallisch glänzendem Spangrün durch Blau in das Braun der Chorioidea über, bei Phocaena ist es innen gelbgrün, außen lebhaft blau (PÜTTER), ähnlich beim Hunde in der Mitte schön hellgelb, weiter nach dem Rande grün und ganz am Rande blau (BRÜCKE).

Endlich haben wir uns vor allem mit der Struktur des Tapetes der Säugetiere zu beschäftigen. Wie wir bei den Fischen beim Tapetum wie auch bei der Argentea zwei Modifikationen, eine zellulöse und eine fibröse unterscheiden konnten, so ist es auch bei den Säugetieren, wie man schon seit BRÜCKE (1845) weiß.

Das Tapetum cellulosum ist den Carnivoren und den Pinnipediern eigen. Die dasselbe konstituierenden Zellen haben sechseckige Grundform und kleine Kerne (BRÜCKE, SATTLER) und enthalten (M. SCHULTZE 1871) feinste nadelförmige, doppeltbrechende Kristalle aus organischer Substanz, oft auch Kalksalze (HASSENSTEIN), die jedoch keineswegs konstant sind. Vielleicht bilden die Tapetalzellen bei Landsäugetieren oft nur eine Schicht, bei Pinnipediern aber wird die Mehrschichtigkeit, im Verein mit rechteckiger statt plättchenartiger Querschnittsform, bestimmt von PÜTTER angegeben (bis zu 24 Schichten von Zellen). Vgl. die mir unzugängliche Arbeit von JUSTOW über das Tapetum des Hundeauges.

Den meisten übrigen Säugetieren — soweit sie überhaupt tapetierte Augen besitzen — ist ein Tapetum fibrosum eigen. Es wird gebildet aus wellenförmig gekrümmten Fasern, die oft ungemein innig zu einem dichten Maschenwerk verflochten sind. Die zugehörigen Zellkerne sind länglich, ja fast stäbchenförmig und folgen dem Verlauf der Fibrillenbündel. Mir scheint namentlich nach den Angaben SATTLERS, daß wir uns eine Tapetumzelle beim Tapetum fibrosum immer bestehend denken müssen aus einem derartigen Kern und sehr wenigem Protoplasma, welches eine Anzahl Fibrillen umschließt. Diese Zellen würden sich dann von denen des Tapetum cellulosum im wesentlichen durch die lange Streckung unterscheiden.

Eine Übergangsform zwischen beiden Tapetumstypen fand PÜTTER bei Halichoerus (Kegelrobbe), indem nämlich hier die Zellen nicht im Querschnitt rechteckig, sondern langgestreckt faserförmig sind.

Über das Zustandekommen der Farbenerscheinungen am Tapetum durch Interferenz der Lichtstrahlen hat sich neuerdings HESS (1911) ausgelassen.

Bei der im allgemeinen hochgradigen Gleichmäßigkeit der Ausbildung der Chorioidea wirkt die eigenartige Zottenbildung, welche bei Pteropus gefunden wird, höchst überraschend. Wir erwähnten schon

Digitized by Google

früher die auf der Chorioidea gegen die Retina hervorragenden, stark pigmentierten Kegel und brauchen fast nur noch auf die S. 66 u. 67 gegebenen Abbildungen zu verweisen.

Die zentralen Gefäße der Chorioideakegel gehen an deren Spitze in eine lange schmale Kapillarschlinge über, die aus dem Kegel herausragt und mit in die Schichten der Retina dringt. Das rückläufige Gefäß geht in die Kapillaren der Choriocapillaris über.

Fig. 166. **Einblick in den vorderen Augenabschnitt von Scyllium catulus.** Nach HESS.

7. Corpus ciliare.

Unter dem Ciliarkörper, Corpus ciliar, wollen wir hier alle diejenigen ringförmig angeordneten Teile verstehen, welche distal von der Linea terminalis retinae (der Grenze der Pars optica retinae) und proximal vom Irisrande gelegen sind, der Innenseite der Sklera anliegen und ihrerseits immer an die Flüssigkeit des Augeninnern grenzen und zwar in dem von der Zonula zinnii durchsetzten Grenzbereich zwischen vorderer und hinterer Augenkammer.

Fig. 167. **Einblick in die vordere Augenhälfte von Bufo agua.** Nach HESS.

Digitized by Google

Fig. 168. **Einblick in die vordere Augenhälfte von Salamandra maculata.** Nach Hess.



Fig. 169. **Einblick in die vordere Augenhälfte von Emys.** Nach Hess.

Fig. 170. **Einblick in die vordere Augenhälfte von Alligator.** Nach Hess.



R *A*

Fig. 171. **Einblick in die vordere Augenhälfte von Tropidonotus tesselatus,** in Ruhe (*R*) in Akkomotation (*A*). Nach Hess.

Digitized by Google

Morphologisch, histologisch und physiologisch entfallen dann auf dieses Kapitel sehr verschiedene Bestandteile. Morphologisch: die gegen

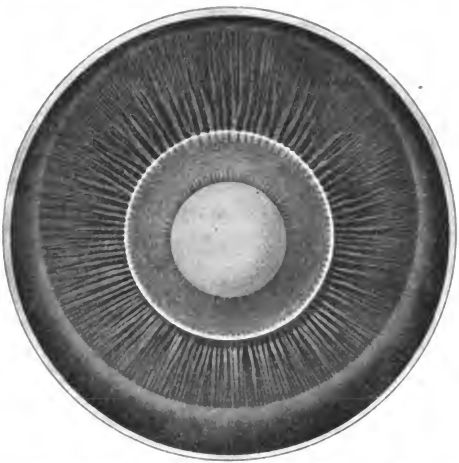

Fig. 172. **Einblick in die vordere Augenhälfte der Taube.** Nach Hess.

das Augeninnere vorspringenden Ciliarfalten, die Grundplatte des Ciliarkörpers, von welcher sich die Falten erheben und die bald in sich, bald in schärferer Sonderung von ihr noch Muskeln erkennen läßt, sodann aber auch das „Ligamentum pectinatum" zwischen Iriswurzel und Hornhaut. Histologisch haben wir es mit den verschiedensten Geweben zu tun, darunter solche von grundverschiedener Herkunft: die ektodermale Pars ciliaris retinae und die mesodermalen übrigen Bestandteile. Physiologisch, funktionell haben wir im wesentlichen Vorrichtungen zur Sekretion und zur Resorption von Augenflüssigkeit, zur intraokularen Druckregulierung und zur Akkommodation des Auges vor uns.

Fig. 173. **Einblick in die vordere Augenhälfte von Echidna aculeata.** Nach Hess.

Die Zonula zinnii, welche in den vielen Fällen die ausschließliche Befestigung der Linse bildet, wird in einem besonderen Kapitel behandelt.

Digitized by Google

Wenn wir die zuvor genannten, an sich so verschiedenartigen Teile hier zu einem Hauptkapitel vereinigen, so geschah dies vorzugsweise deshalb, weil der Untersucher sein Augenmerk unwillkürlich auf alle diese Teile zusammen, denen ja auch wenigstens für allgemeine Zwecke mit einer und derselben histologischen Methode leicht beizukommen ist, richten wird.

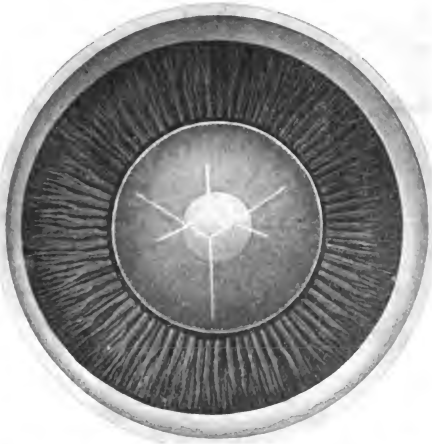

Fig. 174. **Einblick in die vordere Augenhälfte von Lutra (Fischotter).** Nach HESS.

Wir nehmen uns jedoch vor, bei einem weiter unten folgenden Rückblick über die Kapitel Ciliarkörper und Iris die topographische Anordnung des Stoffes gänzlich fallen zu lassen und die einzelnen Gebilde nach ihrer genetischen Zusammengehörigkeit zu besprechen.

Beschäftigen wir uns zunächst mit der

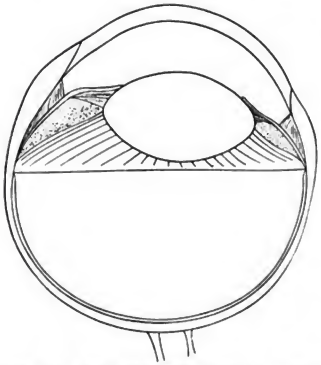

Fig. 175. **Auge von Felis concolor.** Horizontalschnitt 2 : 1.

a) Form des Corpus ciliare.

Die Konturen des Ringes sind bei den Selachiern, entsprechend der etwas horizontal gestreckten Form des ganzen Auges, auch etwas elliptisch (Fig. 166), bei den Amphibien (Fig. 167) und manchen Reptilien (Fig. 169) scheint häufiger Annäherung an die Kreisform zu bestehen, unter häufiger und vielleicht bei Bufo am weitesten gehender seitlicher Verschmälerung (vgl. auch TRETJAKOFFS Abbildung). Die Kreisform herscht auch bei Vögeln und Säugetieren. Bei diesen letzteren beiden kommt jedoch (wie wohl auch schon bei Salamandra, Fig. 168) eine oft deutlich merkbare (Fig. 175, 176), selten (Pinnepedier [Fig. 350])

Digitized by Google

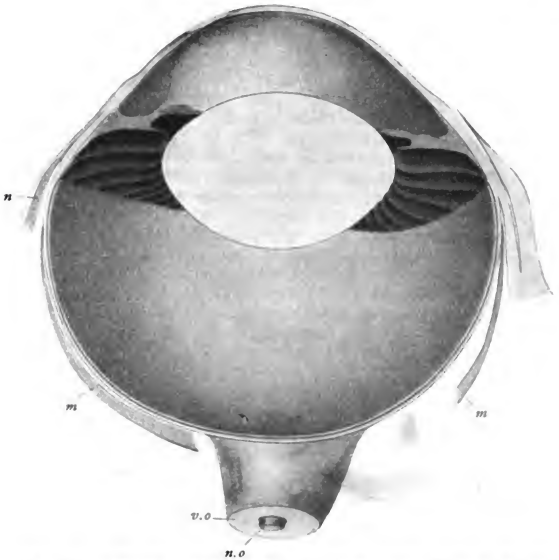

Fig. 176. **Auge von Orysteropus afer,** in nasotemporaler Richtung halbiert.

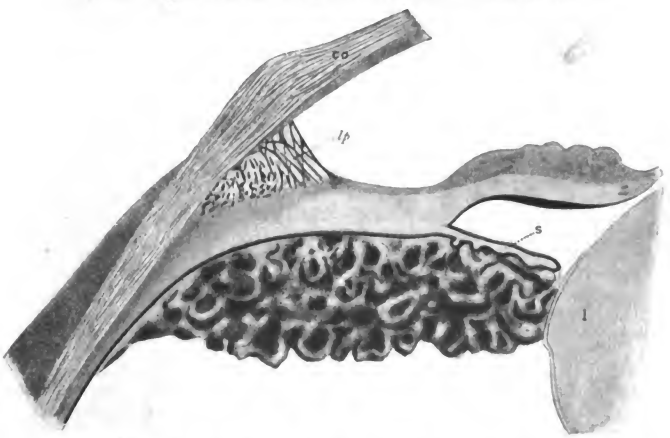

Fig. 177. **Ciliarkörper von Orysteropus afer.** *co* Cornea, *lp* Ligamentum pectinatum, *s* Sims, *l* Linse.

Digitized by Google

fehlende Asymmetrie des Corpus ciliare hinzu, indem es meist nasal breiter ist als temporal (Fig. 175), eine Tatsache, für welche NUSSBAUM (1901) beim embryonalen Vogelauge die Erklärung in den Verhältnissen der Verteilung der Gefäße findet. Übrigens scheint auch bei Teleostiern nach GRYNFELLT 1910 die gleiche Asymmetrie bereits ausgebildet zu sein.

Die Teleostier entbehren des Ciliarkörpers meist gänzlich. Die Retina reicht, außer bei Halicmetus (s. S. 96), bei ihnen bis an den Außenrand der Iris heran, und an der „Unterseite" oder Proximalfläche der letzteren liegen keine Gebilde, die als Ciliarkörper in Betracht kommen könnten, oder wenigstens nur in den seltensten Fällen Falten trägt (vgl. S. 193 und Fig. 199).

Auch im Säugerauge kann die Retina (Pars optica retinae), wie z. B. in Fig. 176 rechts, bis nahezu an den Außenrand der Iris heranreichen. Ein Ciliarkörper ist aber auch dann vorhanden, freilich rückt er dann größtenteils auf die Proximalfläche der Iris. Dies ist (FRANZ 1911) namentlich in etwas horizontalelliptischen Säugeraugen nasal und temporal der Fall, weil der Ciliarkörper sich mehr der Kreisform der Linse, als der Ellipsenform des Bulbus anpaßt.

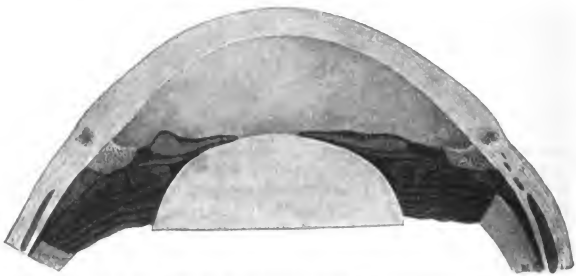

Fig. 178. **Querschnitt durch die vordere Augenhälfte von Lutra.** Nach HESS.

Die Processus ciliares, Ciliarfalten, sind meist ziemlich genau radiäre Erhebungen von der Grundplatte des Ciliarkörpers in das Augeninnere hinein. Bei Selachiern sind sie ziemlich niedrig (Fig. 166), etwas plumper wohl — soweit überhaupt vorhanden — bei den meisten Amphibien und Reptilien. Bei den letzteren gibt es übrigens bedeutende Unterschiede. Bei den Urodelen (TRETJAKOFF 1906) und den Echsen (HESS 1909) fehlen die Ciliarfortsätze fast vollständig. Bei manchen Schlangen findet man (Fig. 171) statt radiärer Falten unregelmäßige Halbkugeln, anderen (Ringelnatter) fehlen Processus ciliaris gänzlich, andere (Zornnatter) haben feine Radiärstreifung (HESS), wie sie stärker bei Alligator und Emys wiederkehrt.

Wie schon bei Alligator, so wird auch bei den Vögeln und Säugetieren deutlich, daß man am Außen- oder Proximalrande des Ciliarkörpers in größerer Zahl Falten zählt als am Innenrande, indem nach innen zu oft Falten miteinander verschmelzen, andere verstreichen. Auch ist wohl zweifellos, daß in größeren Augen die Zahl der Falten, im großen ganzen wenigstens, meist beträchtlicher ist als in kleineren.

Digitized by Google

Fig. 179. **Falco subbuteo,** Ciliarmuster auf der Linse, ca. 10:1.

Fig. 180. **Gyps vulfus,** dgl.

Fig. 181. **Pernis apivorus,** dgl.

Fig. 182. **Spilornis melanotis,** dgl.

Fig. 183. **Syrnium aluco,** dgl.

Fig. 184. **Bubo bubo,** dgl.

Fig. 185. **Podargus strigoides,** dgl.

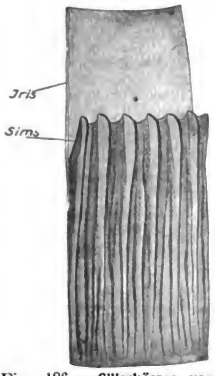

Fig. 186. **Ciliarkörper von Macropus agilis.** Die Figur ist so gemeint, daß die Falten nicht von ihrer Kante, sondern ein wenig von links her gesehen sind.

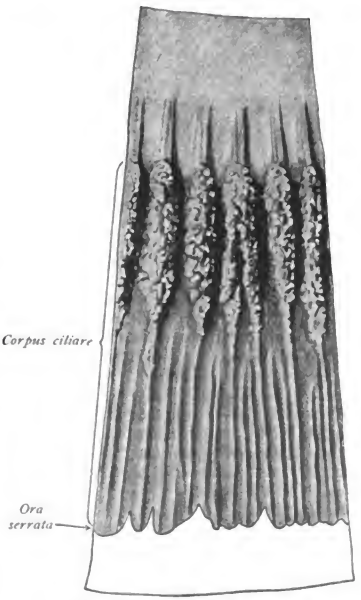

Fig. 187. **Ciliarkörper vom Elefanten.**

Digitized by Google

einfach weil von Gebilden von einer gewissen Durchschnittsgröße in einem größeren Auge mehr Raum finden als in einem kleineren.

Im Vogelauge ist eine vitrale und eine lentale Zone des Ciliarkörpers unterscheidbar, da nämlich der distalere Teil des Faltenrandes bis an die Linse heranreicht und an ihr befestigt ist, um bei der Akkommodation eine stemmende oder comprimierende Wirkung auf die Linse auszuüben[1]). Sind die Falten in der vitralen Zone ganzrandig oder höchstens auf ihrer distaleren Partie mit Höckern besetzt, von denen dann Zonulafasern ausgehen, so zeigen sie in der lentalen Zone wenigstens in Augen von bedeutender Größe interessante Differenzierungen, von denen man am einfachsten eine Vorstellung gewinnt, wenn man die Falten abreißt. Dann bleibt auf der Linse in tiefem Schwarz meist ein „Ciliarmuster" zurück, das in der weitaus größten Zahl der Fälle rein meridionalstreifig ist (Fig. 179), bei größeren Augen aber Schritt für Schritt sich in Flecken auflöst (Fig. 180—185) (vgl. Franz 1909).

Fig. 188. **Ciliarkörper und Iris von Echidna.**

Fig. 189. **Prääquatoriale Augenhälfte von Clupea alosa,** von kranial her gesehen. Linse entfernt. Linsenmuskel (*Lm*) und Beginn des Processus falciformis sichtbar. *s* Sehne des Linsenmuskels.

Bei den Säugetieren hat uns Virchow zwei natürlich durch Übergänge in Verbindung stehende Haupttypen von Falten kennen gelehrt, den glatten, wie ihn z. B. Fig. 186 zeigt, und der bei Raubtieren der herrschende ist, aber auch vielen anderen Tieren, z. B. dem Orang-Utan zukommt, und den wulstigen Typus, der sich am ausgesprochensten vielleicht beim Elefanten (Fig. 187), in starker Entwicklung aber auch beim Menschen findet. Übrigens ist namentlich bei wulstiger Faltenausbildung in der Regel nur ein Teil des Ciliarkörpers mit Falten besetzt, außen davon findet sich eine faltenfreie, oder doch nur von sehr niedrigen Fältchen durchzogene Zone, der „Orbiculus ciliaris", dessen Breite je nach der Art sehr wechselt und stets nasal geringer ist als temporal, da nur er, aber kaum die Ciliarfaltenzone an der Asymmetrie des Corpus ciliare Teil hat.

Bei vielen Säugern findet man übrigens außer den radiären Falten auch noch eine einzige zirkuläre, welche alle übrigen quer schneidet, oder vielmehr sie meist am distalen oder inneren Rande abschließt, das Sims, so z. B. beim Känguruh (Fig. 186), oder bei der im Faltenbaue etwas

1) Dieses trifft nach Heß auch für Reptilien zu.

Digitized by Google

abseits stehenden Echidna (Fig. 188). Näheres über die Form der Falten des Ciliarkörpers bei VIRCHOW 1886, RETZIUS 1894 und FRANZ 1911.

Wir müssen noch einige besondere Bildungen am Ciliarkörper besprechen, bevor wir ins Histologische übergehen können.

Bei Selachiern (Fig. 166) zeigt sich an der ventralsten Stelle ein seinerseits noch mit Falten besetzter Fortsatz, es ist eine Papille, die, wie wir sehen werden, den rudimentären Linsenmuskel trägt. Einen viel kräftigeren Linsenmuskel, bald von dreieckiger (Fig. 189), bald von komplizierterer Form (Fig. 255, S. 245) haben die Teleostier. Nerven und Gefäße treten an diesen heran, indem sie, von wenigem Bindegewebe begleitet, ihren Weg durch die oben (S. 92) erwähnte, dauernd offene fötale Augenspalte vieler Teleostier nehmen. Zusammen mit dem begleitenden Bindegewebe und wohl auch mit den Rändern der Augenspalte bilden sie den altberühmten „Processus falciformis" der Knochenfische und der Linsenmuskel die „Campanula halleri". Ähnliche Bildungen einfacherer Art, mehr an die bei Selachiern erinnernd, finden wir wiederum bei Amphibien, dorsal und ventral bei Anuren, nur ventral bei Urodelen. Wir besprechen sie weiter unten und bemerken hier, daß die Linsenmuskeln der Amphibien nicht mit den „Pupillarknoten" dieser Tiere zu verwechseln sind, welche sich gleichfalls bei Urodelen (Fig. 168) in der Einzahl ventral, bei Anuren (Fig. 167) in der Zweizahl dorsal und ventral finden und in Fig. 167 deutlicher als die Mukeln auffallen. Die Linsenmuskeln der Fische finden sich oft streng gen mmen im Bereiche der Iris, doch scheint es gut, sie schon hier zur Besprechung zu bringen, da wir ja auch mit dem Ciliarkörper der Säugetiere das Gebiet der Iris betreten müssen und wir uns die spätere Besprechung der Iris damit vereinfachen. — Bei Reptilien, Vögeln und Säugetieren gibt es derartige, ganz besondere, augenfällige Bildungen an bestimmten Stellen kaum. Wir können nunmehr zur histologischen Darstellung der einzelnen Teile übergehen.

b) Pars ciliaris retinae.

Selbstredend unterscheiden wir am Ciliarepithel wie an der ganzen sekundären Augenblase (dem Augenbecher) ein Außenblatt und ein Innenblatt, beides einschichtige Epithelien sehr einfacher Art, und es scheint ein Gesetz ohne Ausnahme zu sein, daß nur das Außenblatt pigmentiert ist, das Innenblatt aber pigmentfrei, so daß sich hierin noch eine gewisse Übereinstimmung mit den beiden entsprechenden Blättern im Bereiche der Pars optica retinae dokumentiert.

Die Pigmentpartikelchen in den Zellen des Außenblattes sind wohl stets von kugliger Form im Gegensatz zu denen des Deckepithels im Bereiche der Pars optica retinae, die in besonderen Formen ausgebildet sind.

Das häufig gebrauchte Wort Ciliarfalten paßt eigentlich nur im Hinblik auf die Pars ciliaris retinae. Es handelt sich ja bei den Ciliarfortsätzen oder Processus ciliares, ebenso bei den kleineren sogenannten Plicae ciliares, die von jenen oft nicht scharf trennbar sind, in Wahrheit um Leisten, die aus Bindegewebe bestehen und von je einer Falte der beiden Epithelmembranen bedeckt sind.

Bei den Fischen hat BERGER diesen Epithelmembranen einige Worte gewidmet, insbesondere auch eine in die Membrana limitans interna retinae übergehende Glashaut und Fasern zwischen den Zellen er-

Digitized by Google

wähnt. Wichtiger sind wohl in vergleichend histologischer Hinsicht einige Notizen von LAUBER und besonders GRYNFELLT, welche nachweisen, daß bei Teleostiern in verschiedenem Grade sich die Pigmentlosigkeit des Innenblattes auch auf die Proximalfläche der Iris erstreckt, während doch sonst die Pars iridiaca retinae stets in ihren beiden Blättern Pigment führt. Wir sahen, daß man morphologisch ein Corpus ciliare, wenigstens einen Faltenkörper bei den Teleostiern nicht abscheiden kann. Histologisch aber, in der Beschaffenheit der Pars iridiaca retinae zeigt sich also noch eine freilich nicht immer scharf begrenzte, aber doch zweifellos dem Gebiete des Ciliarkörpers entsprechende Partie.

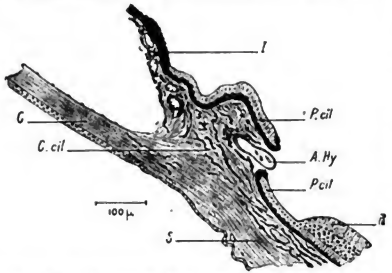

Fig. 190. **Hyla arborea,** *Ahy* Arteria hyoloidea. *C* Cornea, *I* Iris, *Ccil* pars ciliaris retinae, *R* Retina, *S* Sclerotica. Nach GRYNFELLT.

Vitral verlängern sich die Zellen der Pars ciliaris retinae der Knochenfische wohl großenteils in die Fasern der Zonula zinnii bzw. deren besonders differenzierter Bestandteile (vgl. S. 257 und Fig. 245), und hierher gehören vermutlich auch die stiftförmigen Fortsätze der Zellen, wie sie BERGER bei Conger abbildet (wobei nur merkwürdig ist, daß es sich nach BERGER um pigmenthaltige Zellen handelt, wie wir sie doch nur im Außenblatte zu finden erwarten können).

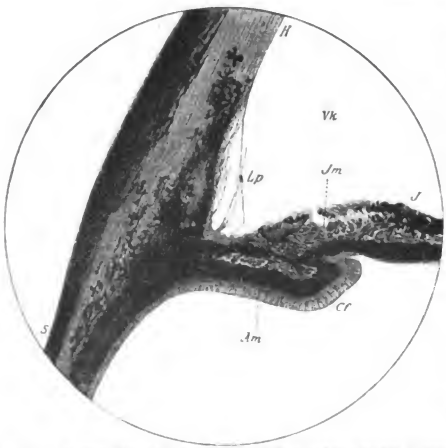

Fig. 191. **Schnitt aus der Ciliargegend eines Schlangenauges (Coelopeltis?).** Nach BEER *H* Hornhut, *VK* Vordere Kammer, *S* Sklera, *I* Iris, *Lp* Ligamentum peclinatum, *Jm* Irismuskel, *Cf* Ciliarfortsatz, *Am* Akkummodationsmuskulatur.

Digitized by Google

Mit diesen Fortsätzen haben eine gewisse Ähnlichkeit diejenigen pigmenthaltigen Fortsätze, welche sich vom Pigmentepithel aus (*piep* in Fig. 257) in die Iris einsenken. Sie dürften dazu dienen, dieses Epithel an dieser Stelle, wo es bei den Kontraktionen des Linsenmuskels einem gewissen Zug ausgesetzt ist, zu verankern und zu befestigen.

Bei Protopterus soll nach HOSCH von einem Ciliarkörper keine Andeutung zu finden sein. Nach der Abbildung ist mindestens im größten Teile der Iris das Innenblatt der Pars iridiaca retinae pigmentfrei, wie sonst für die Pars ciliaris retinae die Regel. Übrigens sieht es in der HOSCHschen Abbildung aus, als wäre eine Campanula vorhanden (Fig. 348, S. 303).

Beim Frosch betont TRETJAKOFF, daß die Grenze zwischen pigmentfreiem und pigmentiertem Teil des Innenblattes nur näherungsweise mit der Grenze von Iris und Ciliarkörper zusammenfällt. Genaueres hierüber s. bei dem genannten Autor. Dort, wo in dem nasalen Abschnitt die Ciliarfalten fehlen, besteht die innere Epithelschicht aus besonders langen, zylindrischen Zellen und erscheint auf dem Querschnitt in einen spitzen Fortsatz ausgezogen, von dem die Zonula ciliaris entspringt.

In der ventralen Meridianlinie der Pars ciliaris retinae des Anurenauges gibt es nach GRYNFELLT 1907 eine kleine Stelle, wo die fötale Augenspalte dauernd offen bleibt, um der Arteria hyaloidea, die sich innerhalb der Iris von der Art. ophthalmica abzweigt und sich dann proximal biegt, den Durchtritt in den Glaskörperraum hinein zu gestatten (Fig. 190). Bei der Kröte (Fig. 146) enthält diese Spalte auch noch einen Bindegewebspfropf.

Auch bei Urodelen gibt es eine Stelle mit persistierender fötaler Augenspalte, hier dient letztere jedoch dazu, um dem Linsenmuskel den Durchtritt zu gestatten, und wir werden hierauf bei Besprechung dieses Muskels noch zurückkommen.

Unter den Reptilien sind die Schlangen ausgezeichnet durch hohe zylindrische Zellen des Innenblattes des Ciliarepithels (Fig. 191).

Auch im Vogelauge finden wir bei Hühnervögeln wenigstens ventral und etwas nasal an einer Stelle eine Lücke in der doppelten Epithelschicht (Fig. 192), und die Entwicklungsgeschichte lehrt, daß es sich um einen Rest der fötalen Augenspalte handelt. Dem entspricht auch das Bild, welches Querschnittspräparate von dieser Stelle geben (Fig. 193, nach NUSSBAUM). Bei Nachtvögeln konnte HESS diese Eigentümlichkeit nicht finden.

Weiterhin sind bemerkenswert diejenigen Partien des Ciliarepithels, welche, die Kämme der Ciliarfalten bekleidend, der Linse fest anliegen. Ich habe früher angegeben, daß hier das Innenblatt des doppelten Epithels zurückweicht und somit das Außenblatt mit seiner Innenfläche an der Linse befestigt sei. Dies ist in der Tat der Anschein, da ja das Innenblatt stets pigmentfrei und nur das Außenblatt pigmentiert ist. Es will mir aber jetzt wahrscheinlich erscheinen, daß wir an diesen Stellen nicht ein Schwinden des Innenblattes, sondern ein Pigmentiertwerden desselben vor uns haben, was sich durch künstliche Entpigmentierung der Präparate leicht würde erweisen lassen. Diese Annahme (bis jetzt ist es eine Annahme) bringt uns um die große Schwierigkeit, die für unser Verständnis sonst eintreten würde. Denn es ist kaum denkbar, daß eines dieser Epithelblätter irgendwo wirklich unterbrochen wäre, vielmehr finden wir den Gehirnventrikel — und von ihm leitet

Digitized by Google

sich ja der Spaltraum zwischen Innen- und Außenblatt ab — stets, auch in allen seinen Derivaten völlig abgeschlossen, nirgends kommuniziert er mit außerhalb des Neuralrohres liegenden Teilen. Physiologisch ist das Pigmentiertwerden des Innenblattes an diesen Stellen sehr leicht zu verstehen, denn in die Linse dürfen keine Lichtreflexe von anliegenden Teilen her eindringen[1]).

Einige Arbeiten, die sich mit der feineren Struktur der Zellen der Pars ciliaris retinae der Säugetiere befassen, werden wir später bei Besprechung der Zonula zinnii erwähnen. Jetzt sei noch erwähnt, daß das Gesetz, wonach das Innenblatt der Pars ciliaris pigmentfrei, das der Pars iridiaca aber pigmentiert ist, im allgemeinen auch durchaus für die Säugetiere gilt, daß jedoch für das Verhalten des Innenblattes auf der Vorderfläche des Simses keine feste Regel besteht. Beim Menschen sehen wir es an dem rudimentären Simse pigmentfrei (Fig. 194), ebenso oder doch pigmentarm ist es bei Orycteropus (Fig. 196) und Echidna (Fig. 198), während es z. B. bei Felis (Fig. 195), Trichosurus (Fig. 197) und Macropus pigmentiert ist.

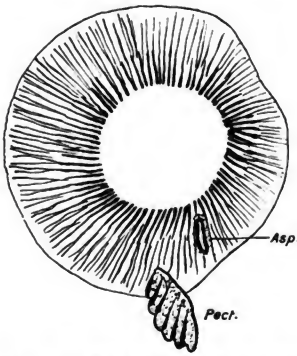

Fig. 192. **Ciliarkörper und Pecten eines jungen Fasanen.** Skizze nach M. NUSSBAUM. *Asp* Augenspaltenrest, *Pect* Pecten.

Eine Besonderheit, die meines Wissens bei keinem anderen Säugetiere wiederkehrt, findet man noch beim Menschen:

Beim neugeborenen Menschen sind die Ciliarfortsätze schmale Leisten, deren Oberfläche ganz gleichmäßig dunkel pigmentiert ist. Später werden sie mit knolligen Auswüchsen besetzt,

Fig. 193. **Querschnitt durch den persistierenden Augenspaltenrest am Ciliarepithel eines 13 Tage alten Hühnerembryo.** Skizze nach M. NUSSBAUM. NB.: Beim erwachsenen Vogel findet sich dasselbe Verhalten.

und ihre Firsten erscheinen im mittleren und höheren Alter häufig weiß. Diese weiße Färbung würde nach MERKEL und KALLIUS daher rühren, daß die Zellen des bedeckenden Retinaepithels auf den Ciliarfortsätzen das Pigment verlieren, während HESS (1910) hiergegen hervorhebt, daß die weiße Fär-

[1]) Nach HESS sollen auch bei den Schildkröten die Ciliarfortsätze mit ihren Kuppen in fester Verbindung mit der Linse stehen (gegen WYCHGRAM).

Digitized by Google

bung im wesentlichen nicht durch den Verlust des Pigments auf den Ciliarfortsätzen, sondern dadurch bedingt wird, daß sich weißliche neugebildete Massen auflagern. Solche Auflagerungen können sich auch auf den kleineren Plicae ciliares zwischen den Processus ciliares finden.

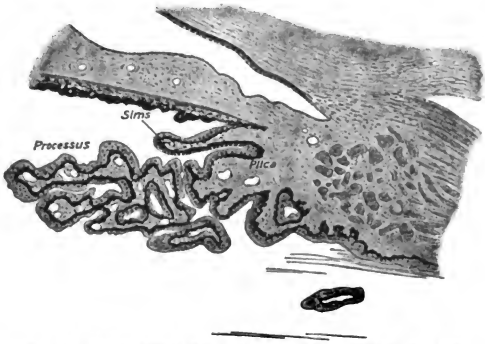

Fig. 194. **Schnitt durch den Ciliarkörper des Menschen, mit Sims.**

Noch eine andere Eigentümlichkeit des menschlichen Ciliarepithels haben wir zu erwähnen, die gleichfalls bei anderen Säugetieren nicht oder doch nur sehr selten wiederkehren kann, da sie an die Ora serrata anknüpft: Sehr häufig gehen von den Spitzen der Ora serrata im Auge des Erwachsenen in meridionaler Richtung dünne Streifen aus, die „Striae ciliares" in denen das Pigment der Retina leistenartig verdickt ist. Die Verdickung beschränkt sich in der Regel auf die Pigmentschicht der Netzhaut (O. Schultze).

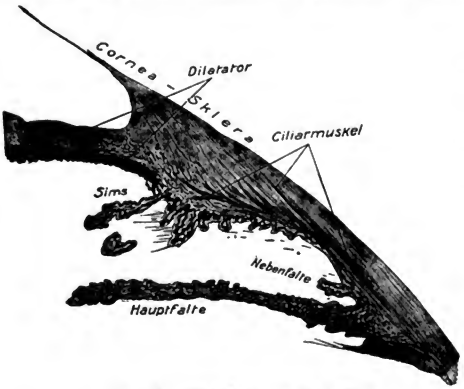

Fig. 195. **Ciliarkörper von Felis libyca.**

Genaueres über individuelle und Altersvariationen beim Ciliarkörper des Menschen s. bei O. Schultze und Hess.

Digitized by Google

c) Bindegewebe und Gefäße des Ciliarkörpers.

Der Grundbestandteil des Corpus ciliare ist natürlich Bindegewebe, und zwar dürfte es sich meist um zellenreiches und dichtes, auch in größerer und geringerer Zahl Chromatophoren führendes Bindegewebe handeln. Durchzogen ist es stets von Blutgefäßen in wechselnder Dichtigkeit, und von den Venen gilt — wie auch in der Chorioidea — daß sie nur eine endotheliale Wandung besitzen.

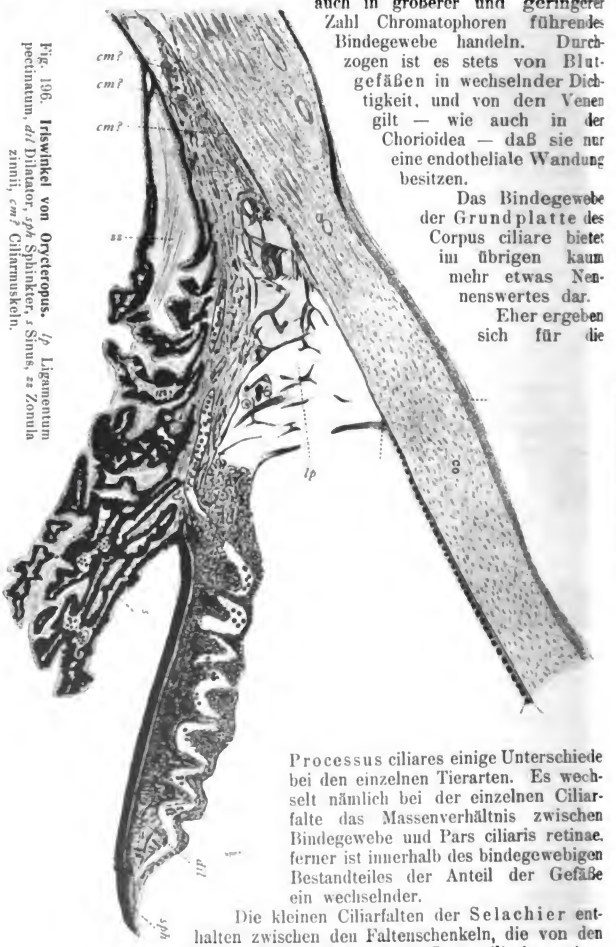

Fig. 196. **Irswinkel von Oryeteropus.** *lp* Ligamentum pectinatum, *dil* Dilatator, *sph* Sphinkter, *s* Sinus, *zz* Zonula zinnii, *cm?* Ciliarmuskeln.

Das Bindegewebe der Grundplatte des Corpus ciliare bietet im übrigen kaum mehr etwas Nennenswertes dar. Eher ergeben sich für die Processus ciliares einige Unterschiede bei den einzelnen Tierarten. Es wechselt nämlich bei der einzelnen Ciliarfalte das Massenverhältnis zwischen Bindegewebe und Pars ciliaris retinae, ferner ist innerhalb des bindegewebigen Bestandteiles der Anteil der Gefäße ein wechselnder.

Die kleinen Ciliarfalten der Selachier enthalten zwischen den Faltenschenkeln, die von den beiden Epithelblättern der Pars ciliaris retinae

gebildet werden, eine gewisse Menge kern- und chromatophorenreichen Bindegewebes, außerdem gelegentlich, aber nicht regelmäßig Kapillaren (FRANZ 1905). Ähnlich dürfte es sich in den seltenen Fällen verhalten, wo bei Teleostiern Ciliarfalten (auch makroskopisch) sichtbar werden (vgl. Fig. 199).

Über den Verlauf der Ciliarnerven bei Teleostiern und Selachiern s. E. BERGER 1883.

Beim Frosch hat TRETJAKOFF 1906 eine sehr genaue Beschreibung des Ciliarkörpergefäßnetzes auf Grund von Injektionspräparaten geliefert, worauf wir hier verweisen. Nur das sei erwähnt, daß die Arteria hyaloidea, begleitet von zwei oder drei Nervenbündeln, die den Nervi ciliares entspringen, so lange sie im Kammerdreieck verläuft, von einer deutlichen Muskelschicht bedeckt ist. An ihrer (schon S. 189 erwähnten) Eintrittsstelle in den Glaskörperraum — wo bei Bufo zugleich ein Bindegewebspfropf den Rest der fötalen Augenspalte durchbricht — liegt sie stets mehr temporal- und dorsalwärts als die den gleichen Weg nehmende Vena hyaloidea.

Eine konstante topographische Beziehung zwischen der Lage gewisser Gefäße und der der Ciliarfalten scheint auch hier nicht zu be-

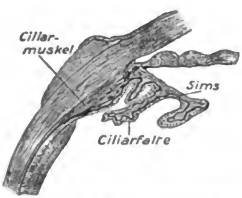

Fig. 197. **Ciliarkörper von Trichosurus.**

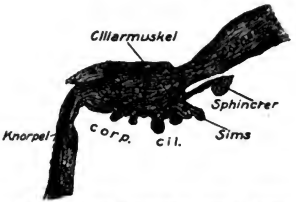

Fig. 198. **Ciliarkörpergegend von Echidna.**

stehen. „Das ganze Netz stellt eine kompakte, dem Ciliarkörperepithel dicht anliegende Lamelle dar. Infolgedessen können an demselben Abschnitte der Ciliarfalten und solche der Täler zwischen letzteren unterschieden werden. In den Ciliarfalten liegt das Netz gleichfalls meistenteils unter dem Epithel, nur wenige Gefäße durchziehen das die Falte ausfüllende retikuläre Gewebe."

Anders scheint es beim Vogelauge zu sein. Hier fehlt zunächst retikuläres Gewebe in den Falten hochgradig, ja mindestens streckenweise vollkommen, und jede Falte führt ein ziemlich weitlumiges Gefäß mit rein endothelialer Wandung.

Auch bei den Säugetieren enthalten die Ciliarfortsätze vielleicht stets Gefäße, jedoch zweifellos in sehr verschiedener Menge. Während nämlich in den Ciliarfalten vom glatten Typus, wie er namentlich bei Carnivoren und Pinnipediern ausgebildet ist, die Vaskularisation nur schwach genannt werden kann, haben alle Tiere mit Ciliarfalten vom windungsreichen Typus sehr viele kleine Gefäße in den Falten, ja es wird wohl stets so sein, daß die Gyri (Windungen) lediglich durch die vom doppelten retinalen Epithel bedeckten, gegen das Augeninnere stark vorspringenden Gefäße gebildet werden. Im Sims verläuft (bei Orycteropus) je ein kleines Gefäß längs der Ansatzlinie eines Ciliarfortsatzes.

Digitized by Google

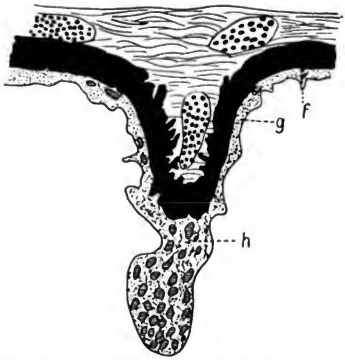

Fig. 199. **Schnitt durch eine Ciliarfalte von Anableps.** Nach SCHNEIDER-v. ORELLI. *f* Pigmentschicht, *g* Gefäße, *h* Pars ciliaris retinae.

(schwer darstellbarer) Wandung, offenbar Blutreservoire, die den Walen beim Tauchen, wo das Atmen unmöglich wird, die genügende Sauerstoffzufuhr zu den feineren Organen ermöglichen. — Die Grundplatte des Ciliarkörpers von Phocaena besteht nach RAWITZ aus wenigem, zartem, pigmentzellenführendem Bindegewebe.

Die Ciliarfortsätze der Fledermäuse sind nach RABL relativ plump

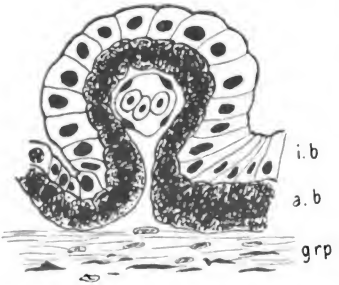

Fig. 200. **Vogelauge.** *grp* Grundplatte der Corpus ciliare, *ab* und *ib* Außen- und Innenblatt der Pars ciliaris retinae, eine Ciliarfalte bildend und ein Gefäß umschließend.

Im Gegensatze zum Vogelauge fehlt es aber bei Säugeraugen wohl kaum je an einer stärkeren Entwicklung des immer ziemlich straffen Bindegewebes der Ciliarfortsätze, eine Ausnahme hiervon bilden wohl höchstens die Wale. Bei Zahn- wie bei Bartenwalen sind wohl die Ciliarfortsätze nach PÜTTERS Angaben an Größe reduziert, das Innere der von dem doppelten Epithel gebildeten Falten wird, wie namentlich RAWITZ' klare Figuren lehren, ganz eingenommen von ziemlich weiten Bluträumen, also wohl Gefäßerweiterungen mit rein endothelialer

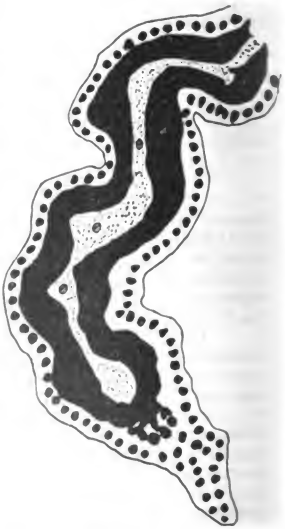

Fig. 201. **Ciliarfortsatz von Phocaena. Im Innern Blutgerinnsel und Blutzellen.** Skizze nach RAWITZ.

Digitized by Google

und wenig zahlreich. Ich zählte bei Myotis 60, die allerdings entsprechend ihrer geringen Zahl relativ plump erscheinen. Außer einer etwaigen beginnenden Rudimentation mag hier aber das hinzukommen, daß schärfere und zahlreichere Falten bei einer gewissen Kleinheit des ganzen Auges physikalisch unmöglich werden.

Wir erwähnen noch, daß man wohl überall an der Pars mesoblastica des Ciliarkörpers an der Grenze zwischen Grundplatte bzw. Fortsätzen und ektodermalem Epithel eine Glasmembran auffinden kann, die die Fortsetzung der entsprechenden Bildung an der Chorioidea (s. o.) darstellt.

Betreffs Innervation des Ciliarkörpers s. die Arbeiten von AGABABOW (Säugetiere) und GEBERG und MELKICH (Vögel).

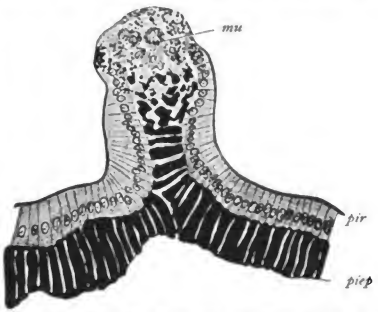

Fig. 202. **Schnitt durch das proximale Ende des Linsenmuskels von Gadus aeglefinus.** Ölimmersion. *mu* Muskelfasern, *pir* Pars iridiaca retinae. *piep* Pigmentepithel.

d) Linsenmuskel und Processus falciformis.

Es scheint gut, jetzt zur Besprechung der Linsenmuskeln der Amphibien und Fische überzugehen, da diese sich sicher in einigen, vielleicht in allen Fällen vom Ciliarepithel ableiten.

Wie schon gesagt, findet sich bei den Fischen ein ventral gelegener Linsenmuskel, und für diesen hat NUSSBAUM 1901 den Nachweis. daß er aus der Pars ciliaris retinae, speziell aus der Umschlagsstelle der fötalen Augenspalte hervorgeht, erbracht. Bei Selachiern findet man ein ganz analoges, aber wohl rudimentäres Gebilde. Für den ventralen Linsenmuskel der Amphibien nimmt TRETJAKOFF an, daß er dem der Fische homolog sei. Er würde dann ein histologisch weiter fortgeschrittenes Stadium vorstellen. Aber nicht jeder Linsenmuskel muß gerade an der Umschlagsstelle der fötalen Augenspalte entstehen: für den dorsalen Linsenmuskel, der sich bei manchen Amphibien findet, ist diese Annahme ausgeschlossen, wenn auch sehr möglich und fast wahrscheinlich ist, daß auch er sich vom Ciliarepithel ableiten wird.

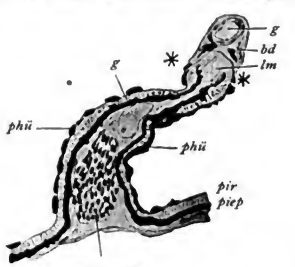

Fig. 203. **Schnitt durch den Processus falciformis und das proximale Ende des Linsenmuskels von Hippoglossus.** *g* Gefäß, *bd* Bindegewebe, *pir* Pars iridiaca retinae, *piep* Pigmentepithel, *phü* Pigmenthülle, *lm* Linsenmuskel (proximales Ende getroffen).

Digitized by Google

Im einzelnen ergeben sich die folgenden Verhältnisse, die wir, mit den Teleostiern anfangend, hier skizzieren wollen.

Teleostier. Schon an ganz anderer Stelle, S. 93 nämlich, erwähnten wir, daß bei vielen Teleostiern die fötale Netzhautspalte dauernd offen bleibt. Im Bereiche des Ciliarkörpers oder der Pars ciliaris retinae bilden die Ränder dieser Spalte den Linsenmuskel, indem sie, wie zuerst NUSSBAUM zeigte, mit einander verwachsen und die Zellen, die ihrerseits den beiden Umschlagsrändern der Netzhaut angehören, größtenteils Muskelfasern — und zwar wohl meist pigmentierte Muskelfasern — werden. Die von mir herrührenden Figuren — welche die Verhältnisse bei schon erwachsenen Fischen zeigen[1]), lehren das Gesagte wohl deutlich, dazu aber noch etwas mehr.

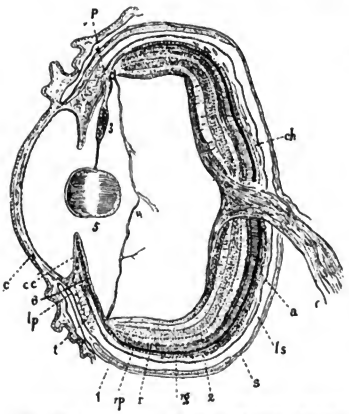

Fig. 204. **Vertikaler Meridionalschnitt durch das Auge von Hippocampus und die Eintrittsstelle des Sehnerven.** (Die Sehne des Processus falciformis ist hier der Vollständigkeit halber eingezeichnet, obwohl sie nicht am dorsalen Pol der Linse, sondern am ventralen ansetzt. — Nach CARRIÈRE. *1* Skleraknorpel, *2* Chorioidealkörper, *3* Campanula, *4* „Membrana hyaloidea", *5* Linse, *6* Epithel des Corpus ciliare. *a* Argentea, *c* Cornea, *cc* Corp. ciliare und Iris, *ch* Chorioidea, *lp* Ligam. pectinatum, *ls* Lamina suprachorioidealis, *p* Processus falciformis, *rg* Retina, *rp* Retinapigment, *s* faserige Sklera.

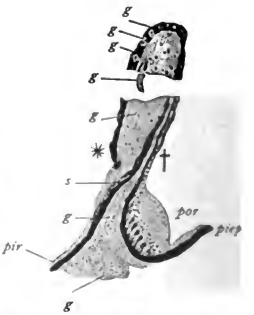

Fig. 205. **Linsenmuskel von Clupea.** Die Figur zeigt den Schnitt durch den Muskel nicht ganz, sondern die Unterbrechung der Figur zeigt an, daß hier ein bedeutendes Stück fortgelassen ist. *g* Gefäße „ "; *pir*, *por* Pars iridiaca und Pars optica retinae; *piep* Pigmentepithel; * = Übergangsstelle zwischen Außenblatt und Innenblatt der Retina; † = Übergangsstelle zwischen epithelialem und differenziertem Teil des Innenblattes der Retina.

Es ist ja bekannt, daß chorioideales Bindegewebe, der Processus falciformis durch die Netzhautspalte in den Glaskörperraum hineindringt. Das Wesentliche ist wohl nicht das Bindegewebe, sondern die Gefäße, deren Verästelungsweie von VIRCHOW in einzelnen Fällen genauer untersucht sind, in anderen Fällen noch nicht bekannt wurde, wenn es sich mir auch niemals um ein einzelnes Gefäß zu handeln scheint. Proximal vom Linsenmuskel gelangt ein einheitlicher Stamm an die vitrale Fläche des Muskels (Fig. 254). Das Bindegewebe,

1) Literatur des Linsenmuskels der Fische, zurückgehend bis auf JANUS PLANCUS 1746, siehe bei ZIEGENHAGEN.

Digitized by Google

welches ihn umhüllte, ist oft pigmentfrei, oft pigmentführend, und beschränkt sich nicht auf das Gebiet des „Processus falciformis" im engeren Sinne, sondern überzieht auch oft den Linsenmuskel, großenteils wenigstens, mit einer oft Chromatophoren und kleine Gefäße führenden Hülle (Fig. 205 und 203), und dringen Blutgefäße und in ihrer Begleitung kleine Chromatophoren in den Muskel ein (Fig. 205).

Wie hier, so kann sich auch über die Papilla optica hinaus dorsalwärts das Bindegewebe ein wenig weiter fortsetzen, während natürlich der Netzhautspalt sich im Maximum vom Netzhautrande bis zur Papille erstrecken kann. Nichts anderes als ein solcher dorsal sich erstreckender Fortsatz des Processus falciformis, dessen Dasein vielleicht physiologisch bedeutungslos und entwicklungsmechanisch leicht erklärbar ist, dürfte der „dorsale Anhang" des Processus falciformis sein, der von VIRCHOW beim Hecht, Lachs, Dorsch, Thunfisch und Barsch erwähnt wird, und sich wohl in ganz gleicher Weise bei Pleuronectiden findet (Fig. 206), bei manchen Arten (z. B. Auxis) wohl auch durch einen seitlichen Anhang ersetzt werden kann.

Der an den Linsenmuskel herantretende Nerv dringt wohl niemals proximaler als in der Mitte zwischen Papilla und Netzhautrand in die Netzhautspalte ein. Seine Fasern sind dicke, fibrillierte Achsenzylinder (Fig. 203) mit dicken Markscheiden.

Fig. 206. **Einblick in die postäquatoriale Bulbushälfte von Hippoglossus.** Man sieht (von unten nach oben) den Processus falciformis, seine Verbreiterung in der Eintrittsstelle des Sehnerven und seinen kurzen dorsalen Anhang.

Das Allgemeingültige über Linsenmuskel und Processus falciformis der Teleostier wäre nun wohl gesagt, und wir müssen davon absehen, auf Einzelheiten näher einzugehen, weil es zurzeit kaum möglich ist, dem unendlich reichen Detail Gesichtspunkte abzugewinnen. Hier liegt noch ein reiches Feld für weitere Untersuchungen, und der Interessent sei besonders auf die Arbeiten von H. VIRCHOW (1882, 1901), ZIEGENHAGEN, DEYL, BEER, DEICHSEL, FRANZ (1911) verwiesen. Die zwei Haupttypen des Linsenmuskels, einen klumpigen und einen dreieckigen, dürften Fig. 255 und 189 darstellen. Nur dem rudimentären Linsenmuskel der Gadiden, welcher auch in BEERS und meinen Versuchen mit elektrischer Reizung niemals in Funktion trat, seien noch einige Worte gewidmet. Das kleine, in temporal-nasaler Richtung gefaserte Gebilde besteht aus normal gebauten, wenn auch recht kleinen Muskelfasern. Aber dieser Muskel entbehrt vollkommen der Gefäßversorgung wie auch der Innervation. Das ist um so merkwürdiger, als der Processus falciformis, wie die Querschnitte durch ihn, Figur 98, S. 94, zeigen, nicht wesentlich schwächer entwickelt ist als bei anderen Arten. Es liegt hierin wohl ein deutlicher Beweis für die wirklich rudimentäre Beschaffenheit des Linsenmuskels, d. h. für seine ehemals stärker gewesene Funktion. Denn es kann kein deutlicheres Anzeichen für den vorausgegangenen Rudimentationsvorgang geben, als wenn die Hilfsbestandteile eines Organs in besserer Ausbildung vorhanden sind als dieses Organ selbst.

Über dem Linsenmuskel sehen wir in Fig. 107 eine rapheartige Bildung (*r*) an den beiden Netzhautblättern, welche die Iris bedecken. Es ist dies zweifellos die Stelle, an welcher die Pars iridica retinae und das Pigmentepithel der Iris die fötale Augenspalte hatten, die hier durch Zusammenwachsen der Epithelien geschlossen ist. Die Raphe bildet,

Digitized by Google

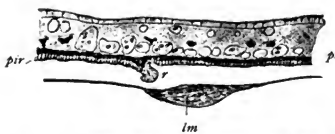

Fig. 207. **Linsenmuskel von Gadus aeglefinus nebst Iris und Endothel der Iris.** *piep* Pigmentepithel, *pir* Pars iridiaca retinae, *r* Raphe, *lm* Linsenmuskel (rudimentär).

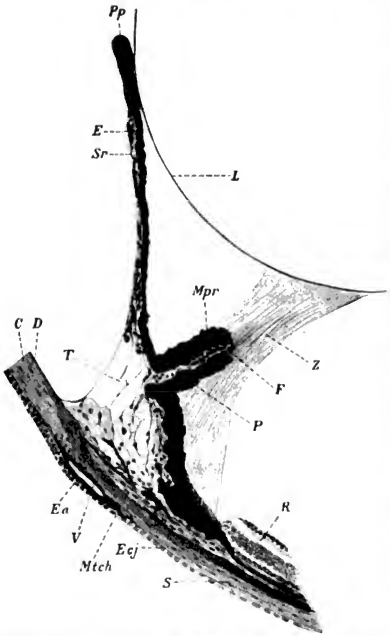

Fig. 208. Senkrechter meridionaler Schnitt durch den unteren Abschnitt der vorderen Hälfte des Auges von Triton taeniatus. Vergr. ca 107 mal. *C* Cornea propria, *D* Descemetsche Haut, *E* Irisepithel, *Ea* Epithel am Annulus pericornealis, *Ecj* Conjunctivalepithel, *F* Rudiment der Augenblase, *L* Linsenkappe, *Mpr* Musculus protractor lentis, *Mtch* Musculus tensor chorioideae, *P* Ciliarfalte, *Pp* Pupillarrand der Iris, *R* Retina, *S* Sklera, *Sr* Stroma iridis. *V* Periskleralgefäße. *Z* Zonula ciliaris. Nach Tretjakoff.

wie mir die Schnittserie zeigt, einen Streifen bis an den Pupillarrand der Iris.

Wohl nur selten fehlt der Linsenmuskel einem Teleostier. Nach Schneider-v. Orelli soll dies bei Anableps tetrophthalmus, dem „Vierauge", der Fall sein. Auch bei den Tiefseefischen ist er gut ausgebildet, nur bei Dissomma anale soll er fehlen und durch eine anderweitige Bildung, auf die ich S. 203 zu sprechen komme, ersetzt werden (A. Brauer).

Ganoiden. Bei Amia und Lepidosteus scheinen nach Ziegenhagen ähnliche Verhältnisse des Linsenmuskels vorzuliegen wie bei Teleostiern, bei Accipenser aber finden wir eine Eigentümlichkeit, die nur bei den Selachiern wiederkehrt: der Linsenmuskel steht nicht vermittels einer Sehne mit der Linse in Verbindung, sondern „liegt dicht der Linsenkapsel an" (Ziegenhagen).

Der Processus falciformis ist bei Accipenser in ganzer Ausdehnung, bei Lepidosteus nur in seiner distalen Hälfte entwickelt, bei Amia dürfte er fehlen, wie auch bei Polypterus nach Leydig 1854.

Bei den Selachiern habe ich 1905 den früher geleugneten Linsenmuskel als ein wahrscheinlich rudimentäres Gebilde bei

Digitized by Google

allen Arten finden können. Stets erhebt sich vom Ciliarkörper oder von der Iris eine bindegewebige Papille in den Glaskörperraum hinein und sie ist es, die bei makroskopischer Betrachtung vor allem auffällt (Fig. 166). Die muskulösen Fasern, die auf ihr liegen, sind nur mikroskopisch zu erkennen. Sie entstammen zum kleinen Teile dem inneren, zum überwiegend größeren Teile aber dem äußeren Blatte der Pars ciliaris bzw. iridiaca retinae, liegen vorwiegend an der medialen und lateralen Seite sowie an der Spitze des Fortsatzes und sind spindelförmige, pigmentierte Muskelzellen mit je einem länglich gestreckten Kerne. Wie schon gesagt, inseriert der Linsenmuskel der Selachier direkt an die Linse, doch wird der Zusammenhang beider durch eine Verdickung der Zonula (s. u.) verstärkt (Fig. 259).

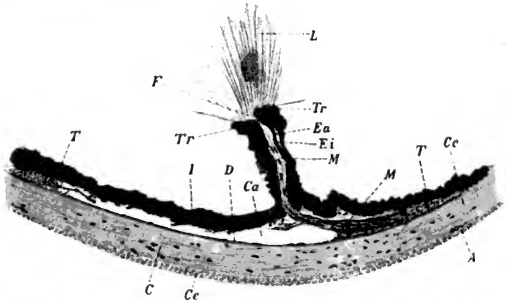

Fig. 209. **Horizontaler Schnitt durch die untere Hälfte des Salamanderauges.** Der Musc. protractor lentis ist längs getroffen. Vergr. 60mal. *A* Annulus pericornealis, *C* Cornea propria, *Ca* vordere Kammer, *Cc* Corpus ciliare, *Ce* Corneaepithel, *D* Descemetsche Haut, *Ea* äußeres Blatt des Epithels der Ciliarfalte, *Ei* inneres Blatt derselben, *F* Rudiment der Augenblasenspalte, *I* Iris, *L* Linsenkapsel, der Fläche nach getroffen und Zonula ciliaris, *M* Musc. protractor lentis, *T* Netzwerk des Kammerdreiecks, *Tr* Übergangsstelle des äußeren Blattes des Epithels ins innere Blatt am Rande der Spalte. Nach Tretjakoff.

Was die Lage des rudimentären Muskels und der ihr tragenden Papille betrifft, so wechselt sie etwas und kann sich bis an den Pupillarrand der Iris verschieben.

Ein Processus falciformis fehlt (gegen Soemmerring und andere) den Selachiern stets, und die Papille des Linsenmuskels verdient diesen ihr manchmal gegebenen Namen nicht. Bei der Chorioidea (s. S. 167) erwähnte ich Verhältnisse der Pigmentierung und Tapetierung, die auf einen ehemaligen Processus falciformis bei den Vorfahren der Selachier schließen lassen.

Über die Dipnoer, speziell Protopterus, äußerte ich mich bereits oben. Ein Processus falciformis fehlt.

Bei den Urodelen hat Tretjakoff das von Fischel entdeckte, in Fig. 168 dargestellte, im ventralen Meridian gelegene Knötchen untersucht. Er fand, daß hier die Pars ciliaris retina eine Unterbrechung unter Zusammenschließung des inneren und äußeren Blattes erfährt, also ganz zweifellos ein Persistieren der fötalen Augenspalte, und ein pigmentfreier, nur an

Digitized by Google

einer Oberfläche mit Pigment bedeckter Linsenmuskel, anscheinend im anliegenden Bindegewebe wurzelnd, findet durch diese Spalte den Weg zur Verbindung mit der Linse (Fig. 208 u. 209). Seiner Lage und wahrscheinlichen Funktion nach darf er nicht wie bei den Teleostiern Musculus retractor lentis, sondern nur Musculus protractor lentis heißen. Trotzdem ist nicht unwahrscheinlich, daß er dem Muskel der Fische homolog ist, seine Versenkung ins Bindegewebe braucht uns vor dieser Annahme nicht stutzen zu machen, da wir einen ganz analogen Prozeß am Sphincter iridis vieler Säugetiere und Vögel vor sich gehen sehen (s. u.).

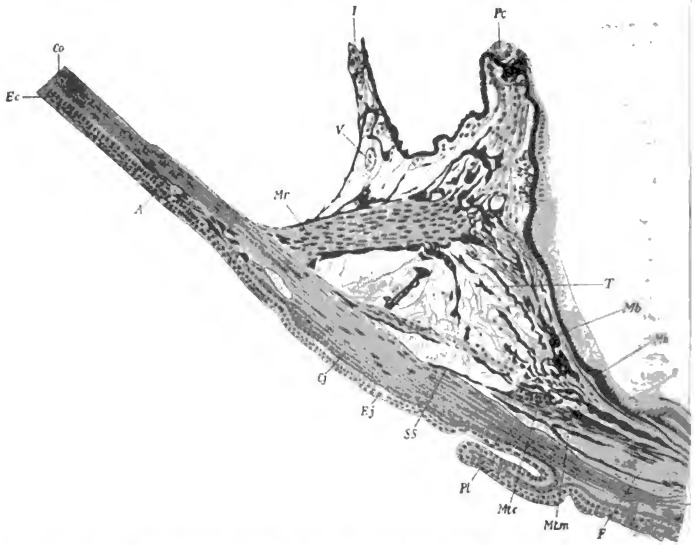

Fig. 210. **Meridionaler Schnitt durch den ventralen Ciliarkörper von Rana fusca.** 110:1. Nach TRETJAKOFF. *A* Annulus pericornealis mit Gefäßen des Hornhautrandes, *Cj* Conj. bulbi, *Co* Cornea, *Ec* Cornealepithel, *Ej* Conjunctivalepithel, *F* künstliche Spalte, *I* Iris, *Mb* Grundplatte des Ciliark., *Mh* dessen Membrana hyaloidea, *Msc Msm* circuläre und meridionale Fasern des Tensor chorioideae, *Mr* ventraler Musc. protractor lentis, *O* Orbiculus ciliaris, *Pc* Spitze des Processus ciliaris, *Pl* untere konjunktivale Falte, *S* Sklera, *SS* Sinus venosus Schlemmii, *T* Gerüstwerk des Kammerdreiecks, *V* Querschnitt des Irisgefäßes (in ungewohnter Lage.)

Der Ursprung des Musculus protractor lentis liegt sehr dicht den Fasern des Musculus tensor chorioideae an, der unmittelbare Übergang des einen in den anderen war jedoch nicht wahrzunehmen.

TRETJAKOFF bezeichnet die Prominenz, welche dieser Muskel bedingt, als die einzige Ciliarfalte der Urodelen.

Auch bei den Anuren fand TRETJAKOFF einen ventralen Linsenmuskel, welchen Fig. 210 und Fig. 211 zeigen. Es ist wohl mit TRETJA-

Digitized by Google

KOFF anzunehmen, daß dieser Muskel dem der Urodelen und dann also auch dem Linsenmukel der Fische (Musculus retractor lentis BEER = Campanula Halleri) homolog ist. Er ist dann allerdings histologisch und topographisch in noch höherem Grade gesondert, da er nicht mehr mittels der Zonula-Zinnii-Sehne an die Linse inseriert, sondern in das Bindegewebe des ihn umhüllenden Processus falciformis. Seinen Ursprung findet er, ähnlich wie bei den Anuren, an der Sklera nahe der Corneoskleralgrenze.

So sehr es nun wahrscheinlich ist, daß dieser Muskel dem der Fische homolog ist, muß doch betont werden, daß ein derartiges muskulöses Gebilde auch ohne jegliche Beteiligung der fötalen Augenspalte entstehen kann. Denn wir sehen einen ganz gleichartigen Muskel dem vorigen gegenüber, dorsal im Anurenauge, vorhanden. Auch diesen dorsalen Musculus protractor lentis hat TRETJAKOFF sehr genau abgebildet und beschrieben.

Bei Sauropsiden und Säugetieren ist ein Linsenmuskel, der den bisher erwähnten Bildungen entspräche, nicht ausgebildet.

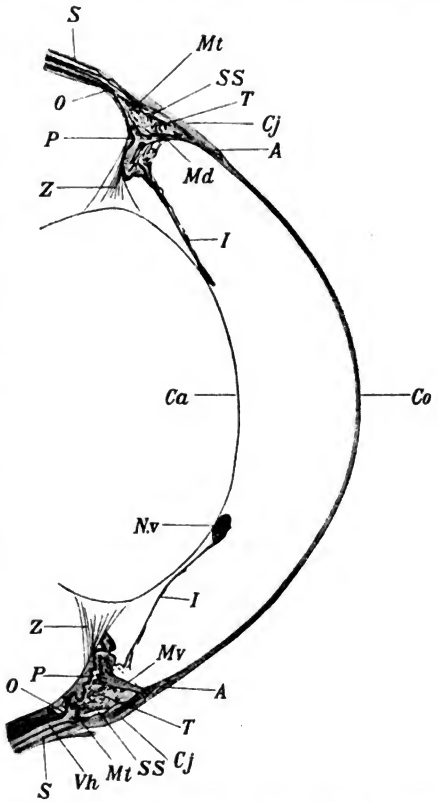

Fig. 211. **Senkrechter Schnitt des rechten Auges von Rana fusca.** Sublimatfärbung nach VAN GIESON. Vergr. 24 mal. *A* Annulus pericornealis, *Ca* Cupsula lentis, *Cj* Conjunctiva bulbi, *Co* Cornea, *I* Iris, *Md* dorsaler Musc. protractor lentis, *Mt* Musc. tensor chorioideae, *Mv* ventraler Musc. protractor lentis, *No* ventraler Papillarknoten, *O* Orbiculus ciliaris, *P* Processus ciliaris, *S* Sclera, *SS* Sinus venosus Schlemmii, *Vh* der in der Chorioidea gelegene Stock der Vena hyaloidea, *Z* Zonula ciliaris. Nach TRETJAKOFF.

Digitized by Google

Nachträglich ist hinzuzufügen, daß Hess einen entsprechenden Linsenmuskel auch bei Reptilien fand (Fig. 212)

e) Musculus ciliaris.

Während der Linsenmuskel der Fische und Amphibien vermutlich in allen Fällen (sicher bei Fischen) ein Abkömmling des Ektoderms ist, sind über die Herkunft des Ciliarmuskels, der auch oft unter dem Namen Tensor chorioideae beschrieben wurde, merkwürdigerweise noch keine Angaben gemacht worden.

Fig. 212. **Frontalschnitt durch die untere Hälfte des Ciliarringes einer Schildkröte, zeigt den „Transversalmuskel" in seinem ganzen Verlauf.** Nach Hess.

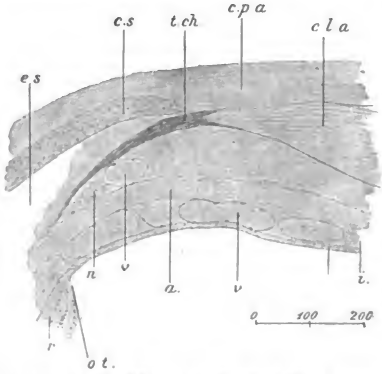

Fig. 213. **Meridionalschnitt durch den ventralen Bulbusteil von Serranus cabrilla,** nach Grynfellt. *a* Argentea, *cla* Cornea, *cpa* dgl., *cs* Skleraknorpel, *es* Suprachorioidealraum, *i* Iris, *n* Nerv, *ot* Ora terminalis retinae, *pi* Pars iridiaca retinae, *r* Retina, *tch* „Tensor chorioideae" = Musculus ciliaris, *vv* Gefäße.

Es handelt sich um einen vom Sklerocornealrande zur Aussenseiteder proximalen Partie des Ciliarkörpers ziehenden Muskel, der nicht wie die Linsenmuskel nur an einer bzw. an zwei einander gegenüberliegenden Stellen des Auges ausgebildet ist, sondern meist zirkulär (rund herum) angeordnet ist, wenn auch — wie wir sehen werden — nicht überall in gleicher Stärke. Mir scheint nicht erwiesen, daß er in irgend einer Tierklasse die ihm oft zugeschriebene Funktion der Anspannung der Chorioidea um den Glaskörper hätte, da in einigen Fällen erwiesen ist, daß an der Grenze zwischen Pars optica retinae und Ciliarkörper der letztere besonders fest mit der Sklera verbunden ist. Da er — wie wir gleichfalls sehen werden — im großen ganzen in umso deutlicherer Ausbildung auftritt, je mehr der Linsenmuskel, der die Linse als Ganzes bewegt, zurücktritt, und da er bei Tieren, die zweifellos nur durch

Digitized by Google

Änderung der Linsenkrümmungsflächen akkommodieren, der allein vorhandene ist, so scheint mir wahrscheinlich, daß er in allen Fällen etwa die Funktion hat, das Corpus ciliare der Linse zu nähern und somit die Entspannung der Linse zu bewirken.

Dieser letztere Satz müßte eine Einschränkung erfahren, wenn bei Fischen ein Ciliarmuskel von zirkulärer Anordnung vorhanden wäre. Bei den Selachiern, Ganoiden und Cyclostomen fehlt er sicher. Bei den Teleostiern aber soll er — nach GRYNFELLT 1910 — bei zahlreichen, ja vielleicht bei allen Arten vorhanden sein (allerdings nach genanntem Autor keine Einwirkung auf den Akkommodationsvorgang haben). Ursprung und Ansatz entsprechen, wie z. B. Fig. 213 zeigt, genau dem gleichgenannten Gebilde bei Sauropsiden. Das aus glatten Muskelfasern bestehende Ringband ist meist in der nasalen Augenhälfte am schwächsten ausgebildet, bei einigen Arten ist es auch an bestimmten Stellen des Ringes unterbrochen, und zwar nasal und temporal. Abgesehen hiervon, ist es noch bei den verschiedenen Arten von wechselnder Stärke, die der Ausbildung des Akkommodationsvermögens parallel geht. Bei BERGER und anderen Autoren wird das Gebilde als „Ligamentum ciliare" geführt, wohl zu unterscheiden vom Lig. annulare.

Hierher könnte auch vielleicht ein eigentümliches, vermutlich muskulöses Gebilde gehören, welches BRAUER bei dem Tiefseefisch Dissonima anale fand, dem der gewöhnliche Linsenmuskel fehlen soll. Zunächst ist bei dieser Fischart auffallend, daß — Fig. 72 auf S. 76 — die Linse wie auf einem Polster („Linsenkissen", *lk*) auf einer dicken elliptischen Platte ruht, die dem Lig. pect. eng anliegt und „vielleicht nur ein besonders differenzierter Teil derselben" ist, gebildet von dünnen platten, einander parallel und senkrecht gegen die Linse gestellten Fasern. Die Kerne der Fasern liegen neben den beiden Wänden der Platte. Die morphologische und physiologische Bedeutung dieser eigenartigen Platte ist recht unaufgeklärt. An der Außenwand dieses Linsenpolsters setzt sich nun eine Schicht von spindelförmigen blassen (Muskel-?)Zellen (*m*) an, die an der Corneoskleralgrenze entspringen. Der Muskel soll das Linsenpolster und mit ihm die Linse kranial zu ziehen vermögen und somit als Ersatz für den fehlenden Linsenmuskel eintreten können (A. BRAUER).

Die nasale und temporale Unterbrechung des muskulösen Ringbandes, infolge deren der Ciliarmuskel als dorsaler und ventraler Ciliarmuskel erscheint, kehrt bei den Amphibien (Urodelen und Anuren) — nach TRETJAKOFF — wieder. Der Muskel ist bei den Urodelen rein meridionalstreifig, — die Fasern von Pigment eingefaßt — bei den Anuren aber sollen sich neben meridionalen auch weiter innen gelegene zirkuläre finden (Fig. 210). Die ersteren erreichen die Chorioidea im Gebiet des Orbiculus ciliaris und befestigen sich teilweise an der Chorioidea, teilweise an der Glasmembran des Ciliarkörpers.

Die Tatsache, daß bei den Amphibien ein vom Linsenmuskel deutlich getrennter Ciliarmuskel besteht, und daß nur ersterer noch Anhaltspunkte für die Annahme seiner Abkunft von der Pars ciliaris retinae gibt, macht wahrscheinlich, daß der Ciliarmuskel mesodermaler Herkunft ist.

Bei den Reptilien und Vögeln ist der Ciliarmuskel wohl immer vollkommen zirkulär vorhanden, außerdem tritt eine neue Eigenschaft an ihm auf, die Querstreifung der Muskelfasern. Nach den physiologischen Untersuchungen über den Akkommodationsvorgang, wie sie namentlich BEER, HESS, v. PFLUGK und WYCHGRAM anstellten, scheint

Digitized by Google

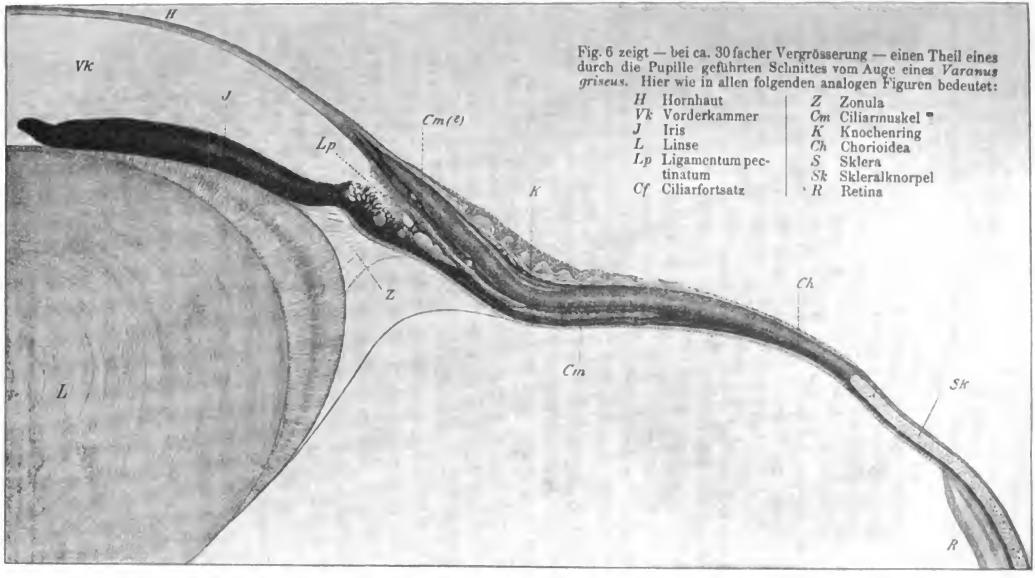

Fig. 214. **Durch die Pupille geführter Schnitt eines Auges von Varanus griseus** nach BEER. *H* Hornhaut,' *VK* Vordere Kammer, *I* Iris, *L* Linse, *Lp* Lig. pect., *Cf* Ciliarfortsätze, *Z* Zonula, *Cm* Ciliarmuskel, *K* Knochenring, *Ch* Chorioidea, *S* Sklera, *Sk* Skleraknorpel, *R* Retina.

Digitized by Google

der Muskel in allen Reptilienordnungen bei den meisten Arten in etwa gleicher Weise vorhanden zu sein.

Die ersten Angaben über den Muskel bei Echsen rühren von BRÜCKE (1846) her, spätere von HEINR. MÜLLER (dessen Angabe, der

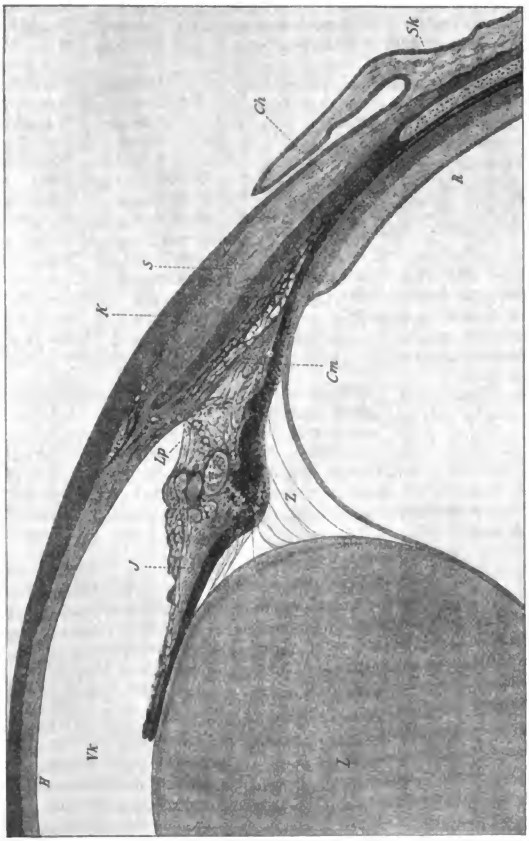

Fig. 215. **Schnitt durch die Pupillenmitte von Emys lutaria** nach BEER. Erklärung der Buchstaben wie in Fig. 214.

Muskel zerfiele bei Lacerta in drei Abteilungen, jedoch Bedenken erweckt), KOPSCH und TH. BEER. KOPSCH will auch circuläre Fasern gesehen haben (bei Lacerta agilis).

Digitized by Google

Bei vielen Schlangen soll der Ciliarmuskel fehlen (ANGELUCCI, KOPSCH) und sich durch eine starke äußere Partie der zirkulären Irismuskulatur vertreten lassen (den ich jedoch den Abbildungen nach eher für einen wirklichen Ciliarmuskel halten möchte, cf. BEERS Fig. 348); anderen, z. B. der Ringelnatter, kommt er nach MERCANTI zu.

Bei Schildkröten sollen außer den radiären, quergestreiften Fasern, die schon BRÜCKE fand, mitunter auch wiederum zirkuläre vorkommen wie beim Frosch, so bei Testudo nach KOPSCH, bei Cistudo nach MERCANTI.

Bei den Krokodilen soll der Muskel nach MERCANTI wieder aus drei hintereinanderliegenden Teilen bestehen. Er hat ähnliche Lage wie bei den übrigen Vertebraten, doch geht die Ursprungssehne des Muskels wohl — mindesten zum Teil — direkt in die Hornhaut über.

Von diesem Zustande aus führt ein wichtiger Schritt zum Verhalten im Vogelauge, wo nämlich der Muskel tatsächlich in zwei ganz verschiedene Teile geteilt ist; die proximale Partie bleibt der alten Funktion treu, d. h. sie entspringt an der Innenseite der Sklera und zieht das Corpus ciliare, in dessen hinterer äußerer Partie sie inseriert, nach vorn, um auf die Linse zu wirken. Sie wird von HESS (1909) treffend Musculus protractor corporis ciliaris genannt. Die distale Partie, der sog. **Crampton'sche Muskel** entspringt gleichfalls an der Sklera — etwas weiter außen als die proximale —, inseriert jedoch in eine innere Cornealamelle, auf welche sie einen Zug auszuüben vermag, der eine nur im Vogelauge[1]) auftretende Hornhautakkommodation zustande kommen läßt (s. Hornhaut).

Den Ciliarmuskel (im engeren Sinne) des Vogelauges, den Musculus protractor corporis ciliaris, hat BRÜCKE 1846 entdeckt. H. MÜLLER wollte 1857 eine zweite, weiter proximal entspringende Portion entdeckt haben, die seither unter dem Namen MÜLLERscher Muskel in der Literatur geführt wird, obwohl man bei Vergleichung der Abbildung beider genannter Autoren zu der Überzeugung kommt, daß nur diese schon von BRÜCKE entdeckte Partie existiert, neben ihr kein besonderer „BRÜCKE-scher" Muskel"[2]) (Fig. 216). Noch mehr Komplikationen hat CANFIELD sehen wollen. Auch BEERS Angaben sind nicht klar.

Es dürfte übrigens feststehen, daß der Muskel im Vogelauge nicht auf die Chorioidea wirken kann, da das Corpus ciliare unmittelbar distal von der Ora terminalis retinae durch ein straffes Ringband an der Sklera befestigt ist. Vergl. hierzu meine in den Verhandl. d. Deutsch. Zool. Gesellschaft 1909 gegebene Abbildung.

Schwach ist der Ciliarmuskel und der Cramptonsche Muskel bei den Eulenarten und Podargus strigioides, gänzlich fehlt der letztere bei Uria troile.

Die Säuger schließen der Mehrzahl nach sich in der Anordnung des Ciliarmuskels eng an die Reptilien an, in der Struktur (indem seine Fasern nicht quergestreift sind) jedoch an die Amphibien. Er bildet einen vollständigen Ring, der allerdings in bezug auf seine Breite, gleich dem Corpus ciliare selbst, asymmetrisch ist, wie wir es schon beim Teleostierauge notierten und was in verstärktem Maße auch fürs Vogelauge gilt.

1) Es wäre vielleicht möglich, daß ähnliches für einige Reptilienaugen nachweisbar sein wird.

2) Diese meine schon 1909 gegebene Darstellung hat jetzt wieder LEPLAT modifizieren wollen. Ich bedauere außerordentlich, auf diese inhaltreiche Arbeit hier nicht mehr näher eingehen zu können.

Digitized by Google

Bei Trichosurus (Marsupialier) und Echidna ist er wohl ein ziemlich kompaktes Muskelbündel, bei den meisten übrigen Säugern ist er lockerer, und zwischen den glatten Muskelfasern liegt noch Bindegewebe und Pigmentzellen. Nur bei Trichosurus fand ich, daß er mit seinem proximalen Ende erst etwas proximal von der Ora terminalis retinae in die Chorioidea inseriert, sonst liegt die Insertionsstelle wohl immer etwas

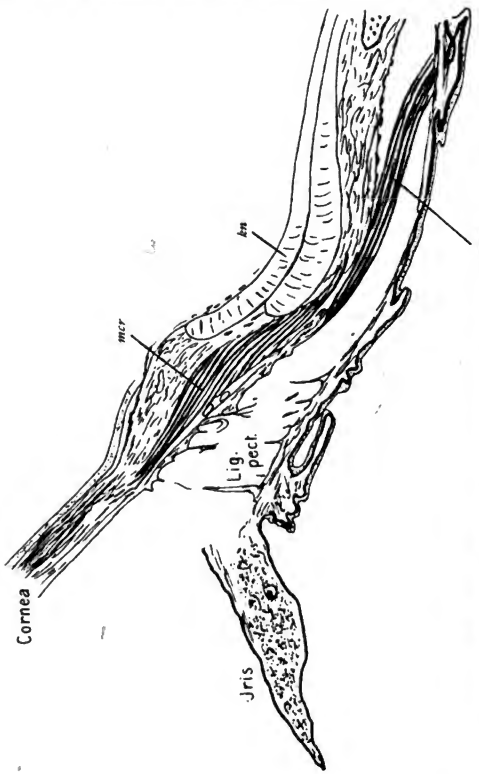

Fig. 216. **Corpus ciliare eines Vogels** (Rissa), etwas schematisiert. *mcr* Cramptonscher Muskel. *mm* Müllerscher Muskel. *kn* Knotenplättchen.

distal von dieser Linie, also im Corpus ciliare, und seine Wirkung dürfte auf letzteres beschränkt sein, zumal z. B. in den großen Augen des Seehundes auch der Ciliarkörper an seinem proximalen Rande sehr fest mit der Sklera verbunden ist, entsprechend dem bei Vögeln an gleicher Stelle beschriebenen Ringband (s. o.). Stärke und Entwicklung des Muskels ist nun bei den einzelnen Arten sehr verschieden. Sehr schwach

Digitized by Google

ist er z. B. bei Orycteropus und Erethizon, lang und dadurch kräftig, wenn auch von schmächtiger Form bei den Carnivoren. Bei Felis dürften einige der meridionalen Fasern in die Ciliarfortsätze eingreifen (Fig. 195). Nach VIRCHOW (1910) kann man sogar bei der Katze eine dreifache Beziehung des Muskels nachweisen: erstens läßt er sich in der Grundplatte bis zur Iris verfolgen, wo er bis an den Dilatator der Papille reicht, zweitens finden sich Bündel innerhalb der Falten, und drittens biegen Züge des Muskels nach vorn ab und endigen in demjenigen Teil des uvealen Gerüstes, welcher den ciliaren Winkel des Kammerbucht einnimmt. Beim Menschen und einigen Affen und Halbaffen (Fig. 233) treten neben den meridionalen Fasern auch radiäre und zirkuläre auf, und letztere, die wir schon bei Amphibien und Reptilien fanden, nach H. VIRCHOW (1910) auch bei Equus anzutreffen sind, erreichen bei Homo den höchsten Grad der Entwicklung und bilden hier eine beson-

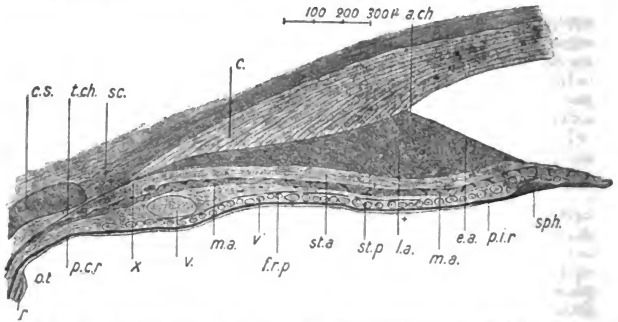

Fig. 217. **Meridionalschnitt der vorderen Augensegmente von Pagellus erythrinus (Teleostier).** Nach GRYNFELLT. *ach* „Kammerwinkel", *c* Cornea, *cs* Skleraknorpel, *ea* vorderes Irisepithel, *la* Ligam. annulare = Ligamentum pectinatum iridis, *ma* Membrana argentea, *ot* ora terminalis retinae, *r* Retina, *sph* Sphinkter, *frp* Dilatator?, *sta* und *stp* vordere und hintere Irisstromaschicht, *tch* Tensor chorioideae = Musculus ciliaris, *v*, *v'* Gefäße.

dere Portion des Muskels. Zwischen den einzelnen Bündeln liegt hier reichliches Bindegewebe, namentlich beim Pferd (VIRCHOW 1910) und außer bei der weißen Menschenrasse — Pigment. Auch beim Schimpansen und Macacus inserieren Bündel in das Netzwerk des Ligamentum pectinatum. Bezüglich des Muskels bei den Säugern vergleiche besonders auch DOSTOJEWSKI 1886 und PÜTTER 1903, HEINE (1908), H. VIRCHOW 1910, V. FRANZ 1911.

Auch bei den Zahnwalen ist nach PÜTTER ein Ciliarmuskel (dort Musculus tensor chorioideae genannt) ausgebildet, dazu noch — und ebenso soll es nach diesem Autor bei Pinnipediern sein — schwache zirkuläre Fasern (dort Musculus ciliaris genannt). Beides leugnet RAWITZ für Phocaena ab. Dagegen fehlt den Bartenwalen auch nach PÜTTER jede Spur einer ciliaren Muskulatur, so daß wir zu der Annahme gezwungen sind, daß sie nicht akkommodieren können.

Bei den Fledermäusen scheint der Ciliarmuskel nach RABL schwach und auf wenige Fasern reduziert zu sein.

Digitized by Google

f) Ligamentum pectinatum iridis.

Der Winkel zwischen Hornhaut einerseits und Iris, eventuell auch Ciliarkörper andererseits ist meist von einem gewissen, bald festeren, bald lockereren, im letzteren Falle etwa netz- oder gerüstartigen Gewebe erfüllt, welches den, seiner wörtlichen Bedeutung nach am beste allerdings nur bei Säugern passenden Namen Ligamentum pectinatum iridis führt.

Bei den Selachiern fehlt ein derartiges Gebilde gänzlich (V. Franz 1901), bei den Teleostiern dagegen ist der Winkel zwischen Iris und Cornea von einer im Querschnitt dreieckigen Gewebsmasse erfüllt, auch „Ligamentum annulare" genannt, die sich oft weit auf die Vorderfläche der Iris erstreckt (in dünnerer oder dickerer Schicht) und daher auch manchmal als vorderste Schicht der Iris geführt wird (Fig. 217). Es ist manchmal eine kompakte Zellenmasse, in anderen Fällen — wozu wohl auch der für Xiphias von Lauber beschriebene gehört — von Hohlräumen, die dann endothelial ausgekleidet erscheinen, durchsetzt[1]), und führt nicht selten auch Pigment. Nach Lauber sind auch kollagene Fasern in ihm nachweisbar. Vgl. besonders Angelucci 1881, Berger 1883 und Grynfellt („Bibliographie anatomique", fasc. 3, Tom. XX). Es wird auch oft Ligamentum annulare genannt. Seine innere Fläche dürfte überall von einem Endothel ausgekleidet sein, welches einerseits in das Endothel (oder Epithel) der distalen Irisfläche, andererseits in das Cornealendothel kontinuierlich übergeht und natürlich, sobald sich Hohlräume in das Lig. annulare hineinerstrecken, auch diese auskleiden kann. Entsprechendes dürfte von allen Wirbeltieren gelten, so daß wir auch in allen den Fällen, wo das Gewebe noch viel lockerer ist und nur aus einzelnen Fasern besteht, wir uns diese sämtlich als endothelumkleidet vorzustellen haben.

Bei den Amphibien besteht das Ligamentum pectinatum aus einem viel lockereren Balkenwerk. Seine „Faserung" im Radiärschnitt ist deutlich und von der Iriswurzel und den Ciliarfalten aus proximal und hauptsächlich distal divergierend. Es besteht nach Tretjakoff (1906) aus Balken, die dünne fibrilierte Plättchen enthalten, denen sowohl Chromatophoren als auch (außen) Endothelzellen anhaften. Dazu kommen noch Bindegewebsfasern (und Leukocyten). Die Endothelzellen können schwimmhautartig in die Spalträume zwischen den Gittern vorspringen, was bei Säugetieren wiederkehrt. Diese Angaben gelten in erster Linie für Rana. (Vgl. auch Fig. 253.) „Beim Triton existieren am Rande der Vorderkammer einige Zellen, welche vielleicht die Balken des Fontanaschen Raumes der anderen Wirbeltierklassen darstellen" (Angelucci 1881).

Wegen des Ligamentum pectinatum bei Reptilien sei auf die Arbeit von Kopsch, aber auch auf Beers Figuren (Fig. 191, 214, 215) und Laubers detaillierte Angaben verwiesen. Der erstgenannte Autor faßt seine Ergebnisse in den Worten zusammen: „Das Gewebe des Fontanaschen Raumes ist am schönsten entwickelt bei Varanus, woselbst es an die Verhältnisse bei Vögeln erinnert, bei den Schlangen ist es äußerst spärlich oder es tritt an seine Stelle festes, faseriges, mit vielen Kernen ausgestattetes Gewebe, welches an dasjenige erinnert, welches bei Fischen in dieser Gegend vorkommt. Beim Alligator hat es eine bedeutende Entwicklung, bei den Schildkröten aber ist es von dem Irisgewebe und vom Corpus ciliare gar nicht abzugrenzen". Vgl. auch Angelucci.

1) **Vgl. hierzu die Beobachtungen bei Carassius auratus, S. 366 ff.**

Digitized by Google

Das Ligamentum pectinatum des Vogelauges präsentiert sich meist als ein sehr umfangreiches und sehr lockeres Gebilde, welches (Fig. 216) den Raum zwischen Irisperipherie und Ciliarkörper einerseits

Fig. 218. **Falkenauge, Miosis.** Nach ENGELHARD WYCHGRAM.

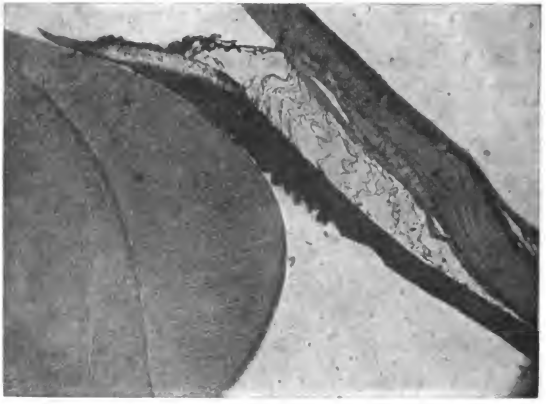

Fig. 219. **Falkenauge, Strophentinmydriasis.** Nach ENGELHARE WYCHGRAM.

und Sklera und Sklerocornealgrenze andererseits ausfüllt. Ich habe mich 1909 nicht davon überzeugen können, daß das Lig. pect. des Vogelauges in dieser Form etwas anderes darstellt als ein Kunstprodukt.

Digitized by Google

ein Zerreißungsprodukt, das entsteht, indem die Linse in die Leichenstellung übergeht und dabei den an ihr festhaftenden Ciliarkörper von der Sclera abreißt. Hierin ist mir Hess — 1910 — entgegengetreten, auch sagt Engelhard Wychgram (1912), daß er meine Ansicht nicht teilen könne. Sei dem wie ihm wolle, jedenfalls sind die starken, von Pigmentzellen begleiteten Fasern, die das Lig. pect. bilden, wirklich vorhanden, wenn sie auch nach meiner Ansicht der Sklera in Wirklichkeit ganz dicht anliegen müßten. — Ich füge hier nachträglich die von Engelhard Wychgram gelieferten Fig. 218 und 219 ein und bemerke, daß auch Ischreyts Angaben im gleichen Sinne sprechen.

Am Ligamentum pectinatum der Säugetiere unterscheidet Dostojewsky und ähnlich W. Fritz[1]), die es eingehend untersucht haben, in Anlehnung an frühere Autoren folgende Teile: 1. zu äußerst, der hier meist wulstartig verdickten Sklera anliegend, eine Partie, in der die Fasern in zirkulärer Richtung verlaufen, den zirkulärfaserigen Ring oder Grenzring Schwalbes, reich an elastischen Fasern; 2. mehr nach innen das lockere Netzwerk, dessen Spalträume den Fontanaschen Raum der Autoren ausmachen; 3. die innerste Reihe der Balken, die radiär stehenden sogenannten Irisfortsätze. Alle diese Teile vereinigen sich jedoch untereinander durch Übergänge zu einem Ganzen und sind meines Erachtens nicht jedesmal ohne Künstelei voneinander scharf zu trennen.

Entwicklungsgeschichtlich wäre nach Fritz der äußerste Teil der Sklera zuzurechnen, der innerste aber — die Irisfortsätze — der Iris.

Eine mächtige Ausbildung unter den Säugern erreicht das Ligamentum pectinatum im allgemeinen bei den Huftieren, namentlich bei Wiederkäuern und Einhufern. Es zeigt sich hier (Dostojewsky), daß die sehr starren Irisfortsätze bestehen aus s1. einem faserigen Mittelstrang, der das Stratum proprium der Cornea mit dem Irisgewebe verbindet, 2. einer Hülle von Pigmentzellen, 3. aus einer diese umscheidenden Hülle, die mit der Membrana descemeti der Cornea in Verbindung steht und sich gegen die Iris hin bis zum Schwinden verjüngt, 4. aus einem einschichtigen Epithel- oder Endothelbelag, der einerseits ins Hornhaut-, andererseits ins Irisendothel übergeht und sich manchmal zwischen mehreren benachbarten Irisfortsätzen membranartig ausziehen kann. Die weiter außen liegenden Teile des Netzwerkes bestehen aus Fasern, denen der zur Membrana descemeti gehörige Belag, nicht aber der endotheliale fehlt[2]) — denn die Membrana descemeti endigt in dieser Gegend — und zwischen denen Leukocyten und auch Chromatophoren vollkommen frei liegen sollen. Durchzogen wird es von Nervenbündeln, die anfangs parallel der Sklera laufend alsdann in den Irisfortsätzen zur Iris hinabsteigen. — Nicht alle Huftiere haben ein so stark entwickeltes Lig. pect. Beim Tapir fand ich es sehr schwach entwickelt, mäßig beim Elefanten, beim Rhinozeros ist es feinfaserig. Wegen des äußerst reduzierten Lig. pect. des Gnu (mit Ausdehnung der Membr. descemeti auf die distale Irisfläche, wie beim Menschen in pathologischen Fällen), wegen eines aus eigentümlichen blasenartigen Zellen bestehenden Gewebes am hinteren Abschnitt des Muskels, wegen besonderer Eigentümlichkeiten beim Büffel usw. sei auf Dostojewkys genaue Beschreibungen hingewiesen, auch Fritz behandelt u. a. das Büffel- und Kamelauge genau. — Nicht

1) Bei diesen Autoren ist die frühere Literatur ausführlich verwertet.

2) H. Virchow 1910 gibt gegen Fritz zu, daß die Endothelzellen stets die Pigmentzellen — wo solche vorhanden — umhüllen (wie ja zu erwarten), doch gibt es auch Pigmentkörner in den Endothelzellen.

Digitized by Google

sehr kräftig ist es auch bei den mit den Huftieren nahe verwandten Hyracoidea, dagegen macht es bei Orycteropus wieder ganz den starren ästigen Eindruck, der bei den Huftieren die Regel ist (Fig. 196).

Bei Wiederkäuern und beim Kaninchen stehen nach H. VIRCHOW (1910) die Balken des Lig. pect. regelmäßiger einander parallel als beim Pferde, wo sie ein gitterartiges Geäst bilden.

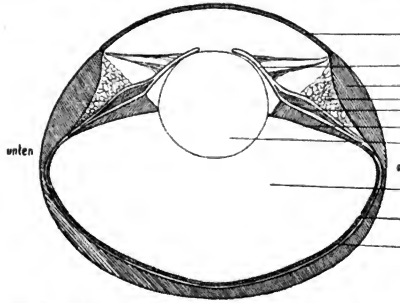

Fig. 220. **Macrorhinus leonicus, Vertikalschnitt durch das Auge.** *c* Cornea, *i* Iris, *s* Sklera, *lp* Lig. pect., *pc* Ciliarfortsätze, *l* Linse, *cv* Corpus vitreum, *ch* Chorioidea, *r* Retina. Nach PÜTTER.

Bei den Raubtieren sind die Verhältnisse nach DOSTOJEWKYS, FRITZ' und H. VIRCHOWS Angaben über Feliden in mancher Beziehung andere. Alle Bälkchen sind viel feiner, weniger starr, mehr biegsam. Statt senkrecht, setzen sich die Irisfortsätze im spitzen Winkel an die Cornea an, was sich aus der Lage des Ciliarkörpers erklärt. In das lockere Netzwerk inserieren Fasern des Ciliarmuskels, so daß ein Teil des Lig. pect. die Sehnenfasern dieses Muskels bildet (vgl. Fig. 195). (Vgl. auch das S. 208 gesagte.) Ein zirkulärfaseriger Grenzring fehlt oder ist stark reduziert (vgl. auch H. VIRCHOW 1910). Wieder etwas anders verhalten sich nach W. FRITZ die kleineren Raubtiere (Herpestes, Putorius, Lutra, auch Lippenbär), wo das ganze Ligamentum pectinatum mehr Zusammenhang mit der Sklera aufweist. Beim Seehund (Phoca) dagegen reichen die Irisfortsätze sehr weit nach innen, fast bis an den pupillaren Rand der Iris (Fig. 350). Sie müssen hier infolge der starken Entwicklung des Sphinkters an den Irisbewegungen teilnehmen. Ähnliches gilt nach FRITZ und PÜTTER für andere Pinnipedier, in exorbitantem Maße für Macrorhinus (Fig. 220) und Otaria (Fig. 221), wo die Iris peripher in zwei Blätter gespalten auftritt. Nicht so beim oben erwähnten Fischotter (Lutra), obwohl dessen Iris mit der von Phoca manche Ähnlichkeit aufweist.

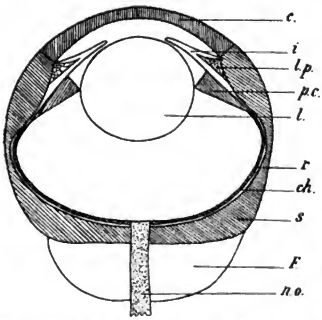

Fig. 221. **Otaria jubata, Vertikalschnitt.** Buchstabenerklärung wie in voriger Figur. Nach PÜTTER.

Digitized by Google

Bei Affen und Menschen wären nach DOSTOJEWSKY wieder die drei bei den Wiederkäuern genannten Teile — in schwächerer Ausbildung — vorhandenen, zu äußerst, dem Sinus venosus Schlemmii (s. u.) anliegend, der zirkulärfaserige Grenzring, der nach innen in das radiärfaserige lockere Netzwerk übergeht, an dessen innerem Rande man auch (wenn man will) Irisfortsätze abscheiden kann, doch gibt es nach H. VIRCHOW keine mit Descemetscher Haut umkleidete Balken. Bei den meisten Affen ist das Ligamentum und mithin auch der Fontanasche Raum weitläufiger angelegt als beim Menschen, bei Cynocephalus mormon aber reduzierter. Vgl. auch ANGELUCCI 1881, L. HEINE 1906 (Auge des Gorilla) und H. VIRCHOW 1910 (hier auch Angaben über Lemur).

Aber noch schwächer entwickelt, fast bis zum völligen Schwinden reduziert, scheint das Ligamentum pectinatum nach PÜTTERS und RAWITZ' Studien bei den Walen (Mysticeten und Denticeten) zu sein. Die Irisfortsätze sind beim Delphin nach FRITZ sehr kurz, und das übrige Gewebe des Ligamentum pectinatum besteht aus einem sehr lockeren, gleich den Irisfortsätzen pigmentführenden Balkennetze, das kleine Fontanasche Räume freiläßt. Eine Descemetsche Membran der Cornea soll ganz fehlen.

Beim Kaninchen stehen die Irisfortsätze als kurze dicke Pfeiler da, die weite Abstände von einander haben (FRITZ). Beim Hamster fehlt der äußerste Teil (das engmaschige Netzwerk FRITZ') vollständig.

Beim Faultier (Bradypus) bildet die Descemetsche Membran unförmliche Anschwellungen, die von den Endstücken der Irisfortsätze durchsetzt sind. Sehr reich ist hier im Verhältnis zu anderen Tieren das Ligamentum pectinatum an elastischen Fasern (FRITZ). Weniger Eigentümlichkeit zeigt das Gürteltier (Tolypeutes).

Die Marsupialier sind im Verhältnis zum Formenreichtum dieser Gruppe noch sehr wenig untersucht. Bezüglich dieser Tiere wie betreffs der Insecticoren und Chiropteren sei namentlich auf FRITZ' Arbeit verwiesen.

Über Monotremen fehlen uns noch genauere Angaben.

Schließlich erscheint es angebracht, nochmals auf die sehr großen Verschiedenheiten des Corpus ciliare bei den verschiedenen Säugerarten hinzuweisen. Obwohl wir in Anlehnung an die in der Literatur vorhandenen Beschreibungen einige Typen herausheben konnten, dürfte jede etwas eingehendere Untersuchung zeigen, daß Art für Art deutliche, konstante Unterschiede auftreten. Deshalb, und wegen der sehr erheblichen Unterschiede von Typus zu Typus, ist es nicht nur sehr schwer, gemeinsame Züge durch vorwiegend literarische Studien herauszufinden, sondern es dürfte überhaupt kaum möglich sein, diese Dinge generell zu behandeln. Der einzelne Untersucher wird daher in den Originalarbeiten, ganz besonders vielleicht bei W. FRITZ, noch sehr vieles finden, was in den vorstehenden Zeilen nicht einmal angedeutet werden konnte.

g) Sinus venosus schlemmii.

Wir können die Besprechung des Ciliarkörpers nicht verlassen, ohne des auf der Grenze von Ligamentum pectinatum und Sklerocornealgrenze gelegenen sogenannten Canalis, Circulus oder Sinus venosus schlemmii (Circulus venosus ciliaris) zu gedenken.

Dieses Gebilde ist beim menschlichen Auge von SCHLEMM 1827 entdeckt und 1830 beschrieben worden. (Näheres über die von Prioritäts-

Digitized by Google

streitigkeiten durchzogene Entdeckungsgeschichte siehe bei H. VIRCHOW 1910, S. 323). Es liegt längs dem Rande der Sklera, dicht an ihrer inneren Oberfläche, nach außen vor dem lockeren Gewebe des Lig. pectinatum und cornealwärts von der Insertion des Ciliarmuskels. Es scheint präparatorisch und bei oberflächlicher Betrachtung „das Lumen einer Rinne in dem Gewebe der Sklera zu sein, welches auf Meridionalschnitten von einem oder zwei Balken durchzogen erscheint. Diese Rinne aber stellt nicht den Schlemmschen Kanal dar, sondern nur die Scheide, in welcher mehrere venöse Gefäße verlaufen; die Wandungen dieser Gefäße sind sehr zart, aber leicht durch chemische Reaktionen nachweisbar. Sie verlaufen in äquatorialer Richtung und kommunizieren mit anderen, welche meistens in meridianer Richtung in die Sklera eintreten; diese letztere besitzt keine Klappen". (Wörtlich aus ANGELUCCI). — Genaueres über das Verhältnis des Kanals zur „Skleralrinne" beim Menschen, über den z. T. plexusartigen Charakter des Venenkranzes und dessen individuelle Variationen, die 12—20 Zuflüsse aus den Ciliarmuskelvenen und deren Deltabildungen usw. siehe bei TH. LEBER 1903.

Der bei vielen Tieren oft erwähnte Schlemmsche Kanal ist nicht einmal bei den Säugetieren in überall gleicher Weise vorhanden. Bei der Katze fehlt er, an seiner Stelle finden sich große Venenlumina in den äußeren Schichten der Sklera (H. VIRCHOW 1910). Auch beim Pferd „fehlt ein ausgeprägter Schlemmscher Sinus, jedoch finden sich einige nur von Endothel bekleidete Gefäßlumina sowohl in der Sklera selbst wie in der angrenzenden Formation, welche wohl als Äquivalente des Sinus angesehen werden können". (Ibidem.)

Bei diesen schon recht großen Verschiedenheiten unter den Säugetieren überrascht die Bestimmtheit, mit welcher sowohl bei ihnen als auch bei anderen Tieren manchmal von diesem Gebilde gesprochen wird, als wäre seine Homologisierung ganz klar. Man wird gut tun, außer vielleicht beim Frosch hier zunächst noch viel tatsächliches Material zu sammeln.

„Bei den Vögeln" — sagt ANGELUCCI 1881 — „liegt der in Rede stehende Kanal in dem Gewebe, wo die Fasern des Ciliarmuskels sich ansetzen. Weiter ist auf diesem Gebiete keine Abweichung von den berichteten Tatsachen über den Schlemmschen Kanal der Säugetiere zu notieren." Eine nur den Vögeln zukommende Eigentümlichkeit aber ist nach LAUBER das Vorhandensein eines arteriellen Ringes, des Hauptgefäßes eines starken arteriellen Plexus.

Unter den Kaltblütern ist der Frosch dasjenige Tier, bei welchem dieser Blutraum — durch TRETJAKOFF — am genauesten bekannt ist. Es handelt sich hier aber nicht um einen „Circulus", sondern um zwei Zirkelteile, einen im dorsalen und einen im ventralen Augenabschnitt. Der endothelial ausgekleidete, von Pigmentzellen begleitete, dorsale wie ventrale Sinus venosus weisen beide ihre größte Breite in der Mitte der betreffenden Augenhälfte auf, der dorsale ist länger als der ventrale. Beide vereinigen sich einerseits mit Konjunktivalgefäßen, andererseits mit Chorioidealgefäßen. Mit der vorderen Augenkammer stehen sie durch keine offene Kommunikation, wohl aber durch Diffusionsvorgänge in Connex.

Viel weniger vollständig lauten die Angaben über die Fische. „An der inneren Grenze zwischen Cornea und dem Balkennetze des Ligamentum annulare läßt sich nicht selten der Querschnitt eines oder mehrerer kleiner Gefäße erkennen. . . . An dem peripheren Teile des Ligamen-

Digitized by Google

tum annulare sieht man nicht selten ein zirkulär verlaufendes Gefäß. Ich fand dasselbe Chrysophrys und bei Crenilabrus. Bei Orthagoriscus verlaufen in dem Ligamente von der Peripherie radienförmig Gefäße zum Pupillarrande, wo sie miteinander einen Gefäßkranz bilden, ähnlich dem im Parenchym der Iris gelegenen" (E. BERGER 1883, S. 130). Injektionen, sowohl in die Arteria wie in die Vena ophthalmica, füllen vollständig den Schlemmschen Kanal. Eine offene Verbindung zwischem dem Schlemmschen Kanal und dem Fontanaschen Raum ist keineswegs vorhanden, und eine direkte Kommunikation der Vorderkammer mit den vorderen Ciliarvenen ist als ausgeschlossen zu erachten (ANGELUCCI). LAUBER fand dagegen, daß die Venen des Sinus venosus Schlemmii gegen die Chorioidea hin abfließen.

Seine Aufmerksamkeit hat auch KOPSCH dem Canalis Schlemmii der Reptilien zugewendet. „Der Canalis Schlemmii ist außerordentlich stark entwickelt bei den Krokodilen, nächstdem beiden Schlangen. Er fehlt ganz bei den Sauriern und Cheloniern, doch findet sich bei diesen ein Plexus venosus an der Sklerocornealgrenze. Bei den Schlangen steht der typische Canalis Schlemmii in Verbindung mit den Gefäßen der Choriocapillaris einerseits und venösen Gefäßen der Hornhautskleralgrenze andererseits. Direkte Verbindungen der Gefäße in der Hornhautskleragrenze mit der Choriocapillaris wurden nie beobachtet." Vgl. auch ANGELUCCI und LAUBER, welch letzterer auch den Cheloniern und Sauriern einen Canalis Schlemmii zuerkennt (an der Innenseite des Ciliarmuskels gelegen) und meint, daß nur bei den letztgenannten ein Teil des Blutes aus dem Canalis Schlemmii auch in die Konjunktivalvenen abgeführt wird.

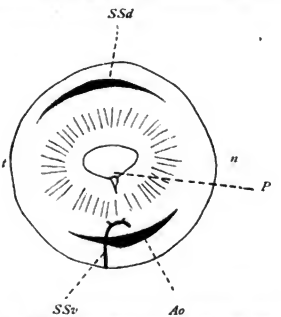

Fig. 222. **Schematische Darstellung der beiden Schlemmschen Sinus von Rana esculenta, von der Rückseite gesehen.** Nach TRETJAKOFF, aus KALLIUS' Referat. — Die dargestellten Teile sind flach gelegt, so daß die Sinus in die Ebene der Zeichnung fallen. 10:1. *Ao* Arteria ophthalmica mit kleinen Arterienstümpfen (Art. iridis nasalis und lateralis). *SSd* Sinus Schlemmii dorsalis, *SSv* ventralis, *P* Pupille mit ventralem Pupillarknoten, *t* temporal, *v* nasal.

8. Iris.

Entwickelungsgeschichtlich entsteht die Iris bekanntlich aus zwei verschiedenen Anteilen, einem mesodermalen (Pars mesoblastica iridis) und einem ektodermalen oder retinalen, d. h. dem Außen- und Innenblatt der Retina entstammenden (Pars epiblastica iridis oder Pars iridiaca retinae.

Der mesodermale Anteil läßt mitunter ziemlich deutliche Schichten unterscheiden, jedoch besteht hierin wiederum keine große Regelmäßigkeit, so daß man am besten in erster Linie nur das Stroma und das die distale (vordere) Fläche bekleidende Endothel unterscheiden wird. Der ektodermale Anteil besteht natürlich aus Außenblatt und Innenblatt. Ersteres erscheint wohl überall als ein (mithin aus ektodermalen Epithelzellen bestehender) Dilatator, letzteres als ein einschichtiges,

Digitized by Google

stark pigmentiertes Deckepithel, während aus der Umschlagstelle beider Blätter oder aus dem hart an ihr gelegenen Teile des Außenblattes der Sphinkter hervorgeht, der allerdings sich mehr oder weniger ablösen und ins Stroma versenken kann.

Nach histologisch-topographischen Gesichtspunkten werden wir also, von innen nach außen vorschreitend, folgende Bestandteile zu behandeln haben:

1. Das Pigmentepithel der Iris, auch wohl Pars iridiaca retinae im engeren Sinne zu nennen,
2. den Dilatator iridis,
3. den Sphincter iridis,
4. die bindegewebige Stromaschicht der Iris mit ihrem Gehalt an Pigment- und (mitunter) Kristallzellen, sowie an Gefäßen und Nerven,
5. das Irisendothel, welches die distale Fläche bedeckt.

Nicht überall ist jedoch die Iris von gleicher Form, sondern in die Pupille hinein hängt bei manchen Arten der verschiedensten Klassen ein „Operculum pupillare", welches in schwächerer Ausbildung, z. B. bei vielen Haustieren als teils dorsale, teils auch ventrale Traubenkörner auftritt. Wir wollen dies Gebilde, an dem sowohl die Pars epi- wie mesoblastica iridis teilnehmen, gesondert besprechen unter der Überschrift

6. Operculum pupillare und Traubenkörner.

Nur wenige Worte seien hier noch über die Form der Iris gesagt. Es handelt sich dabei hauptsächlich um die Form des Sehloches, der Pupille.

Besonders deutlich bei Fischen zeigt sich, daß die Pupille bei Tieren, die in ständiger Dunkelheit leben, groß und die Iris entsprechend verkleinert und nur geringer Exkursionen fähig ist, so bei Tiefenselachiern (Spinax, Chimaera) (V. Franz 1905) sowie bei Tiefseeteleostiern, wo es fast zum völligen Schwinden der Iris kommen kann (A. Brauer). Dunkeltiere jedoch, die auch zeitweise helleren Belichtungen ausgesetzt sind, sind durch große Exkursionsfähigkeit der Pupille ausgezeichnet, wobei die im dilatierten Zustande runde Pupille bei Verengerung entweder rund bleibt (Nachtraubvögel) oder spaltförmig wird (Nachtselachier, Alligator, Nachtsäugetiere) — soweit nicht der Pupillenverschluß durch das zuvor erwähnte Operculum pupillare bewirkt wird. Der Pupillarspalt liegt dann bei Selachiern etwa horizontal oder doch schräg, bei Carcharias aber vertikal (Hess), beim Alligator und bei Feliden bekanntlich vertikal.

Was noch einige Einzelheiten betrifft, so findet man bei Teleostiern die Pupille oft ventral in ein kleines Spitzchen ausgezogen, worin man wohl eine Spur der fötalen Spalte erblicken kann. Komplizierte Formen finden sich bei Säugern (Eiform der Pupille und sonstiges), und hier kommt noch hinzu, daß namentlich bei manchen Huftieren die Iris von proximal gesehen einen anderen Umfang zu haben scheint als von distal gesehen, weil auf die Proximalfläche namentlich nasal und temporal, die Ciliarfalten auf die Iris teilweise übertreten. Siehe hierüber Franz 1911; ferner über die mydriatische und miotische Form der Huftierpupille Richter.

a) Das Pigmentepithel der Iris.

Schon oben wurde gesagt, daß in der Pars ciliaris retinae das Innenblatt (im Gegensatz zum Außenblatt) fast stets pigmentfrei ist,

Digitized by Google

während seine Fortsetzung, die Pars iridiaca retinae, wohl ausnahmslos sehr stark pigmentiert ist.

Über die Stelle, an welcher nun die unpigmentierte in die pigmentierte Epitheldecke übergeht, habe ich mich schon bei Besprechung der Pars ciliaris retinae ausgelassen. Namentlich bei Teleostiern vermeldeten wir hierin Unregelmäßigkeiten, auch beim Frosch fällt diese Grenze nur näherungsweise mit der von Iris und Ciliarkörper zusammen. Weiteres siehe S. 188 und 189.

Um eine oder einige Zellenbreiten reichen vielleicht bei allen Wirbeltieren beide epiblastischen Blätter weiter gegen die Pupille hinein als die Pars mesoblastica, so daß der Pupillarrand eigentlich nur vom Umschlagsrande der sekundären Augenblase gebildet wird.

Vielfach wird angegeben, daß diese Schicht an ihrer „hinteren", also proximalen und basalen Fläche von einem kutikularen Glashäutchen bedeckt ist (ANGELUCCI, KOGANEÏ und BERGER bei Fischen, KUHNT beim Menschen).

Im allgemeinen ist dann über dieses Epithel nicht mehr viel zu sagen.

Bei den Selachiern dürfte das Epithel meist aus kubischen Zellen bestehen, ebenso ist es nach BERGER bei Luvarus, während es sonst bei den Teleostiern ein Plattenepithel sein soll.

Beim Frosch wird angegeben (TRETJAKOFF 1906), daß die Epithelzellen des Pupillarrandes ebensolche in die Länge gezogene Kerne haben wie die Sphinkterfasern. Über ihre Form vgl. auch GRYNFELLT und dessen Abbildung, Fig. 227 dieses Bandes.

Derselbe Autor macht an anderer Stelle auch einige Angaben über die entsprechende Schicht bei den Vögeln (s. Fig. 229 dieses Bandes).

Bei Säugetieren ist dieser Teil als „Ectropium iridis" ausgebildet, d. h. er ist nach vorn hin umgebogen und kommt dadurch größtenteils auf die Vorderfläche (Distalfläche) der Iris zu liegen.

Im oberen Pupillarrande von Rana esculenta verdickt sich die Epithelschicht an der Umbiegungsstelle zum Sphinkter und bildet einen runden Höcker. Während dieser „dorsale Pupillarknoten" bei Rana fusca fehlt, ist beiden Rana-Arten ein „ventraler Pupillarknoten" in ganz entsprechender Lage am Pupillarrande eigen. Die zentralen Zellen in ihm sind weniger schwarz als die peripheren. TRETJAKOFF hat 1906 beide Knoten und ihre Entwicklung genauer beschrieben. Dieser Autor möchte den unteren (ventralen) Pupillarknoten mit dem Linsenmuskel der Fische in phylogenetische Beziehung setzen. Interessant ist jedenfalls in dieser Hinsicht, daß vom ventralen Pupillarknoten aus peripheriewärts auf der Proximalfläche der Iris die fötale Augenspalte verläuft, die allerdings wenigstens bei fertig ausgebildeten Tieren in größter Ausdehnung verwachsen ist (bis auf die S. 199 erwähnte Stelle), aber eine rapheartige Leiste zurückläßt. Der ventrale Pupillarknoten entsteht also, wie übrigens TRETJAKOFF genau nachweist, an der Verschweißungsstelle der beiden Ränder der fötalen Augenspalte.

Der Rest der fötalen Augenspalte in Form jener Raphe scheint nach den von HESS 1911 gegebenen Figuren in ganz ähnlicher Weise auch bei Salamandra vorhanden zu sein, wo allerdings der Pupillarknoten fehlt und die Iris hier nur mit ihrem Pupillarrande eine kleine Kerbe bildet (oder die Pupille eine ventrale Ausziehung in Form einer stumpfen Ecke) (Fig. 168). Letzteres findet sich auch bei vielen Fischen (Selachiern, Teleostiern) (Fig. 223 a) und auch bei Selachiern scheint nach der von

Digitized by Google

Hess gegebenen Abbildung (Fig. 166 dieses Buches) die Leiste als Rest der fötalen Augenspalte auf der Proximalfläche der Iris vorhanden zu sein, und auch bei Teleostiern (Gadus) fand ich an gleicher Stelle eine Raphe (Fig. 207), die man allerdings hier besser als im Bereich der Pars ciliaris retinae liegend betrachten kann.

Die Proximalfläche der Iris ist häufig radiär gefältelt. Augenscheinlich fehlt diese Fältelung nie bei denjenigen Klassen bzw. Ordnungen, die auch Ciliarfalten besitzen, und die feinen Fältchen können dann als abgeschwächte Fortsetzungen der Ciliarfalten angesehen werden, wenn schon nicht immer jede Ciliarfalte in eine Irisfalte übergehen mag (denn selbst innerhalb der Ciliarfaltenzone gibt es derartige Unregelmäßigkeiten). Bei den Vögeln sind radiäre Irisfältchen nur in schwacher Andeutung vorhanden, speziell am pupillaren und am peripheren Rande der Iris. Aber selbst bei Teleostiern, wo Ciliarfalten fehlen, sind Radiärfalten auf der Proximalfläche der Iris wohl mehr oder minder scharf zu erkennen, besonders bei Thynnus (Ziegenhagen), dasselbe gilt für Acipenser und den dorsalen Irisabschnitt von Lepidosteus (nach demselben Autor). Für Triton und Salamandra fehlen meines Wissens entsprechende Angaben, desgleichen für Echsen und Schlangen; die übrigen Wirbeltiere haben Ciliar- wie Irisfalten. Wegen besonderer Ausbildung derselben beim Elefant, bei Echidna s. meine Arbeit 1911 und Richter (letzterer behandelt auch Unterschiede, die mit dem Kontraktionszustand der Iris zusammenhängen).

Während die Radiärfalten wohl immer der Struktur der Iris ureigen und wohl zum Teil wenigstens durch Einlagerung dilatorischer Muskel-

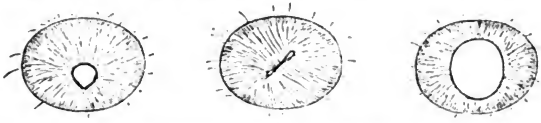

a b c

Fig. 223. *a* **Iris der Nachtselachier,** *b* **Iris der Tagselachier (z. B. Acanthias),** *c* **Iris der Tiefenselachier.**

fasern entstanden sind (vgl. unten Grynfellt 1899), dürften im Gegenteil zirkuläre Falten auf der Proximalfläche der Iris nur durch die Dilatation durch Reffung des Epithels zustande kommen.

b) Dilatator.

Die Dialatatorschicht, eine zusammenhängende Muskellage, die dem Pigmentepithel der Iris dicht anliegt, ist schon viel länger gesehen worden, als man ihre muskuläre Natur und die höchst bemerkenswerte Herkunft dieser Muskelfasern vom Außenblatte der Pars iridiaca retinae erkannt hätte.

Grynfellt war es vorbehalten, 1888/89 diese außerordentlich wichtige Entdeckung, die für die Keimblattlehre einen kleinen Schlag bedeutete und sie zugleich in um so interessanterer Weise präzisierte, durch genaue Studien an verschiedenen Säugetieren, vor allem am albinotischen Kaninchen, zu machen.

Grynfellt zeigt, daß die „Membran", welche früher auch Bruchsche oder Henlesche Schicht genannt wurde, sich färberisch gleich der

Digitized by Google

kontraktilen Muskulatur verhält, so daß sie offenbar den Dilatator, den das physiologische Experiment fordert, darstellt, das ferner die zu der radiär fibrillierten Membran gehörigen, ovalen und gleichfalls radiär angeordnet liegenden Kerne, jeder in etwas pigmentführendem (außer bei Albinos) Plasma eingehüllt, proximal von der Muskelschicht liegen, also zwischen letzterer und dem Innenblatte der Pars iridiaca retinae, weshalb sie nichts anderes als die Kerne des Außenblattes der Pars iridiaca retinae darstellen können.

Diese Erkenntnis hat seither allgemeine Anerkennung und — zum Teil durch den Autor selbst — manche sie bestätigende Erweiterung erfahren, so daß wir es heute als feststehend erachten können: der Di-

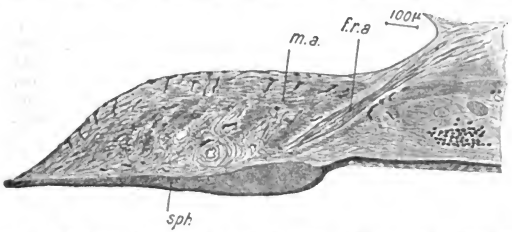

Fig. 224. **Radiärschnitt der freien Portion der Iris von Thynnus vulgaris, dorsal.** Nach GRYNFELLT. *fra* Fibres rayonnantes antérieures, *ma* Membrana argentea, *sph* Sphinkter.

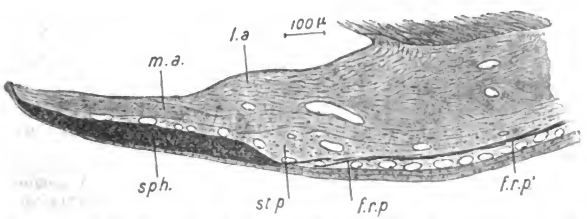

Fig. 225. **Radiärschnitt der Iris von Chrysophrys aurata.** Nach GRYNFELLT. *frp*, *frp'* Fibres rayonnantes postérieures, *la* Ligament. annulaire, *ma* Membrana argentea, *sph* Sphinkter, *stp* Stratum posterium des Stroma.

latator wird gebildet von Muskelzellen, die ihrer Herkunft nach ektodermale Epithelmuskelzellen sind.

Für die Selachier habe ich 1905 GRYNFELLT darin beigepflichtet, daß der Dilatator dem Außenblatt der Pars iridiaca retinae entstamme bzw. angehöre, und das wird auch sicher zutreffen, und wenngleich möglich ist, daß meine Detailangaben über Unterschiede bei einzelnen Arten noch korrekturbedürftig sind, ist doch wohl gewiß, daß der Dilatator hier wie bei Säugetieren auch eine die ganze Fläche der Iris einnehmende Schicht darstellte. Die einzelnen Zellen habe ich als spindelförmige pigmentierte Zellen dargestellt, in deren Mitte ein gleichfalls spindel- oder fast stäbchenförmiger Kern liegt, ganz wie bei den Zellen

Digitized by Google

des Linsenmuskels. Fibrillen in den Zellen sind mir nicht zu Gesicht gekommen.

Auch die Teleostier, deren Iris und Pupille zwar nicht unveränderlich ist — wie oft angenommen — aber doch schwerer und nur in geringerem Maße beweglich als die der Selachier (teilweise wohl wegen relativ mächtigerer Stromaentwicklung), besitzen nach GRYNFELLT (Les muscles de l'Iris chez les Téléostéens) keine mit der „BRUCHschen Membran" der Säuger identifizierbare Dilatatormembran, wohl aber mehrere Kategorien von Elementen, die dilatatorisch wirken können. Solche sind: 1. radiäre myoepitheliale Zellen, nur bei einigen Arten und dann fast stets dicht an der Sphinktermasse gefunden, 2. zum Außenblatte der Pars iridiaca retinae gehörige, pigmentführende längliche Zellen, radiärliegend, wahrscheinlich kontraktil, 3. am häufigsten glatte Muskelfasern in der Tiefe des Stromas, und zwar vordere und hintere. Die

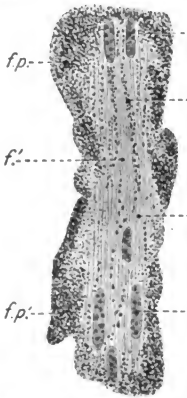

Fig. 226. **Rana viridis. Tangentialschnitt durch die proximalen Irisschichten.** Nach GRYNFELLT. *f, f'* Dilatatorfibrillen, *n, n'* längliche Zellkerne des Außenblattes der Pars iridiace retinae, *p* die pigmenthaltigen zu den Fibrillen und Kernen gehörigen Zellteile, *fp. fp'* Innenblatt der Pars iridiaca retinae.

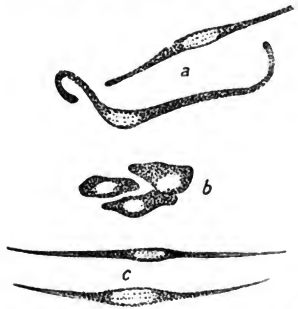

Fig. 227. **Rana temporaria.** *a* Isolierte Dilatatorzellen, *b* Zellen des Innenblattes, *c* Sphincterzellen. Nach GRYNFELLT.

letzteren sind die ausgebreitetsten, sie herrschen vor in der temporalen Region der Iris. Sie zeigen innige Verbindung mit den Sphinkterfasern, mitunter auch mit den Zellen des Außenblattes der Pars iridiaca retinae. Sie sind wahrscheinlich auch ektodermalen Ursprungs, was jedoch nur eine embryologische Untersuchung erweisen könnte (Fig. 236). Im letzteren Falle wären also epitheliale Muskelfasern von ihrer Matrix in die Tiefe der Stromas abgerückt, ein für den Dilatator wohl einzig dastehender Fall, während wir ähnliches schon für den Linsenmuskel der Amphibien (wenn auch hier nur hypothetischerweise) angaben und dasselbe mit Bestimmtheit für den Sphincter verschiedener Tiere zeigen werden.

Von den Amphibien an dürfte das schon für Säugetiere erwähnte Verhalten, daß der Dilatator eine zusammenhängende Schicht radiärer Muskelfasern darstellt, konstant gelten.

GRYNFELLT ist wiedcr derjenige, welcher das Verhalten für die Amphibien klarstellte. Die Zellen des Außenblattes sind langgestreckt,

Digitized by Google

spindelförmig, also ähnlich wie ich es für Selachier zeigte, und sie liegen in radiärer Anordnung, und distal davon — aber gegen die Irisstromaschicht — findet man noch ein äußerst feines Lager glatter Muskelzellen (Fig. 226).

Wegen des Verhaltens des Dilatators (und Sphincters) zum dorsalen und ventralen Pupillarknoten wäre das Nähere bei TRETJAKOFF nachzulesen.

Bei den Amphibien finden sich also, im bedeutendem Gegensatz zu den Teleostiern, keine Dilatatorfasern im Stroma der Iris selbst.

Kurz sei hier das Verhalten bei Protopterus, als einem Dipnoer, nach HOSCH, erwähnt. Das Außenblatt der Pars iridiaca retinae soll aus etwas gestreckten, pigmenterfüllten Zellen bestehen.

Fig. 228.

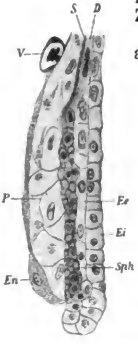

Bei den Reptilien stehen neuere Untersuchungen noch aus; nach KOPSCHS Arbeit wäre ein Dilatator wohl überall

Fig. 229.

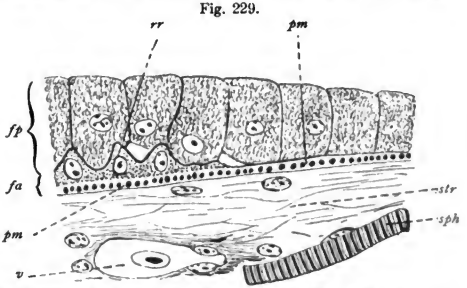

Fig. 228. **Senkrechter Schnitt durch die nasale Seite der Iris von Rana fusca.** *D* Dilatatorfasern im Querschnitt. *Ei*, *En*, *P*, *L*, *V* wie in voriger Figur.
Fig. 229. **Skizze nach einer Abbildung von Grynfellt (aus Kallius' Referat). Querschnitt durch die proximalen Irisschichten einer Eule (Athene noctua).** *fa* Außenblatt, *fp* Innenblatt der Pars iridiaca retinae, *rr* Pigmentierte Partie des Außenblattes mit Kernen (links fehlend), *pm* Muskelfibrillen (schwarz) enthaltende Schicht des Außenblattes, *str* Stroma iridis, *sph* Sphincter, *v* Gefäß.

verhanden (nur bei Testudo tubulata nicht gefunden), und in seiner Lage entspräche er dem der Amphibien und Säuger durchaus, während seine feinere Struktur einen bedeutenden Unterschied aufwiese, indem nämlich die Muskelfasern gleich dem des Ciliarmuskels (und des Sphincters) der Reptilien (und Vögel) quergestreift wären. Diese Angaben müssen jedoch zunächst noch Bedenken erregen. Auch bei Vögeln hat man nämlich öfter einen quergestreiften Dilatator sehen wollen, bis ZIETZSCHMANN und ANDREAE zeigten, daß es sich hierbei nur um allerdings radiär verlaufende aber zum System des Sphinkters gehörende Faserbündel handelte.

Bei den Vögeln beschrieb zuerst GRYNFELLT wieder den wahren Dilatator, der auch hier die ganze Fläche der Iris einnimmt, aus epithelialen Muskelzellen besteht und Querstreifung aufweisen soll. Hier fehlen auch nicht einige Angaben über die Art der Querstreifung: sie sei schwer zu sehen, von vereinfachtem (oder embryonalem) Typus wie bei manchen Evertebraten oder beim Molluskenherzen, und besonders interessant ist, daß die zugehörige Schicht von Zelleibern und -kernen bei den Vögeln nicht kontinuierlich ist, sondern in konzentrischen

Digitized by Google

Ringen angeordnet, so daß ein Querschnitt durch die Iris sie nicht überall, sondern nur stellenweise zeigen kann.

Am schwächsten entwickelt ist der Sphincter unter den Vögeln bei den Eulen und der Taube (vgl. auch GRYNFELLT: De l'influence de certaines . . .; ferner H. MÜLLER).

ANDREAE und ZIETZSCHMANN fanden die nicht-kontinuierliche Beschaffenheit dieser Zellenschicht nur gelegentlich, stimmen aber mit GRYNFELLT überein in der Deutung der sehr dünnen, nur an entpigmentierten Präparaten erkennbaren Dilatatormembran, konnten indessen die Andeutung der Querstreifung durchaus nicht wahrnehmen. Demnach würde der Dilatator unter allen intraokularen Muskeln des Vogelauges der einzige glatte Muskel sein, und ein quergestreifter Dilatator wäre überhaupt noch bei keiner Tierart sicher erwiesen.

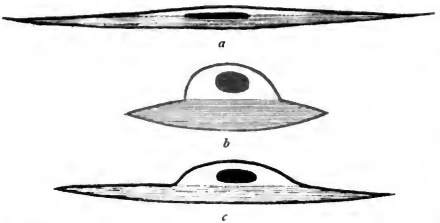

Fig. 230. *a* Mittlere Ruhelage der Dilatatorzelle der anthropoiden Affen, *b* kontrahiert, *c* gedehnt. Nach HOTTA aus KALLIUS' Referat.

Für die Säugetiere erwähnten wir schon, daß hier GRYNFELLT 1898/99 die Entstehung des Dilatators durch Transformation der äußeren Epithelzellenlage des Pars iridiaca retinae erwies, eine Angabe, die 1900 HEERFORDT, 1902 A. v. SZILY und seither andere bestätigten. Die Zelleiber sind hier nach letztgenanntem Autor, sowie nach KLINGE und HOTTA (s. Fig. 230 den Fibrillen einseitig angelagert, so daß auf das Innenblatt der Pars iridiaca retinae zuerst eine Schicht pigment- und kernhaltiger Zelleiber und dann die kontinuierliche Muskelfibrillenschicht folgt.

Fig. 231. **Tangentialschnitt durch die Ziegeniris bei weiter Pupille.** Nach KLINGE, aus KALLIUS' Referat. *a* Irisstroma, *e* äußere Irislamelle, *d* innere Lamelle, *f* radiäre solide Dilatatorleiste.

Bei Mydriasis können die Kerne (und Zellen) zu mehreren Lagen übereinander geordnet sein. Zwischen die Fibrillenbündel schieben sich bei Mydriasis vom Stroma her auch Bindegewebsfasern mit ihren Kernen ein, am häufigsten bei Hund und Katze (KLINGE). Bei Miosis wird die „Bruchsche Membran", also die Fibrillenschicht so dünn, daß sie fürs Auge des Untersuchers ganz schwinden kann (Pferd und Schwein), indem namentlich auch die Kerne der Muskelzellen in die Fibrillenschicht hineinbezogen werden, wobei sie übrigens ihre Form verändern, und gedehnt werden. Niemals ist obiges bei den Wiederkäuern der Fall.

Digitized by Google

Was weitere Einzelheiten betrifft, so scheiden sich die Säugetiere hinsichtlich des Aufbaues des Dilatators nach KLINGE in zwei Gruppen, insofern bei Pferd, Hund und Katze der Dilatator überall — in den Tälern wie an den Höhen der kleinen radiären Irisfältchen — in gleicher Weise ausgebildet ist, während die schwächere Dilatatorschicht der Wiederkäuer und des Schweines besondere Bildungen, teils Falten, teils Leisten trägt.

KLINGE weiß zu erwähnen, daß bei Mydriasis solide leistenartige Verdickungen in das Stroma der Iris hineinragen, die nur von den Elementen des äußeren Blattes gebildet werden. Sie können sowohl an den Faltentälern wie -höhen und auch an den Seitenwänden der Falten liegen. Auch bei Miosis verschwinden diese Leisten beim Rind nicht alle.

Die mächtigste Entwicklung des Dilatators unter allen Säugetieren zeigen einige Wassersäugetiere, nämlich Seehund (H. VIRCHOW 1898) und überhaupt Pinnipedier (PÜTTER 1903), Fischotter (H. VIRCHOW, ibidem, ferner KOGANEÏ, FRITZ und STOCK 9101, 1902) und Wale (PÜTTER l. c.): stark fand ich (1907) ihn auch bei dem nächtlichen Nycticebus tardigradus.

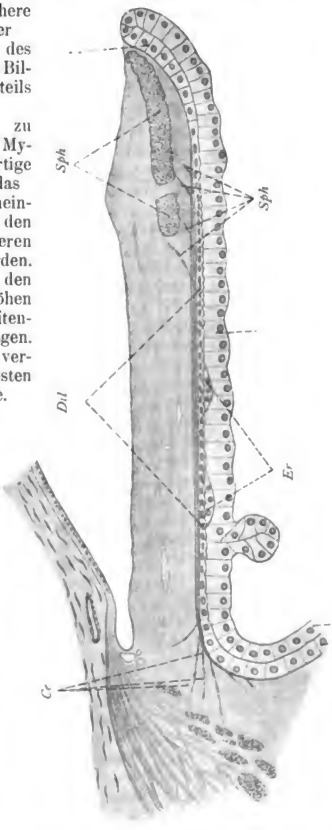

Fig. 232. **Radiärschnitt durch die Iris des Erwachsenen, mit schematischer Darstellung der proximalen (hinteren) Irisschichten.** Nach A. v. SZILY. *IE* innere Epithellage, *AE* äußere, *Sph* Sphincter, *Dil* Dilatator, *Sph* Speichenbündel, Endigung des Dilatators im Sphinctergebiet, *Cr* Ciliare Endigung des Dilatators, *Er* Epitheireste; nicht transformierte Zellreste der äußeren Epithellage.

Wichtiger noch als diese quantitativen Unterschiede, die zu den oben schon erwähnten noch hinzukommen, sind die qualitativen, die die Anordnung der Muskelfasern betreffen. Sein äußeres (peripheres) Ende findet er bei Pferd und Wiederkäuern am Fuße der Ciliarfortsätze, beim Menschen aber strahlen in der Iriswinkel-

Digitized by Google

gegend „Ciliarbündel" in das bindegewebige Stroma ein, und am pupillaren Rande inserieren „Speichenbündel", teils unmittelbar, teils durch Vermittlung von Bindegewebe (das wären also bindegewebige Sehnen ektodermaler Muskelzellen?!) im Sphinkter.

Beim Seehund fasert sich der sehr mächtige Dilatator an seinem peripheren Rande in seiner Fläche in einzelne Bündel auf, die dann in die Distalenden der Ciliarfortsätze eingreifen und irgendwie bei der Akkommodation mitwirken könnten. Auf Transversalschnitten sichtbar werdende Verdickungen oder Kämme der Muskulatur sind nach GABRIÉLIDÈS direkte Anhäufungen der typischen glatten Muskulatur, so daß hier also die Entwicklung zu einer weiteren histologischen Differenzierung der Muskelfasern geführt hat, als an dem Dilatator sonst.

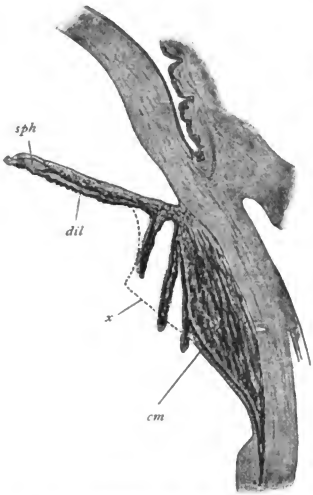

Fig. 233. **Iriswinkel von Nycticebus turdigradus.** *sph* Sphincter, *dil* Dilatator, *cm* Ciliarmuskel, *x* Kontur eines Ciliarfortsatzes.

Bei der Zebramanguste (Herpestes fasciatus) sollen hier und da zwischen Dilatator und Innenblatt der Pars iridiaca retinae noch Pigmentzellen eingeschaltet sein, epithelial gebliebene Reste des äußeren Blattes der Retina (W. FRITZ, 1906, S. 539). Entsprechendes zeigt die von v. SZILY stammende Fig. 232 beim Menschen; im Vogelauge scheint ähnliches regelmäßiger vorzukommen (s. Fig. 229).

Beim albinotischen Kaninchen, wo übrigens der Dilatator keine zusammenhängende Lamelle bilden, sondern aus einzelnen Bündeln bestehen soll, will RETZIUS die diese Muskelfasern innervierenden Nervenendigungen gefunden haben.

c) Sphincter.

Wie GRYNFELLT für den Dilatator, konnte NUSSBAUM wenige Jahre später für den Sphincter den Nachweis erbringen, daß dieser Muskel gleich jenem bei Säugetieren und Vögeln aus der Pars iridiaca retinae entsteht. Noch beim neugeborenen Menschen findet man den Sphinctermuskel in innigstem Zusammenhange mit dem Epithel am Pupillarrande, während er später sich von seinem Mutterboden separiert und frei im Irisstroma zu liegen kommt. Die A. v. SZILYschen Figuren, Fig. 234, 235, 232 mögen dies erläutern.

HERZOG kam fast gleichzeitig bei Säugetieren, Vögeln und Amphibien zu fast ganz denselben Resultaten, hat aber den Sphincter bei Fischen nicht erkannt, was um so merkwürdiger ist, als er sowie seine Genese gerade bei diesen Tieren besonders leicht ersichtlich ist. Denn

Digitized by Google

hier bleibt er sehr oft auch im erwachsenen Zustande in vollkommener Kontinuität mit der Pars iridiaca retinae.

So ist es z. B. bei Selachiern nach meinen Untersuchungen (1906) immer der Fall. Die wulstige Sphinctermasse, aus pigmentierten spindel-

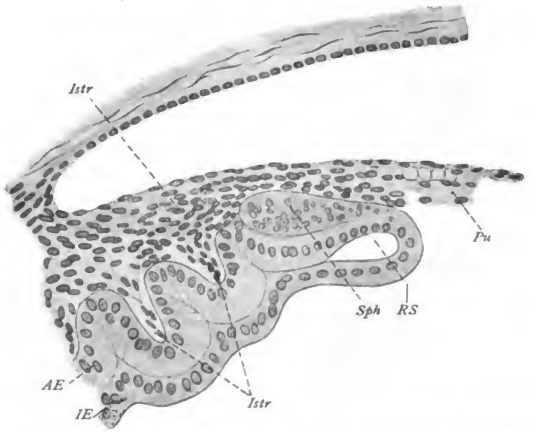

Fig. 234. **Radiärschnitt durch die Irisanlage eines 19 cm langen Embryo des Menschen.** Nach A. v. SZILY. *IE* innere Epithellage, *AE* äußere Epithellage, *Rs* Ringsinus, *Sph* Sphincter, *EE* Epitheleinbuchtungen (Ciliarfalte), *Istr* Irisstroma, *Pu* Pupillarmembran.

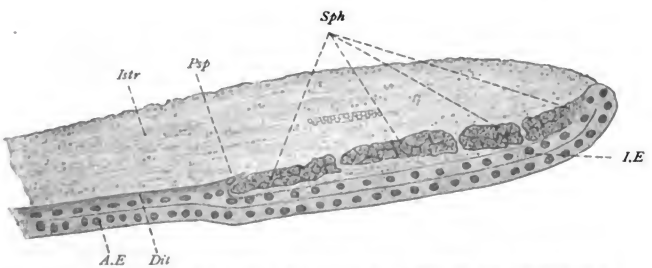

Fig. 235. **Radiärschnitt durch den Sphincterteil der Irisanlage des Neugeborenen.** Nach A. v. SZILY. *IE* innere Epithellage, *AE* äußere Epithellage, *Sph* Sphincter, *Dil* Dilalator, *Pxp* Pigmentspore, *Istr* Irisstroma.

förmigen Zellen bestehend, bei Tiefenbewohnern wie Spinax und Chimaera nur schwach entwickelt, aber immer deutlich erkennbar, steht mit dem Außenblatte der Pars iridiaca retinae in so innigem Zusammenhange,

Digitized by Google

daß an der Zusammengehörigkeit beider nicht der mindeste Zweifel auftauchen kann (Fig. 236).

Der pupillare Rand des Sphincters ragt über die Pars mesoblastica iridis gegen die Pupille hinaus.

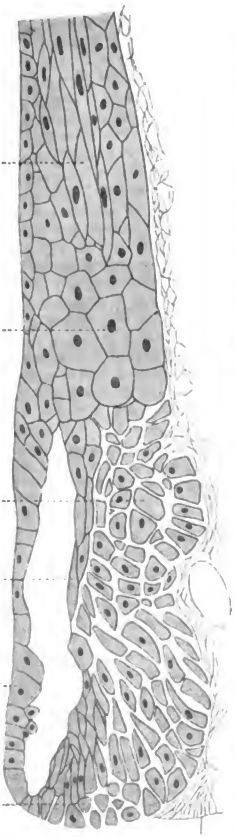

Fig. 236. **Querschnitt durch den Pupillarrand der Iris von Acanthias,** entpigmentiert. *zl* Innenblatt, *za* indifferente Zellen?, *spk* Sphinkterzellen, *dil* Dilatatorzellen des Außenblattes der Pars iridiaca retinae, *pmi* Pars mesoblastica retinae. 300:1.

Bei den Teleostiern fand GRYNFELLT, dem wir also nicht nur für den Dilatator, sondern auch für den Sphincter so wichtige Untersuchungen verdanken, großenteils ganz ähnliche Verhältnisse. Er unterscheidet vier Typen von Sphincter: 1. den Type épithélial simple, wo die Sphincterzellen noch einschichtig liegen (also ein einfacheres, d. h. dem Ausgangszustand näher bleibendes Verhalten, als bei den Selachieren angetroffen wurde), so z. B. bei Phoxinus; 2. den Type épithélial stratifié mince, ausgezeichnet durch Mehrschichtigkeit des Muskelzellenlagers (Fig. 238), gleich dem 3. Type épithélial stratifié épais (s. Fig. 239 von Pagellus); 4. den Type mixte im ventralen Sector von Anguilla, wo Bündel des Sphincters im Stroma liegen (Fig. 240).

In der Form einer einschichtigen Lage von Muskelzellen kehrt der Sphincter nach GRYNFELLT bei Amphibien wieder (Fig. 241 u. 242). Nur selten findet sich hier Mehrschichtigkeit.

Am Pupillarknoten ist er bei Anuren nicht unterbrochen, sondern drei- bis vierschichtig (vgl. hierzu auch TRETJAKOFF), während er bei Triton im allgemeinen viel schwächer entwickelt ist (Fig. 241) und stellenweise überhaupt Unterbrechungen aufweist. Die Muskelfibrillen liegen in der Rindenschicht der Zellen, welche übrigens pigmentfrei sind.

Was die Reptilien betrifft, so fehlen hier gleichwie für den Dilatator noch ins Feinere gehende Untersuchungen; soviel ist aber klar, daß auch der Sphincter in dieser Tierklasse aus quergestreiften Muskelfasern besteht und bei Schlangen, Eidechsen und Schildkröten außerordentlich kräftig entwickelt ist (KOPSCH). Daß öfter bei Schlangen eine weit peripher gelegene, besonders starke Abteilung des Sphincters beschrieben wurde, die ich nach den Angaben der

Digitized by Google

Literatur aber lieber dem Ciliarmuskel zurechnen möchte, erwähnte ich schon.

Bei den Vögeln ist der wiederum quergestreifte Sphincter sehr mächtig entwickelt, so daß er die Hauptmasse der ganzen Iris bildet

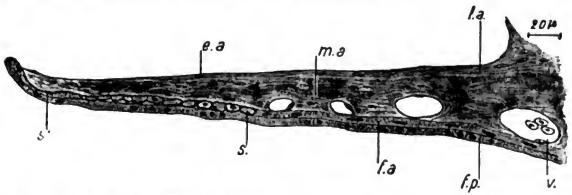

Fig. 237. **Iris von Phoxinus,** depigmentiert. Nach GRYNFELLT. *ea* Irisendothel, *fa*, *fp* Außen- und Innenblatt der Pars iridiaca retinae, *s*, *s'* Sphincter, *v* Gefäß.

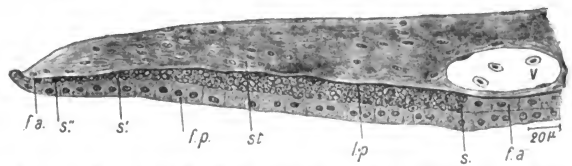

Fig. 238. **Iris von Serranus cabrilla,** depigmentiert. Nach GRYNFELLT. *fa*, *fp* wie in voriger Figur, *lp* Limitans posterior des Stroma, *s'*, *s''* Sphincter, *St* Stroma, *v* Gefäß.

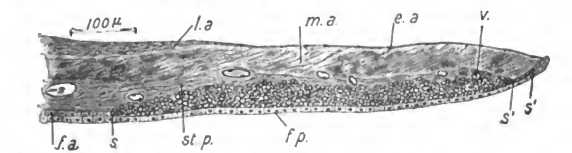

Fig. 239. **Iris von Pagellus erythrinus,** depigmentiert. Nach GRYNFELLT. *ea*, *fa*, *fp*, *s*, *s'*, *s''*, *stp*, *v*, wie in vorigen Figuren, *ma* Membrana argentea, *la* Ligamentum annulare.

(siehe z. B. DOGIEL 1870). Nur wenig Bindegewebe findet sich in dünner Schicht distal von ihm, fast gar keines peripher von ihm. Ganz geringe Bindegewebsmengen sind allerdings auch zwischen die Muskelfasern eingelagert, wie dies wohl allgemein bei etwas stärkerer Entwick-

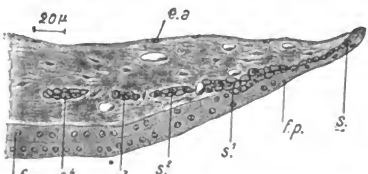

Fig. 240. **Iris von Anguilla,** depigmentiert. Nach GRYNFELLT. Buchstabenerklärung wie in den drei vorigen Figuren.

Digitized by Google

lung eines Muskels die Regel ist. Von H. MÜLLER wird Wert gelegt auf die Feststellung, daß der Sphincter nur bei Eulen die peripherste Iriszone freilasse, bei den übrigen Vögeln aber nicht. Ich gestehe (1909), hierin keinen Unterschied bei den verschiedenen Vogelarten feststellen zu können. Zwischen den

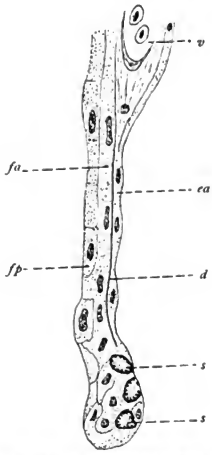

Fig. 241. **Radiärschnitt der Iris von Triton marmorata.** Nach GRYNFELLT aus KALLIUS. *fa* Außenblatt, *fp* Innenblatt der Pars iridiaca retinae, *ea* Irisendothel, *s* Sphincter, *v* Gefäß.

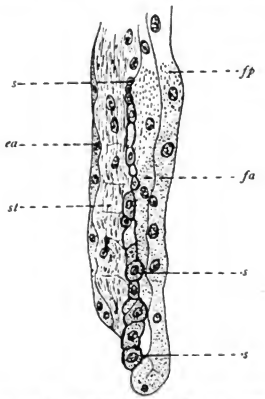

Fig. 242. **Radiärschnitt der Iris von Rana rividis.** Nach GRYNFELLT aus KALLIUS. *st* Stroma (Xantholeukophoren), *s* Sphinkter, *fa* Außenblatt, *fp* Innenblatt der Pars iridiaca retinae, *ea* Irisendothel.

Fig. 244.

Fig. 245.

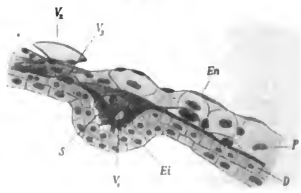

Fig. 243.

Fig. 243. **Die in Chlor gebleichten Pflasterepithelzellen der hinteren Irisfläche des Frosches.** Nach GRÜNHAGEN aus GAUPP.

Fig. 244. **Die unter dem Pflasterepithel gelegenen Pigmentzellen der Froschiris.** *A* mit Kalilösung isoliert, *B* gebleicht. Nach GRÜNHAGEN aus GAUPP.

Fig. 245. **Dorsaler Pupillarrand von Rana fusca.** Nach TRETJAKOFF. *Ee* äußeres Blatt des Irisepithels, *Ei* inneres Blatt, *En* Endothel der Vorderfläche, *P* Grenzschicht Gaupp der Iris, *S* Bindegewebsfasern im Stroma, *Sph* Sphincter, *V* Blutgefäß.

Digitized by Google

Muskelfasern finden sich vereinzelt auch größere und kleinere Gefäße. Beim Strauß treten nach KOGANEÏ die Muskelfasern zu Bündeln zusammen. Hiernach würde, wenn das Verhalten nicht lediglich funktionell, nämlich durch die Größe des Auges bedingt sein sollte, sich wie in vieler Hinsicht, so auch bezüglich des Sphincters die Gruppe des Struthiornithes durch wesentliche Verschiedenheiten gegenüber den anderen Vögeln abheben. Die lose nebeneinander liegenden Fasern der übrigen Vögel sollen nach genanntem Autor sich auch öfter verästeln und den rein zirkulären Verlauf in der peripheren Zone teilweise aufgeben. Außerdem finden sich häufig proximal, also dem Pigmentepithel und dem Dilatator benachbarte Fasern von direkt radiärem Verlauf. Solche sind öfter als Dilatatorfasern beschrieben worden. Wollen wir auch die Frage nach ihrer Funktion offen lassen (es würde sich hauptsächlich darum handeln, ob diese Fasern sich gleichzeitig mit den radiären oder unabhängig von ihnen kontrahieren), so müssen wir wohl zweifellos ANDREAE und ZIETZSCHMANN darin Recht eben, daß sie morphologisch und histologisch zum System des Sphincters gehören.

Betreffend der Sphincterentwicklung bei Vögeln vergleiche auch die Arbeiten von COLLIN und LEWIS. Nach LEWIS soll das Epithellager auch verzweigte und anastomosierende wandernde Pigmentzellen liefern.

Die Säugetiere können wir wohl insofern wieder als an die Amphibien anknüpfend betrachten, als hier wieder der glatte Typus der Muskelfasern gefunden wird und wohl auch sehr häufig noch der Muskel am pupillaren Rande mit der epithelialen Pars iridiaca retinae zusammenhängt (vgl. Fig. 233). Allerdings dringt Bindegewebe zwischen die Muskelfasermasse wohl bei vielen, wenn auch längst nicht bei allen Arten ein, und so kommt es namentlich bei stärkerer Entwicklung des Sphincters zu einer völligen Zerklüftung des Muskels in einzelne Bündel. Kein Wunder, wenn dabei der unmittelbare Zusammenhang zwischen ihm und dem epithelialen Pupillarrande (Ectropium iridis) verloren geht, und wenn sich nun auch zwischen Sphincter und Dilatatorschicht eine gewisse Bindegewebslage ausbreitet. Nur vom Menschen ist mir sicher bekannt, daß der Sphincter als eine relativ einheitliche Masse vom Pupillarrande ganz getrennt erschiene (Fig. 232) und auch hier wohl nur bei enger Pupille. Abseits nach einer anderen Richtung steht Echidna, wo der Sphincter als im Radiärschnitt klumpige Masse proximad vorspringt und er sich daher bei Flächenbetrachtung der Iris von innen her in Form eines wulstigen Ringes abhebt (Fig. 188 u. 198). Wegen Einzelheiten verweisen wir namentlich auf KOGANEÏ, auch auf meine Arbeit 1911.

Am stärksten entwickelt ist der Sphincter bei Wassersäugetieren, nicht nur bei Fischotter (Fig. 178) und Seehund, sondern nach PÜTTER (1903) auch bei den Walen. Im Gegensatz zum Dilatator enthält der Sphincter der Wale keine Pigmentkörnchen (PÜTTER). Auch bei Hyrax ist der Sphincter kräftig, und er ist lateral und nasal — neben dem „Operculum pupillare“ — in der Weise umgeschlagen, daß man von einem Ectropium sphinctris sprechen könnte. Augenscheinlich steht er im Dienste der Bewegungen des Operkulums. Die schwache Entwicklung des Sphincters hebt RABL für die Fledermäuse hervor, die sich hierin deutlich von den mit gleichfalls sehr kleinen Augen ausgestatteten Ratten unterscheiden.

Digitized by Google

d) Stroma iridis.

Die Stromaschicht der Iris, welche nebst dem sehr dünnen Endothel der distalen Fläche (Vorderfläche) die ganze Pars mesoblastica iridis ausmacht, ist von sehr verschiedener Dicke. Von ihrer Dicke hängt großenteils die Beweglichkeit der Iris ab, obwohl hierfür auch noch andere Momente, die eine verschiedene Steifheit des Gewebes zur Folge haben könnten, in Betracht kommen.

Bei den Selachiern finden wir trotz der ausgiebigen Irisbewegungen eine dicke Stromaschicht, weshalb denn auch die Bewegungen der Iris nur langsam erfolgen können. Von Schichten innerhalb der Stromaschicht können wir vielleicht, in Anlehnung an BERGER und KOGANEI bei manchen Arten wenigstens (z. B. Myliobatis, Heptanchus) eine schwache Argenteaschicht, aus Kristallzellen, wie wir sie schon erwähnten (S. 166) bestehend, erwähnen, die jedoch anderen Selachiern wohl fehlt (z. B. bei Carcharias nach KOGANEI). Nicht sehr zahlreiche Pigmentzellen liegen entweder zerstreut oder mehr in einer Schicht proximal von der Argentea, wo sie nur bei Myliobatis eine sehr dicke Schicht bilden. Arm ist die Iris der Selachier an Blutgefäßen. Überwiegend sind spindelförmige lange Bindegewebszellen vorhanden.

Auf die elastischen Fasern der Hai-Iris komme ich bei den Teleostiern (S. 231) zu sprechen.

Bei den Teleostiern ist es ein sehr häufiger Fall, daß das Farbmuster der Kopf- und speziell der Körperhaut einfach auf die vordere Irisfläche übergeht, so daß z. B. nicht nur die Iris eines braunen Fisches braun ist (z. B. Serranus) und die eines roten (z. B. Cepola rubescens) rot — beide Farben blassen bei elektrischer Reizung langsam ab (TH. BEER) — sondern auch ein Längs- oder Querstrich, der über den Kopf gehend das Auge trifft, auch auf der Iris erkennbar ist. Inwieweit dies den Schichtenbau im Stroma iridis beeinflußt, ist wohl noch nicht untersucht.

Im histologischen Aufbau weist die Iris der Teleostier mancherlei Besonderheiten gegenüber der der Selachier auf. Zunächst ist ihr peripherer Teil durch das oft sehr mächtig entwickelte Ligamentum pectinatum (Ligamentum annulare) mit der Cornea verbunden, worüber wir jedoch schon eingehend genug sprachen. — Kristallzellen sind wohl in der Iris der Teleostier ein konstanteres Vorkommnis als in derjenigen der Selachier. Es scheint, als ob sie auch hier immer in einer besonderen Argenteaschicht liegen, welche dann — GRYNFELLT — die Fortsetzung der gleichnamigen Schicht der Chorioidea sein dürfte. Die Zellen werden von BERGER als Plättchen, die nadelförmige Kristalle und einen Zellkern enthalten, beschrieben. Mir scheint, daß außer dieser Art von zellulöser Ausbildung der Argentea der Iris auch die fibröse vorkommt, ganz entsprechend den zwei Formen von Argentea, welche wir bei der Chorioidea beschrieben. Vielleicht sind so auch die anscheinend auf Karpfen, Hecht und Stör (Ganoidfisch) bezüglichen Worte zu verstehen: „Die Tapetalzellen zeigen ganz ähnliche Form und Struktur wie die in der Katzeniris; sie bestehen nämlich aus feinen Fäserchen, welche bei durchfallendem Licht dunkel, bei auffallendem Licht hell aussehen und allgemein als Kristalle anerkannt worden sind. Der kleine kugelige Kern tritt bei der Färbung in jeder Tapetalzelle dunkel hervor". — Die Argenteaschicht teilt die Iris in zwei Bindegewebslagen, deren distale dünner als die proximale ist und von letzterer an Gefäßreichtum

Digitized by Google

weitaus übertroffen wird. Durch diesen Gefäßreichtum unterscheidet sich die Iris der Teleostier erheblich von der der Selachier. — Auch sind bei den Teleostiern wohl meist reichlicher Pigmentzellen vorhanden, die jedoch an keine bestimmte Schicht gebunden sind, sondern alle Schichten, auch die Argentea, mehr oder weniger gleichmäßig durchsetzen. — Die gewöhnlichen Bindegewebsfasern sind in großen Augen zahlreicher als in kleinen vorhanden, in jedem Falle sind sie ziemlich fein (GRYNFELLT: Les muscles de l'Iris chez les Téléostéens); die Iris von Meeraal und Haifisch führt reichlich elastische Fasern in direkter Verbindung mit dem dichten elastischen Plexus an der Basis des Corpus ciliare. Außer einem Radiärsystem in den hinteren Irisschichten ist das ganze Stroma von elastischen Fasern verschiedenen Kalibers in verschiedenen Richtungen durchzogen. Die Sphincterregion besitzt außerdem noch ein Fasersystem von zirkulärem, deutlich zur Pupille konzentrischem Verlauf, das die Sphincterbündel begleitet (LIETO-VOLLARO).

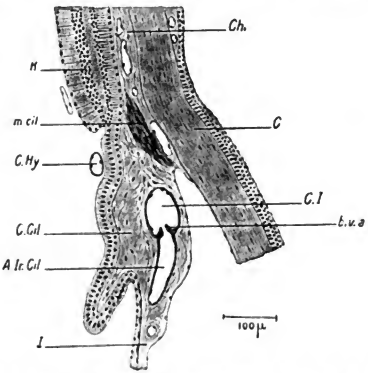

Fig. 246. **Rana viridis, Schnitt durch die Iris etc.** *A.Ir.Cil* Arteria irido-ciliaris, *b.v.a* Gefäßklappe, *C* Cornea, *Ch* Chorioidea, *C.I* Circulus iridis, *C.Hy* Circulus hyeloideus, *I* Iris, *m.cil* Musculus ciliaris, *R* Retina.

Bei den Amphibien ist das Irisstroma, und mithin die ganze Iris zweifellos viel weniger mächtig als bei den Fischen. Daher müssen die Gefäße, welche in reichlicher Menge vorhanden sind, auf der distalen Fläche der Iris hervorragen. Über Pigmentzellen und Bindegewebsfasern ist wohl nichts besonderes zu bemerken, dagegen ist hervorzuheben, daß unter dem Endothel Tapetal- oder Argenteazellen in geringer Menge nachgewiesen sind.

Die Vaskularisation der Iris des Frosches ist sehr genau auf Grund von Injektionspräparaten von TRETJAKOFF beschrieben worden. Wir verweisen auf dessen Arbeit (1906), ohne auf die rein topographischen und eines vergleichenden Interesses zurzeit noch entbehrenden Verhältnisse hier einzugehen. Von besonderem Interesse sind noch die Gefäßklappen, welche GRYNFELLT erwähnt (Fig. 246).

Bei den Reptilien zeigt die Iris große Formverschiedenheiten. „Während sie bei den Schlangen schlank ist, hat sie bei den Eidechsen auf dem Durchschnitt eine keilförmige Gestalt, beim Alligator ist sie lang und dünn, bei den Schildkröten plump, dick und kurz" (KOPSCH). Diese Unterschiede beruhen fast ausschließlich auf der ungleichen Entwicklung des Stromas. Namentlich Schlangen und Krokodile haben es mit den Amphibien gemein, daß die Blutgefäße auf der vorderen Fläche vorragen. Wegen der Formen der Bindegewebszellen sei, soweit sie

Digitized by Google

Besonderheiten bieten sollen, auf die Angaben von KOPSCH verwiesen, dagegen sei hier betont, daß KOPSCH außer schwarzen Chromatophoren von der gewöhnlichen, sternförmigen Art noch zwei andere Arten erwähnt: weiße — das könnten vielleicht auch Tapetal- oder Argenteazellen sein, sodann bei der Kreuzotter (Pelias berus) eine nach dem Endothel gelegene Schicht roter Zellen, die wir hier zum ersten Male in unserer Darstellung erwähnen müssen, obwohl zweifellos ist, daß auch bei anderen Tieren, namentlich Fischen, sich außer schwarzen noch oft anders gefärbte Chromatophoren finden müssen.

Das Irisstroma der Vögel ist, wie ich eben bemerkte, sehr gering entwickelt. Zu dem S. 227 bereits Erwähnten ist noch hinzuzufügen, daß auch hier Gefäße meist auf der distalen Fläche etwas vorspringen, obschon sie so sehr reichlich nicht vorhanden sind. Eine sehr detaillierte Beschreibung verschiedener Schichten im Stroma der Vogeliris (vordere Pigmentlage mit weißem, gelbem, braunem und schwarzem Pigment, und Faserschicht — während die „häutige Unterlage" wohl den Dilatator darstellt) sowie der Nerven und Gefäße der Iris gab KROHN. Das gelbe Pigment ist im Gegensatz zum schwarzen nicht von körniger, sondern von öliger Beschaffenheit. Hierher auch BALDUCCI.

Die Vogeliris ist sehr reich an elastischem Gewebe, das sich nicht nur in den hinteren Schichten findet, wo es ein Netzwerk mit radiär orientierten länglichen Maschen bildet, sondern das auch in dem Pupillarteil des Sphinkters sehr reichlich ist, wo es ein Netzwerk mit sehr langen, konzentrisch zur Pupille angeordneten Maschen bildet. Sehr viele elastische Fasern finden sich auch in den Interstitien des Stromas und zwischen den einzelnen Bündeln des Sphinkters (LIETO-VOLLARO).

Das Irisstroma der Säugetiere bietet wieder sehr große Verschiedenheiten. Die Gestalt der Bindegewebszellen wurde oft als sehr mannigfaltig beschrieben, es sollen hier platte und kugelige (apolare), bipolare und multipolare Zellen vorkommen (FABER, MICHEL, KOGANEÏ). Zahlreich sind stets pigmentartige schwarze Zellen vorhanden, deren Menge bei jeder Art eine konstante, nur beim Menschen bekanntlich eine höchst variable ist. Beim albinotischen Kaninchen sollen nicht diese Zellen, sondern nur das Pigment in ihnen fehlen. Außer verästelten Pigmentzellen sollen auch klumpenförmige bei allen Säugern zu finden sein (KOGANEÏ). Zahlreiche Zellen mit gelbem Pigment fand DOSTOJEWSKI bei Feliden. HASCHE hat diese etwas lichtreflektierenden Zellen genauer untersucht und findet sie verschieden geformt, fibrilliert (was übrigens auch für alle schwarzen mesodermalen Chromatophoren zutrifft, wie speziell für die der Iris MÜNCH 1904 zeigte) und mit nicht körnigem, sondern „diffusem" Pigment erfüllt, was mit dem ähnlichen Befund bei Vögeln übereinstimmen würde.

Ohne deutliche Abgrenzung kann man eine ziemlich mächtige Gefäßschicht wohl manchmal abscheiden, z. B. beim Menschen, auch wohl bei Oryoteropus; in anderen Fällen, wie beim Seehund, liegen die meisten Gefäße an der distalen Fläche. Nicht ohne Künstelei (RETZIUS) hat man eine an der distalen Fläche zunächst liegende Schicht verdichteten Stromas als vordere Begrenzungsschicht (KOGANEÏ) oder retikulierte Schicht (MICHEL) abgehoben. Je stärker die Irismuskulatur entwickelt ist, um so geringeren Raum pflegt das Stroma einzunehmen, womit wohl nicht nur räumlichen Kompensationsbedürfnissen genügt wird, sondern auch der Zweck der leichteren Beweglichkeit der Iris gefördert wird.

Digitized by Google

Vielleicht ist auch die Vaskularisation der Iris bei den Walen und Pinnipediern eine relativ starke (wie ja ähnliches vom Ciliarkörper der Zahnwale sicher gilt, S. 194), und so kommt es, daß namentlich bei diesen Tieren bei oft sehr stark reduziertem Stroma viele Gefäße mehr oder weniger frei auf der Iris liegen, d. h. jedes einzelne nur von wenigem Bindegewebe und Pigment umkleidet, ganz so wie auch das Gefäß des Linsenmuskels der Teleostier im Glaskörper. (Vgl. auch RAWITZ 1905.)

Was die elastischen Fasern der Säugeriris betrifft, so enthält die Iris der Haussäugetiere 1. ein System von in den hinteren Irisschichten gelegenen radiären elastischen Fasern und 2. zahlreiche in verschiedener Richtung angeordnete in den Zwischenräumen des Stromas. Die menschliche Iris besitzt in den hinteren Schichten des Stromas ein System nicht sehr zahlreicher elastischer Fasern von radiärem Verlaufe. Vereinzelte finden sich auch in der Sphinkterzone im losen Bindegewebe zwischen Sphinkter und Dilatator (LIETO-VOLLARO). Vgl. auch EPPENSTEINS Angaben über Mensch, Pferd, Kaninchen, Huhn und Gans.

Wegen der Nerven der Iris vgl. C. M. FÜRST (1881), BIELSCHOWSKY und POLLACK.

Die motorischen und sensiblen Endapparate der Nerven im Ciliarkörper und in der Iris der Vögel sind von GEBERG und MELKICH beschrieben worden.

Nicht sehr viel wird endlich über

e) das Irisendothel

der distalen Flächen zu sagen sein. Ausnahmslos handelt es sich um eine einschichtige Zellenlage, die das Irisstroma gegen die vordere Augenkammer hin abschließt, und fast ausnahmslos ist ein dünnes Plattenepithel. Wir erwähnten schon einige Beziehungen zum Hornhautendothel: daß nämlich diese beiden Endothelien stets ineinander überzugehen scheinen, wenn auch namentlich bei Vögeln und Säugetieren die komplizierten Verhältnisse des Iriswinkels (Lig. pect.) es erschweren, dies zu erkennen.

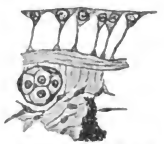

Fig. 247. **Distalster Teil des Irisstromas und Irisendothel von Gadus aeglefinus.**

Von durchaus gewöhnlicher Beschaffenheit ist es bei Selachiern (FRANZ 1905) und den meisten Teleostiern (E. BERGER) mit einer Ausnahme: bei Gadus besteht es fast in der ganzen Breite der Iris, ausgenommen ganz peripher, aus eigenartigen stäbchenförmigen Zellen (FRANZ 1911) (Fig. 207 und 247).

Genaue Angaben über Rana macht TRETJAKOFF 1906. Die Plattenepithelzellen erreichen ihre größte Dicke im Gebiet des Pupillarrandes. Die Mehrzahl der Kapillargefäße liegt unter der Endothelschicht, einige aber sind von der Iris abgelöst und dann anscheinend noch von einer besonderen Zellenschicht umgeben, die dem Irisendothel entstammen dürfte.

Über Reptilien wüßte ich keine Angaben zu machen. Von der Vogeliris gibt KOGANEÏ an, daß sich das Endothel bei einiger Mühe leicht von seiner Unterlage ablösen läßt. Bei Tauchenten fand ISCHREYT eine ganz ungewöhnlich starke Vermehrung des Vorderflächenepithels in Form gleichmäßiger Auflagerung oder unregelmäßiger Verdickung.

Digitized by Google

Bei manchen Säugetieren, z. B. Kaninchen, Mensch, soll dachziegelförmige Schichtung der Zellplättchen vorkommen (J. ARNOLD, FABER). Ferner scheint es nach KOGANEIs Darstellung, als ob bei älteren menschlichen Individuen das Endothel oft Unterbrechungen aufweisen kann, speziell Falten und Vertiefungen des Pupillarrandes. Für andere Säugetiere ist derartiges nie angegeben worden.

Beim Fötus setzt sich der Epithelüberzug in der Weise auf die Pupillarmembran fort, daß eine einfache Lage rundlicher Zellen mit deutlichen Kernen auf die Membran übertritt. Die randständigen Zellen der fertigen Iris sollen dann noch derartigen Charakter zeigen können (J. ARNOLD).

f) Traubenkörner und Operculum pupillare.

Bei manchen Fischen und Säugetieren ist das Sehloch, die Pupille, nicht von der mehr oder weniger gerundeten Form, welche das gewöhnliche Verhalten darstellt, sondern es hängt von dorsal her, wenigstens bei stärkerer Belichtung, ein Operculum pupillare herab, ein Fortsatz der Iris, der die Pupille je nach dem augenblicklichen Kontraktionszustande der ihn bewegenden Muskulatur ganz oder teilweise verschließt. Diese und ähnliche Bildungen, wie z. B. die „Traubenkörner" vieler Huftiere, die gewissermaßen als „Vorstufen" eines wohlentwickelten Operculums gelten können, sich allerdings außer am dorsalen auch oft am ventralen Bezirk des Pupillarrandes finden können, wollen wir im folgenden besprechen. Es handelt sich um Bildungen von sehr verschiedener Art.

Fische. Wie ich MILNE-EDWARDS entnehme, liegt das Operculum der Selachier bei weiter (runder) Pupille hinter dem (d. h. proximal vom) Dorsalteil der Iris. Markoskopisch werden von GRYNFELLT und DEMELLE unter Beigabe schöner Figuren, die wir hier nicht wiedergeben, in der Hauptsache zwei Formen des Operculum beschrieben: sagen wir kurz, ein ganzrandiges (z. B. Rhombus, Flesus, Pleuroectes, (Teleostier), Trygon, Myliobatis, Torpedo (Selachier) und ein lanzett-gelapptes (Raja-Arten [Selachier], Uranoscopus [Teleostier]). Dem histologischen Baue nach besteht das Außenblatt des Pars iridiacae retinae aus hohen Zylinderzellen, die im basalen Teil ein eigenartiges Fibrillengebilde erkennen lassen (Ausnahmen: Rhombus, Trygon). Die Fibrillen endigen apikal (nahe am Kern) wie basal frei, ihr Verlauf wechselt etwas, ist aber im wesentlichen parallel der Zellachse. Sie färben sich stark mit Plasmafarben, namentlich Eosin. Die Verfasser möchten sie nur für Stützgebilde halten (Tonofibrillen, HEIDENHAIN). Das Innenblatt besteht aus kubischen Zellen. Alle ektodermalen Zellen sind stark pigmentiert. Der mesoblastische Anteil läßt ein zellenreiches Stroma mit Kapillargefäßen erkennen und ist gleich der Iris von einem Endothel bedeckt (Fig. 249).

In welcher Weise nun die Bewegungen des Operculums zustande kommen, bleibt dabei wohl unaufgeklärt.

Vielleicht den höchsten Ausbildungsgrad erreicht das Operculum pupillare bei der Locariideniris (Fig. 250).

Etwas anderes, aber schließlich wohl am besten an dieser Stelle zu Erwähnendes liegt bei Anableps tetrophthalmus, dem „Vierauge", vor, einem Gobiiden, dessen Pupille doppelt ist infolge seitlicher Vorbuchtungen der Iris (Fig. 252). SCHNEIDER-v. ORELLI beschreibt den postembryonalen Werdegang dieser eigentümlichen Bildung, die dem Tiere

Digitized by Google

gewissermaßen vier Augen gibt, zwei zum Sehen unter Wasser, zwei zum Sehen über Wasser.

Bei Amphibien fällt bei äußerer Betrachtung der Iris keine operculum-ähnliche Bildung des Pupillarrandes auf, vielleicht aber wäre in diesem Zusammenhange nochmals der bei Anblick der Iris von der Proxi-

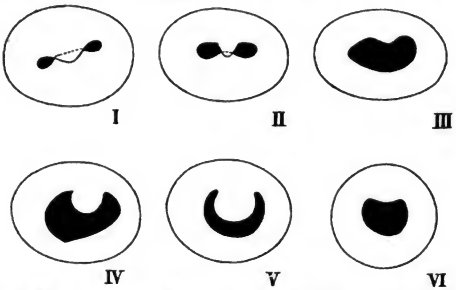

Fig. 248. **Pupillarform bei I Scyllium, II Torpedo, III Trachinus, IV Myliobatis, V Trygon, VI Hippocampus.** Nach GRYNFELLT und DEMELLE.

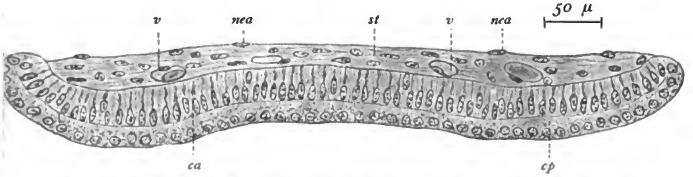

Fig. 249. **Schnitt durch das Operculum von Raja,** entpigmentiert. Nach GRYNFELLT und DEMELLE. *ea*, *ep* Außen- und Innenblatt des retinalen Anteils, *nea* Endothelkerne, *st* Stroma, *v* Gefäße.

malfläche sichtbaren „Pupillarknoten" zu gedenken, jener dorsalen und ventralen Epithelverdickungen, die wir schon S. 217 erwähnten, und von denen die ventrale aus der Verschmelzungsstelle der fötalen Augenspalte hervorgeht.

Bei den gesamten Sauropsiden sind ähnliche Bildungen nicht bekannt, wohl aber bei Säugetieren.

Fig. 250. **Iris von Plecostomus.** *a* bei hellem Tageslicht, *b* bei Abenddämmerung, *c* bei Nacht. Nach W. ROTH.

Hier sind zunächst die bei den Haussäugetieren allbekannten „Traubenkörner" zu erwähnen, auch Corpus nigrum genannt. Nach LANGE und LINDSAY-JOHNSON sind sie bei Pferd und Esel am dorsalen und in schwächerem Grade auch am ventralen Pupillarrande erkennbar, beim wilden Esel aber stärker entwickelt, ähnlich, vielleicht noch stärker bei Rind und Ziege, sowie bei Gazellen. Bei Kamel und Lama liefern diese warzenartigen Höcker dorsal ein kammartiges Gebilde, das in das

Digitized by Google

entsprechende ventrale, kleinere Gebilde fingerartig eingreifen kann. Bei Giraffe vermißte ich (1911) die Traubenkörner ventral, während sie dorsal stark ausgebildet sind; sie fehlen bei Schweinen, Elefant, Tapir und Rhinozeros.

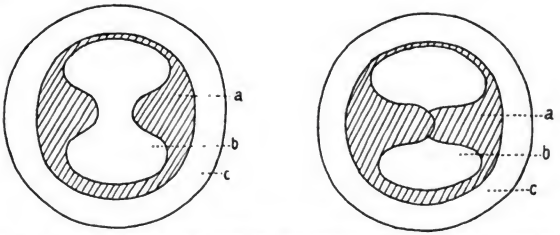

Fig. 251. **Iris und Pupille von Anableps tetrophthalmus.** Zwei Entwicklungsstadien. Nach SCHEIDER-v. ORELLI.

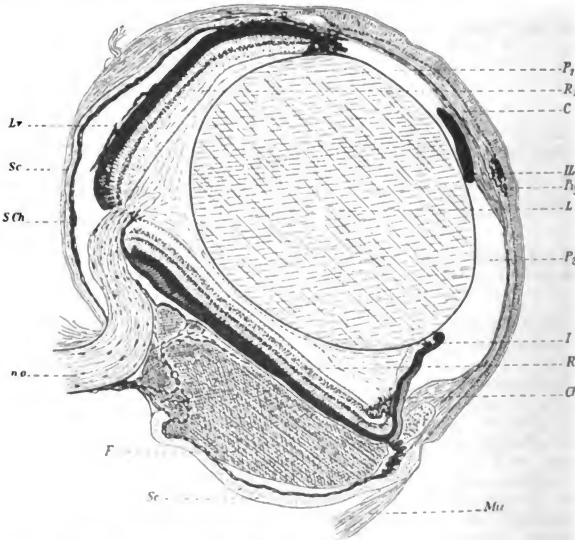

Fig. 252. **Auge von Anableps tetrophthalmus.** Nach KLINKOWSTRÖM.

Die kugeligen Auftreibungen der retinalen Pigmentschicht bestehen nach ZIETZSCHMANN aus Zellenwucherungen, die zum Teil Bindegewebe und namentlich beim Pferd großenteils äußerst dünnwandige Blutgefäße, zum Teil auch seröse Flüssigkeit umschließen.

Digitized by Google

Bei Hyrax ist, wie zuerst LINDSAY-JOHNSON feststellte, ein viel stärker entwickeltes Gebilde am dorsalen Pupillarrande vorhanden, welches wir wohl Operculum pupillare oder mit LINDSAY-JOHNSON „Umbraculum" nennen können. Es wird von diesem Autor als Weiterbildung der Traubenkörner der Ungulaten aufgefaßt. Allerdings hat es einen etwas anders gearteten feineren Bau (FRANZ 1911). Es wird augenscheinlich gebildet aus den beiden Epithelblättern der Pars iridiaca retinae, die jedoch beide überall einschichtig bleiben und nur durch ihre vielfache Zusammenfältelung einen äußerlich massiv erscheinenden Körper bilden. Aus der Iris dringen Blutgefäße hinein, indem sie den Sphincter iridis durchbohren. Immerhin hat das Operculum pupillare von Hyrax mit dem der Ungulaten das gemein, daß ihm selbst keine Muskelfasern eigen sind und seine zweifellos ausgiebigen Bewegungen wohl nur durch den Sphincter iridis veranlaßt sein können.

Unter einen anderen Gesichtspunkt fällt dagegen das Operculum pupillare der Zahnwale, welches PÜTTER bei Hyperoodon rostratus auffand und sich auch bei Delphinus zeigt. Es ist im wesentlichen ein Stück in die Pupille herabhängender Iris, mit Stroma und Irismuskulatur, nur daß infolge exzessiver Entwicklung der letzteren, namentlich des Sphincters, diese den Hauptanteil an seiner Zusammensetzung bildet und die Stromaschicht fast ganz in freiliegende, von wenigem Bindegewebe und Pigment umkleidete Gefäße aufgelöst ist. Es zeigt somit die Charaktere der Wal- und Pinnipedieriris in höchster Potenz und stellt unter allen Opercula pupillaria das einzige dar, welches durch seine eigene Muskulatur bewegt wird.

g) Rückblick: Die Sonderbildungen der Pars ciliaris et iridiaca retinae.

Die topographische Anordnung in den vorigen Abschnitten brachte es mit sich, daß morphologisch oder genetisch Zusammengehöriges an sehr verschiedenen Stellen zur Besprechung kam, und das Bedürfnis nach einem diesen Mangel ausgleichenden Rückblick wird besonders fühlbar auf einem Gebiete: bei den Derivaten der Pars ciliaris und iridiaca retinae. Die eigenartige Entwicklungsweise des Auges auf dem Wege einer Einstülpung der primären Augenblase zum Becher (zur sekundären Augenblase) und die merkwürdige Tatsache, daß hier aus ektodermalen Bestandteilen vielfach Muskelfasern hervorgehen, verlockt zur nochmaligen Zusammenstellung aller Spuren und Folgen dieses Entwicklungsganges, die sich am fertigen Auge noch zeigen.

Hauptsächlich, doch nicht ausschließlich sind die Ränder des Augenbechers an diesen Gestaltungen beteiligt, also einerseits der Umschlagsrand der Augenspalte, andererseits der Irisrand. Wir behandeln also:

1. Die Bildungen der Umschlagsränder der fötalen Augenspalte;
2. die Bildungen des Irisrandes;
3. die Bildungen der proximalen Irisfläche.

1. Die Umschlagsränder der fötalen Augenspalte persistieren bei vielen Fischen — niemals bei Selachiern — selbst im Gebiete der Pars optica retinae (S. 93). Bei anderen Fischen — so bei den Selachieren — sowie bei allen übrigen Tieren verschmelzen sie im Gebiete der Pars optica retinae vollständig, sie persistieren dagegen bei den Amphibien an einer Stelle im Gebiete der Pars ciliaris retinae, um bei den Urodelen dem Linsenmuskel (S. 199), bei den Anuren aber

Digitized by Google

intraokularen Gefäßen den Durchtritt zu gestatten (S. 189). An gleicher Stelle zeigt sich ihr Persistieren (oder das partielle Offenbleiben der fötalen Spalte) bei den (oder doch sicher bei manchen) Vögeln (S. 189) aus nur unbekannten Gründen (denen Hess neuerdings auf die Spur kam).

Die Spuren der Spalte in Form einer Raphe zeigen sich an der ehemaligen Verschmelzungsstelle im Gebiete der Pars iridiaca retinae gelegentlich bei Teleostiern (S. 197), vermutlich regelmäßiger bei den Urodelen (S. 217). Ferner kann als Spur der fötalen Spalte die bei Salamandra und vielen Fischen zu beobachtende ventrale Zuspitzung der Pupille betrachtet werden (S. 217).

Neubildungen an der Verschweißungsstelle der fötalen Augenspalte im Gebiete der Pars ciliaris oder Pars iridiaca retinae sind: a) der ventrale Pupillarknoten der Frösche (S. 235), b) der Linsenmuskel sicher bei den Fischen (S. 196), vielleicht bei den Amphibien und Reptilien (S. 199—202).

2. Bildungen, die vom Irisrande ausgehen, sind

a) der dorsale, wie auch der schon oben erwähnte ventrale Pupillarknoten der Frösche (S. 235),

b) die „Traubenkörner" der Huftiere (S. 235), sowie das Operculum pupillare von Hyrax (S. 237);

c) von Muskeln entsteht außer dem Linsenmuskel, der bei Fischen gelegentlich bis an den Pupillarrand heranreichen oder heranrücken kann, überall der Sphincter pupillae am oder doch sehr nahe am Pupillarrande.

3. Als Produkt des Außenblattes der Pars iridiaca retinae: a) in der ganzen proximalen Irisfläche findet sich allgemein der Dilatator pupillae, der wahrscheinlich überall — auch bei den Vögeln, hier im Gegensatze zum Sphincter — aus glatten Muskelzellen besteht;

b) eine eigenartige Modifikation dieser Epithelschicht findet sich im Operculum pupillare der Fische.

NB. Das Operculum pupillare der Zahnwale (Denticeten) hatten wir hier nicht gesondert aufzuführen, da es nicht als Differenzierungspnodukt der Pars iridiaca retinae allein, sondern der ganzen Iris zu betrachten ist.

Auch sei hier nochmals erwähnt, daß für den Ciliarmuskel ein ektodermaler Ursprung bisher nicht erwiesen noch wahrscheinlich ist.

Wie in vielfacher Hinsicht, so erweist sich auch im Ciliarkörper und in der Iris das Vogelauge als weiter ausgebildet als alle übrigen Wirbeltieraugen einschließlich des Säugerauges. Beim Ligamentum pectinatum allerdings würde der Vergleich zugunsten der Säugetiere ausfallen, wenn man nicht hier die Verhältnisse für zu different erachten möchte, um eine Vergleichung für möglich zu halten. Auch im Bau der Ciliarfortsätze weisen die Säuger mehr Unterschiede auf als viele andere Tiere, doch kommen wohl die Vögel wie auch die Reptilien hierin an die Säuger heran. Als Zutaten bei den Sauropsiden gegenüber den Verhältnissen bei Säugern imponiert dagegen einmal die Querstreifung des Sphincters und des Ciliarmuskels, sodann bei den Vögeln die Teilung des letzteren in Muskeln, deren einer — der Cramptonsche — in den Dienst einer ganz neuen Funktion, der Hornhautakkommodation, tritt, schließlich die Tatsache, daß die Ciliarfortsätze bei den Vögeln an die Linse herantreten und die Linse somit auf zweifache Weise befestigt ist, 1. durch die Ciliarfortsätze, 2. durch die Zonula zinnii.

Digitized by Google

Was die Anamnia betrifft, so ist schwer zu entscheiden, ob Iris und Ciliarkörper bei den Amphibien oder bei den Fischen im ganzen ursprünglicher dastehen. Vielleicht würde aber, namentlich in Anbetracht der Verhältnisse des Linsenmuskels, der Vergleich zugunsten der Amphibien ausfallen, während allerdings die Irismuskulatur und überhaupt die Iris bei den Fischen mehr Differenzierungen aufweist.

9. Linsenaufhängeband.

(Zonula zinnii)

Allgemeines.

Das radiärfaserige ringförmige Band, welches vom Ciliarkörper zur Linse zieht, die letztere in ihrer Lage festhält und auch für den Akkommodationsvorgang von Bedeutung ist, hat in der menschlichen Anatomie den Namen Zonula zinnii oder Zonula ciliaris. Für vergleichende Betrachtungen empfiehlt sich im Hinblick auf die bei vielen Fischen herrschenden Verhältnisse eine allgemeine Bezeichnung. Wenn ich als solche das Wort Linsenaufhängeband wähle, so soll damit nicht gesagt sein, daß die Fasern tatsächlich zu einem Bande zusammengekittet wären. Im Gegenteil, es wird betont, daß eine Kittsubstanz zwischen den einzelnen radiär laufenden Fasern vollständig fehlt und die Zonula nur Faser ist (Retzius). Dessenungeachtet ist die Erscheinung der Zonula bei makroskopischer Betrachtung, sowie auch ihre physiologische Funktion die eines Bandes.

Ich will im folgenden dieses Organ zunächst bei den Säugetieren, dann bei den Vögeln, Reptilien, Amphibien und schließlich bei den Fischen behandeln. Diese Reihenfolge, welche von der meist in diesem Buche innegehaltenen abweicht, hat hier den Vorteil, daß wir von denjenigen Verhältnissen, die am genauesten untersucht sind, ausgehen können.

Bezüglich der feineren Verhältnisse des Ursprunges und Ansatzes der Zonulafasern kann ich mich auf kurze Bemerkungen beschränken. Sie sind fast nur beim Menschen und einigen Säugern genauer untersucht und daher für vergleichende Betrachtungen bisher — leider — uninteressant.

Nach Schwalbe und Retzius gehen die Zonulafasern von einer feinen Cuticula aus, welche an der inneren Oberfläche und an den Seitenflächen der Epithelzellen abgeschieden ist.

Nach Schoen (1895), Rabl (1899), Addario (1902) und Köl liker (1904) würde man die Zonulafasern als basale Ausläufer der Epithelzellen des Innenblattes der Pars ciliaris retinae zu betrachten haben, sie wären dann also den von der Pars optica gebildeten radiären Fasern im Glaskörper homolog und von ihnen nur dadurch, daß sie wesentlich stärker sind und keine Queranastomosen treiben, unterschieden.

Komplizierter gestalten sich die Verhältnisse nach Wolfrum (1908). Hiernach entspringen die Zonulafasern an der Fortsetzung der Membrana limitans externa zwischen den beiden Zellagen der Pars ciliaris retinae. Unmittelbar an der Oberfläche der inneren Epithelzellen teilen sich nämlich die Zonulafasern in feine Fibrillen, die, um an jene Membran heranzukommen und an ihr mit feinen Knöpfen zu endigen, durch die Epithelzellen der inneren Lage hindurchlaufen[1]).

1) Auf die Arbeit Baldwins, der wiederum Wolfrum widerspricht, kann ich nur noch nachträglich eingehen. Verf. läßt die Zonulafasern mit Nussbaum aus Mesenchymzellen hervorgehen und erst sekundär durch die Interzellularsubstanz hindurch an der Limitanz ciliaris externa inserieren.

Digitized by Google

Während man nach allen diesen Angaben die Zonula für ein Produkt ektodermaler Zellen ansprechen muß, ist meines Erachtens schwer zu verstehen, wie sich hiermit TERRIENS Angabe vereinigt: die Zonulafasern durchsetzten nach ihrer Aufpinselung vor dem Epithel beide Epithellagen und setzten an die Glashaus der Chorioidea an; und wie TERRIEN hieraus die ektodermale Natur der Fasern ableiten will.

Der Ansatz der Zonulafasern an eine „perikapsuläre Membran“ [1]) der Linse erfolgt nach RETZIUS (1894) in der Weise, daß die Fasern an ihr auslaufen und eine verschieden weite Strecke an ihrer Oberfläche zu verfolgen sind, worauf sie gleichsam mit ihr verschmelzen.

Ihre Entstehung nehmen die Zonulafasern, wie es schon nach den vorangegangenen Angaben sehr wahrscheinlich ist und tatsächlich von RABL, KÖLLIKER und vielen anderen betont wurde, vom Innenblatte der Pars ciliaris retinae. Sie wären also, gleich dem Glaskörper, ein Gebilde ektodermaler Herkunft. Dieser Auffassung muß ich mich durchaus anschließen, die ganze literarische Situation, insbesondere auch die Befunde an Fischaugen scheinen mir keine andere Ansicht mehr zu gestatten.

Der Objektivität halber aber seien auch die Vertreter abweichender Anschauungen hier erwähnt. Nach M. NUSSBAUM (1902) würden die Zonulafasern Auswüchse von Mesodermzellen sein, und nach v. LENHOSSEK (1911) entstehen die Zonulafasern keineswegs als direkte Fortsätze irgendwelcher Zellen, sondern ohne jede Beteiligung der Retina ciliaris: sie sind in ihren ersten Stadien nichts anderes als stärker hervortretende Balken des Glaskörpergerüstes, welches seinerseits nach v. LENHOSSEK in erster Linie als ein Derivat der Linse zu betrachten wäre.

Chemisch (färberisch) verält sich bekanntlich die Zonula nicht ganz unähnlich den elastischen Fasern. AGABABOW fand auch, daß sie sich nach der WEIGERTschen Gliafärbemethode färbte, was mit ihrer Herkunft vom Ektoderm im Einklang steht.

Die Frage, ob die Zonula vom Glaskörper völlig geschieden ist, läßt sich wohl heutzutage nicht ganz sicher beantworten. Da die Mutterböden beider Gebilde — die Pars ciliaris retinae einerseits und die Pars optica andererseits — unmittelbar ineinander übergehen, so wäre möglich, daß ein gewisses Grenzgebiet des inneren Netzhautblattes beiden Formationen als Matrix angehört. Tatsächlich ziehen beim Frosch von der Pars iridiaca aus eigenartige Glaskörperfasern durch den ganzen Glaskörper (S. 130), welche in ihrer Art wie Zonulafasern erscheinen könnten, nur daß sie eben nicht an die Linse, sondern an die Membran limitans interna retinae ansetzen, und andererseits haben manche Autoren, z. B. SCHOEN, angegeben, daß Zonulafasern vom peripheren Teil der Pars optica entspringen. Gelegentlich mögen vielleicht Zonulafasern, die an die Linse inserieren, aus der Zonula in den Glaskörper hineinziehen (SALZMANN 1900). Solche können einen festen Zusammenhang zwischen Zonula und Glaskörper herstellen; derselbe kann aber auch dadurch erzeugt werden, daß Zonulafasern sich in Rinnen der vorderen Grenzschicht des Glaskörpers versenken und sich somit verankern. Im ganzen erscheint mir zwischen Zonula und Glashörper eine schärfere Scheidung möglich, als manchmal angenommen worden ist.

1) Hierunter ist zweifellos das zu verstehen, was O. SCHULTZE als „Zonulalamelle“ an der Linse bezeichnet.

Digitized by Google

Von den Zellen, welche man im Bereiche der Zonula mitunter trifft — Graf Spee fand sogar pigmentierte Zellen beim Menschen — ist ein Teil als ausgewanderte Epithelzellen, also als ektodermale Zellen zu betrachten (Wolfrum, v. Lenhossek 1911).

Säugetiere.

Der Verlauf der Fasern ist beim Menschen nach Retzius, Salzmann und Graf Spee derartig, daß die Fasern größtenteils recht weit proximal am Corpus ciliare (d. i. nach der Ora serrata) entspringend, den Tälern und Erhebungen des Ciliarkörpers folgen, eine radiär-faserige Lamelle (nicht Membran) bildend, und hierbei von den benachbarten Epithelpartien her jederzeit noch Verstärkungen erhalten. Ihren Ansatz an die Linse finden sie in einer vorderen (prääquatorialen), mittleren (äquatorialen) und hinteren (postäquatorialen) Zone; in der mittleren treffen sie auf meridionale Leisten des Linsenäquators, deren jede einem an beiden Seiten von Fasern umfaßten Ciliarfortsatz gegenübersteht.

In den Zwischenräumen der Ciliarfortsätze ziehen nur vereinzelte Fasern. Der Grenzschicht des Glaskörpers liegen dagegen die postäquatorial ansetzenden etwa in der inneren Hälfte des Zonularinges an. Oft sind sie sogar in Rinnen der vorderen Grenzschicht des Glaskörpers eingesenkt.

Meridionalschnitte von hinreichender Dicke zeigen, daß ein Teil der am weitesten vorn an die Linse inserierenden Fasern am weitesten hinten an dem Ciliarkörper entspringt und umgekehrt, so daß die Fasern zum Teil aneinander vorbei kreuzen.

Beim dreijährigen Kinde laufen die Fasern nach Retzius' genauer Darstellung noch etwas mehr zerstreut und weniger regelmäßig.

Im Vergleich zu diesen relativ genauen Kenntnissen über die Zonula des Menschen liegen über ihr Verhalten bei Tieren nur verschwindend wenige Angaben vor.

Beim Hunde begleiten die Zonulafasern gleichfalls die Ciliarfortsätze, die hier sehr hoch und schmal sind; die Fasern liegen ihnen sehr dicht an. Vereinzelte liegen in den Zwischenräumen zwischen je zwei Ciliarfortsätzen. Dem „Sims" (S. 186) entlang scheinen nach Retzius' Abbildung keine zu verlaufen.

Beim Kaninchen würden dagegen die Fasern auch dem Sims an dessen Proximalfläche entlang verlaufen. Die bei Retzius abgebildete Faserausbreitung scheint mir am ehesten an die beim Kinde zu erinnern.

Es ist hier jedoch auf eine nicht unwichtige Inkongruenz aufmerksam zu machen, die man in den Retzius schen Abbildungen findet. Während beim Hund und Kaninchen Zonulafasern proximal vom Sims gefunden werden und keine einzige distal von dieser Platte entspringt, wäre es beim dreijährigen Kinde, wo das (bei Homo rudimentäre) Sims von Retzius deutlich gezeichnet ist, anders. Nach meinen Erfahrungen z. B. bei Orycteropus ist das erstere Verhalten durchaus das herrschende, wenn nicht das ausschließliche.

Vögel.

Die Zonula der Vögel, die v. Lenhossek (1911) genau untersucht hat, ist bedeutend schwächer entwickelt als die der Säuger. Dies könnte erstaunlich erscheinen, da doch das Vogelauge gerade für die

Digitized by Google

Akkommodation besser als irgend ein anderes Auge ausgerüstet erscheint; findet aber seine Erklärung darin, daß die Linse bei Vögeln außer an der Zonula, auch unmittelbar an den Ciliarfortsätzen befestigt ist. Viele von den teils stärkeren, teils schwächeren, einander ziemlich parallel laufenden Fasern zeigen an ihren beiden Enden die Tendenz einer geringfügigen büschelförmigen Aufsplitterung. Ihr Ursprungsgebiet ist der ganze Ciliarkörper mit Abrechnung eines schmalen Abschnittes vor der Ora terminalis. Keine Faser entspringt von den vorderen (distalen) Ciliarfortsatzrändern und keine überschreitet deren Ebene nach vorn. Der Ansatz der Fasern umfaßt an der hinteren Linsenfläche ein viel ausgedehnteres Gebiet als an der vorderen. Einige der hintersten Fasern könnten sich vielleicht der Glaskörpergrenzschicht anschließen. Sonst aber ist eine reinliche Scheidung zwischen Zonula und Glaskörper vorhanden.

Reptilien.

Die Zonula des Reptilienauges ist noch nicht genauer untersucht. Bei Besprechung des Akkommodationsapparates des Echsenauges sagt Beer (1898, S. 521): „Starke Züge von Zonulafasern laufen zur vorderen, ein schwacher Strang zieht zur hinteren Linsenkapsel". Bemerkt sei hier, daß die direkte Befestigung der Linse an den Ciliarfortsätzen, wie sie fürs Vogelauge charakteristisch ist, im Reptilienauge nicht mehr gefunden wird.

Amphibien.

Die Zonula des Froschauges besteht nach Retzius aus einer geringen Anzahl meist straff gespannter feiner Fasern, die vom Corpus

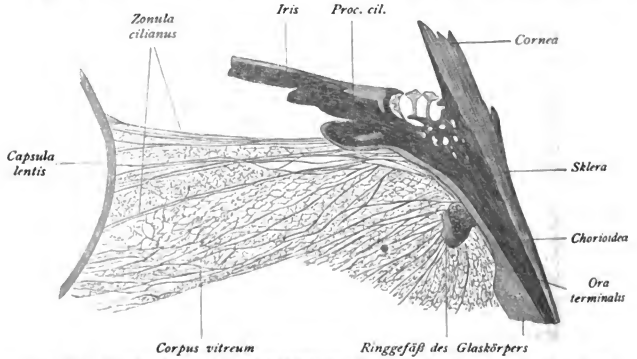

Fig. 253. **Partie vom inneren Meridionalschnitt des Froschauges.** Nach Retzius, aus Gaupp.

ciliare in schmal dreieckiger Gestalt (Meridionalschnitt) nach dem Linsenäquator ziehen, um sich dort sowohl vorn als hinten etwas umgebogen zu befestigen. Fuchs sah bei Urodelen und Batrachiern „die gleiche

Digitized by Google

Anordnung der nach dem Rande der Linse ziehenden Fasern", wie sie Graf Spee beschrieb, auch bestätigt er für diese Tiere das Vorkommen pigmentierter Zellen im Faserbereich der Zonula (Diskussionsbemerkung zum Vortrage des Grafen Spee). Tretjakoff, der die Zonula des Froschauges in ihren verschiedenen Abteilungen genauer beschreibt, fand in ihr auch zirkuläre Fasern, die einzelne Ciliarfalten miteinander verbinden. Asymmetrisch, nämlich nasal schwächer als temporol, ist die Zonula der Amphibien nach Hess (1911), auf dessen kurze Angaben ich hiermit hinweise. — Wir müssen hier noch die aus dem Zonulagebiet zum Glaskörper ziehenden, starken „retrozonulären" Fasern erwähnen (vgl. S. 240), durch welche der Glaskörper und die Zonula fest zusammenhängen.

Fische.

Im Fischauge finden wir anscheinend je nach der Art sehr verschiedenartige Verhältnis, von denen sich noch kein ganz klares Bild entwerfen läßt. Besonders unklar sind wir z. B. noch über die Frage, wie sich die „Zonula" histologisch zum Glaskörper verhält. Nach einigen Angaben wäre sie nichts anderes als die vordere Grenzschicht des Glaskörpers selbst, nach anderen würde sie, wie wir es auch bei Amphibien, Reptilien und Säugern fanden, mehr Selbständigkeit haben.

Jedenfalls tritt bei den Fischen gegenüber den vorher behandelten Tieren (außer vielleicht den Amphibien), ein neues Moment in Erscheinung. Infolge davon, daß die Akkommodationswirkung auf die Linse nicht ringsherum ausgeübt wird, sondern nur an zwei Stellen, dorsal und ventral[1]), finden sich auch dorsal und ventral zwei besondere Bildungen, die wir wohl als Differenzierungen der Zonula auffassen können: ventral das Ligamentum musculo-capsulare, welches den Linsenmuskel mit der Linsenkapsel verbindet (die „Sehne" des Linsenmuskels, Membrana triangularis) dorsal das Linsenaufhängeband im engeren Sinne oder Ligamentum suspensorium (Membrana quadrangularis, Ligamentum quadratum).

Im einzelnen können wir von den Verhältnissen bei den Knochenfischen nach den Arbeiten von Manz (1858), H. Virchow (1882), Berger (1883), Ziegenhagen (1895) und Deichsel (1908) etwa folgendes Bild entwerfen.

Eine Zonula zinnii, welche die Linse rings herum mit der Pars iridiaca retinae verbindet — (ein Corpus ciliare fehlt den Knochenfischen) — und wahrscheinlich an letzterer neben der Ora serrata entspringt, dürfte immer vorhanden sein. Erstaunlich ist nach Deichsel die Elastizität dieses glashellen Bandes: in radiärer Richtung läßt es sich mit einer Pinzette zu dreifacher Breite ausziehen, um bei Nachlassen des Zuges wieder in seine alte Form zurückzuschnellen. In zirkulärer Richtung ist es weit weniger dehnbar. Dem entspricht die Tatsache, daß es zahlreiche radiär verlaufende Fasern enthält, außerdem aber auch — was sonst nur noch in schwachem Maße für die Amphibien gilt (s. o.) — zirkuläre Fasern. Physiologisch erklärt sich dies insofern als bei der Akkommodation auf die Linse außer einem proximal-kaudal gerichteten Zug auch eine gewisse drehende Wirkung ausgeübt wird (Beer 1899).

Diese Zonula ist nicht ringsherum gleichmäßig ausgebildet. Schon zwischen nasal und temporal finden sich nach Deichsel Unterschiede,

Digitized by Google

indem bei Fischen mit stark schräg gerichtetem (stark ventral-kaudal ziehendem) Linsenmuskel (Orthagoriscus, Blennius, Scorpaena, Sebastes) die Zonula nasal viel stärker entwickelt ist als temporal. Gleichmäßigere Ausbildung hat sie bei Esox, Cyprinodon, Gobius, Gobio, Hippocampus, Abramis, Rhodeus, Acerina, Cobitis und Lota. Jenen Arten scheint sich nach VIRCHOW Perca und Thynnus anzureihen, diesen Gadus und Cyprinus. Im allgemeinen, aber nicht durchgängig, würde also die ungleichseitige Ausbildung den Acanthopterygiern eigen sein, die also hierin wie in vielen anderen Organisationscharakteren die komplizierteste Ordnung der Fische darstellen würden.

Die Befestigung der „Zonula" an der Linse erfolgt wohl meist etwas distal vom Äquator.

Nach MANZ und BERGER hätten wir diese Zonula der Fische als vordere Grenzschicht des Glaskörpers aufzufassen. Besser würde sie sich in den Rahmen der entsprechenden Bildungen bei anderen Tieren einfügen, wenn sie, wie DEICHSEL will, vom Glaskörper frei wäre.

Das von A. v. HALLER (1768) entdeckte dorsale Aufhängeband der Linse, das Ligamentum suspensorium lentis dürfte nichts anderes als eine verstärkte und histologisch differenzierte Partie der Zonula darstellen. Sein Ansatz an die Linse erstreckt sich oft (besonders vielleicht bei Orthagoriscus und Thynnus) auf eine lange Linie, die nahe an den lateralen und nasalen Pol der Linse heranreicht. Diese Membran verwebt sich so innig mit der Linsenkapsel, daß eine scharfe Grenze zwischen beiden nicht auffindbar ist (MANZ, DEICHSEL) und der mechanische Zusammenhang ein äußerst fester wird. Im Thunfischauge ist sie 1 mm dick.

In gleicher Weise dürfte die „Sehne" des Linsenmuskels (das Ligamentum musculo-capsulare) oft nur eine Differenzierung der Zonula sein. Die Fasern in ihm, die HERZOG schon auf Embryonalstadien fand und für Kutikularbildungen erklärte, sind von vielen Autoren gesehen worden. Diese Sehne dürfte aber nicht immer in der Ebene der übrigen Zonula liegen, sondern oft aus ihr distal herausgerückt sein, und außerdem kann die Zonula an dem Muskel, der sogenannten „Campanula Halleri", an dessen Nasalseite befestigt sein, in welchem Falle dann Fasern, ein zweites Sehnenband bildend, eine Strecke weit nasalwärts um den Linsenäquator herum laufen und eventuell erst dorsal, zusammen mit dem Aufhängeband, zur Linse treten (DEICHSEL, wohl auch ZIEGENHAGEN).

Endlich gibt es Fälle, z. B. Pleuronectiden, Fig. 254, nach VIRCHOW wohl auch Cyprinus, in welchen der (stets temporal gelegene) Ursprung des Muskels an der Iris nicht „fleischig" (wie bei Clupea), sondern eher „sehnig" genannt werden kann. Diese „Sehne", welche in Fig. 254 und 255 dargestellt ist, reiht sich zweifellos histologisch den bisher erwähnten Zonulafaserbildungen an, denn ihre Fasern sind, wie Fig. 257 zeigt, zweifellos Prolongationen von Epithelzellen des inneren, pigmentfreien Netzblattes der Pars iridiaca retina (FRANZ 1910).

Diese komplizierten Verhältnisse würden kaum zu verstehen sein, wenn man von der Annahme ausginge, die Zonula wäre ein für allemal ein faseriges Ringband im eigentlichen Sinne des Wortes „Band". Es ist aber nicht nötig, bei diesen eigenartigen Differenzierungen den „Band"-charakter der Zonula nachzuweisen, sondern generell ist die Zonula eine Fasermasse, in der sich sehr wohl hier und dort einzelne Partien zu lokalen „Sehnen" verdichten können.

Ähnliche Verhältnisse wie bei den Teleostiern dürften — so scheint es nach den Angaben von VIRCHOW (1882) und ZIEGENHAGEN — bei

Digitized by Google

Ganoiden, speziell bei Acipenser anzutreffen sein. Eine Art Zonula ist ringsum um die Linse ausgebildet und reicht an diese heran, doch ist die Befestigung dorsal und ventral an der Linse mindestens inniger als nasal und temporal (falls nasal und temporal nicht eine Befestigung ganz fehlt). Mikroskopische Betrachtung zeigt in der Zonula breite Fasern oder Streifen von vorwiegend zirkulärem Verlaufe,

Fig. 254. **Linsenmuskel von Hippoglossus,** mit Vaskularisierung. Links Ursprungssehne, rechts Ansatzsehne.

Fig. 255. **Einblick in die prääquatoriale Augenhälfte von Hippoglossus vulgaris.**

teilweise ganz frei (nicht in eine Grundmasse eingebettet; ein Verhalten, das uns nach den Befunden bei Teleostiern nicht mehr verwundert); außerdem viel feinere, wirr durcheinanderlaufende Fasern, die in einer Grundsubstanz zu liegen scheinen — was an den alsbald zu besprechenden Befund bei Selachiern erinnert. Der stärker differenzierte Dorsalteil der Zonula, das

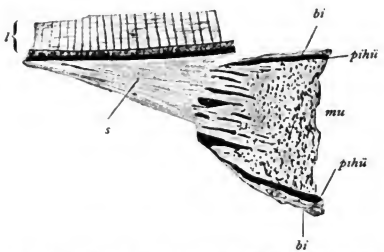

Fig. 256. **Insertion des Linsenmuskels bei Hippoglossus.** *bi* Bindegewebe, *pihü* Pigmenthülle des Linsenmuskels, *mu* Muskelfasern, *s* „Sehne" (Ansatzsehne des Linsenmuskels), *l* Linse.

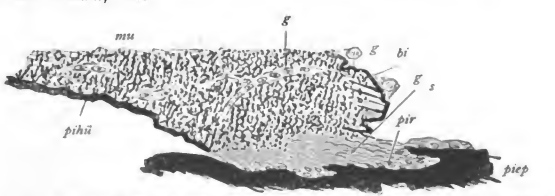

Fig. 257. **Sehniger Ursprung des Linsenmuskels bei Hippoglossus.** *bi* Bindegewebe, *g* Gefäße, *mu* Muskelfasern, *pihü* Pigmenthülle des Linsenmuskels, *piep* Pigmentepithel, *pir* Pars iridiaca retina, *s* „Sehne" (Ursprungssehne des Linsenmuskels).

Digitized by Google

Ligamentum suspensorium, setzt sich mit einer Breite von 1,5 mm an die Linse, die beiden seitlichen Begrenzungen ziehen bogenförmig auseinanderweichend von der Linse fort. „In dem Ligamentum suspensorium liegt dicht an der Linse eine kleine, halbmondförmige Platte von besonderer Resistenz, welche am unteren Rande dunkel pigmentiert ist und von der eine strahlige Zeichnung ausgeht". Die Pigmentierung der Zonula des Störs bestätige ich nach einem makroskopischen Präparat, bemerke aber, daß diese Angabe histologisch sehr schwer zu verstehen ist. Die Zonula ist in erster Linie, wie gesagt, ein reines Fasergebilde, und nur ganz gelegentlich fanden wir bei Säugern in ihr pigmentierte Zellen.

Bei Lepidosteus ist nach ZIEGENHAGEN das Ligamentum suspensorium annähernd viereckig und setzt sich 4 mm breit an die Linse an. Bei Amia ragt der Linsenmuskel mit kleinen pigmentierten Zähnen in die Sehne des Muskels hinein.

Wesentlich einfachere Verhältnisse als bei den Teleostiern herrschen bei den Selachiern. Als Zonula finden wir bei ihnen ein gelatinös aussehendes Häutchen, welches dem zum Teil an der Proximalfläche der Iris gelegenen Corpus ciliare aufliegt und von dessen innerem (distalem) Rande

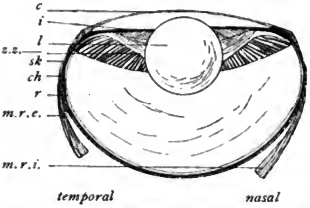

Fig. 258. **Mustelus, Horizontalschnitt durch das Auge.** *c* Cornea, *i* Iris, *l* Linse, *zz* Zonula Zinnii, *sk* Sklera, *ch* Chorioidea, *r* Retina, *mre* Musculus rectus externus, *mri* Musculus rectus internus.

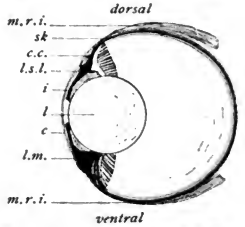

Fig. 259. **Mustelus, Vertikalschnitt durch das Auge.** *mrs* Musculus rectus superior, *sk* Sklera, *cc* Corpus ciliare, *lsl* Ligamentum suspensorium lentis, *i* Iris, *l* Linse, *c* Cornea, *lm* Linsenmuskel, *mri* Musculus rectus inferior.

zur Linse zieht (Fig. 258). Sie ist vollkommen symmetrisch. Dorsal ist der Zusammenhang mit der Pars iridiaca retinae ein besonders fester und die Zonula verdickt. Es wird dadurch das Ligamentum suspensorium lentis gebildet, welches sich etwa über das dorsale Viertel des Auges erstreckt und ganz allmählich in die übrigen Teile der Zonula übergeht, häufig jedoch nicht in der Ebene der übrigen Zonula, sondern etwas mehr proximal oder distal liegt. Ventral, wo der Linsenmuskel der Selachier mit seinen kontraktilen Fasern unmittelbar an die Linse inseriert, verstärkt eine dicke, gelatinöse, der Zonula angehörige Masse diese direkte Befestigung (Fig. 259) (FRANZ 1905).

Präparatorisch erweist sich diese Zonula als mit dem Glaskörper zusammenhängend. Histologisch ist sie gegen ihn deutlich abgegrenzt, wennschon die Frage nach etwaigen sehr feinen Verbindungen zwischen beiden noch nicht untersucht worden ist.

Obwohl der Eindruck, den die Zonula makroskopisch macht, der eines gelatinösen Häutchens ist, möchte ich die Fasern, die ich gelegentlich

Digitized by Google

in ihr fand, doch für bedeutungsvoll halten. Sie verlaufen großenteils radiär, dazu kommen aber noch solche von anderer Verlaufsrichtung, vielleicht zirkulär wie bei den Knochenfischen. Wahrscheinlich aber sind sie allesamt in eine Grundsubstanz eingebettet, worauf das gelatinöse Aussehen des Bändchens beruht.

Ein

Rückblick

über die Zonulabildungen in den verschiedenen Wirbeltierklassen läßt gewisse Übereinstimmungen unverkennbar hervortreten.

In allen Fällen handelt es sich wohl um Fasern, die von Zellen des Innenblattes der Pars ciliaris retinae ausgehen — topographisch und augenscheinlich auch ontogenetisch.

Ein Zusammenhang mit dem Glaskörper ist vielleicht am stärksten beim Frosch ausgebildet. Im allgemeinen aber ist eine merkliche Abgrenzung gegenüber dem Glaskörper vorhanden, und man kann wohl sagen, zwischen Glaskörper und Zonula besteht nur soviel Zusammenhang, wie bei zwei Organen, deren Mutterböden unmittelbar ineinander übergehen, ganz natürlich ist. Ausdrucksweisen wie „daß die Zonula in ihrem Ursprunge aus dem vorderen Glaskörpergewebe entsteht" (Retzius 1898, ähnlich v. Lenhossék 1911) scheinen mir vorläufig — vorbehaltlich besserer Belehrung — zu weitgehend.

Auf dieser Grundlage nun finden wir beträchtliche Verschiedenheiten zwischen den Landtieren einerseits und den Fischen andererseits. Im Zusammenhange mit dem ganz andersartigen Akkommodationsapparate der Fische bilden sich lokale Differenzierungen der Zonula aus, welche bei Selachiern noch relativ einfach und bei den verschiedenen Spezies ziemlich gleichartig, bei den Teleostiern, namentlich den Acanthopterygiern, aber sehr kompliziert und von Art zu Art verschieden sind. — Auch ins Feinere gehen diese Differenzierungen, indem die Fasern nicht mehr rein radiär laufen wie bei den Säugern.

10. Linse.

Vorbemerkungen.

Es ist ein merkwürdiges Zusammentreffen, daß das Auge, vielleicht das komplizierteste Organ im Wirbeltierkörper, erst zum Auge wird durch den Besitz der Linse, welche ihrerseits wohl das einfachste Organ im Wirbeltierkörper, nach Entwicklung und Zusammensetzung, vorstellt.

Bei der Linse kann man nicht sagen, daß dieses Organ durch Vereinigung mehrerer Gewebe zu einer Einheit höherer Ordnung zustandekomme. Die Linse ist nur ein Gewebe, und zwar eins vom denkbar einfachsten Typus: ein einschichtiges Epithel.

Wir kennen kaum ein einfacher zusammengesetztes Organ im Wirbeltierkörper, man müßte denn schon gerade an das Haar oder den Fingernagel denken; bei den Wirbellosen aber sind gerade die Augenlinsen vielfach von noch einfacherem Bau, indem sie manchmal ein Sekretionsprodukt ohne oder mit spärlicher strukturierter organischer Gerüstsubstanz darstellen.

Entwicklungsgeschichtlich ist die Linse der Wirbeltiere bekanntlich ein Stückchen in die Tiefe gesunkenes, abgeschnürtes und zum

Digitized by Google

selbständigen Bläschen geschlossenes Epithel der Körperoberfläche. Der Hohlraum des Bläschens, den wir Cavum lenticuli nennen wollen, persistiert in einigen Fällen als schmaler Spalt, wie wir noch sehen werden. Andererseits kann er auch schon auf den Embryonalstadien vollständig unterdrückt sei, d. h. die Linse legt sich in diesen Ausnahmefällen nicht hohl, sondern solide an.

Auch die histologische Sonderung in der Linse ist nur eine geringe. Wir unterscheiden an der Epithelschicht in erster Linie zwei Partien: die meist indifferente Partie, das „Linsenepithel" im engeren Sinne, und die differenzierte Partie, die Linsenfasermasse.

Das „Epithel" überzieht die Linse stets an der „vorderen", distalen oder prääquatorialen Fläche der Linse. Der Übergang in die Linsenfasermasse liegt entweder nahe am Äquator oder weiter proximal, d. i. „postäquatorial".

Einen Teil des „Linsenepithels" im engeren Sinne finden wir ferner bei den Sauropsiden in eigenartiger Ausbildung als den funktionell sehr sehr wichtigen „Ringwulst" wieder.

Auch eine Basalmembran fehlt der durch und durch epithelialen Linse nicht, sie wird dargestellt durch die wohlbekannte Linsenkapsel.

Die zytologische Differenzierung der Linsenfasermasse und der Ringwulstfasermasse ist allerdings ziemlich bedeutend und vor allem sehr eigenartig.

Wir werden, indem wir einige kurze Bemerkungen über die Form der Linse voranschicken und Histogenetisches am Schlusse bringen, unsere Darstellungen nach dem Vorstehenden folgendermaßen disponieren können:

1. Form der Linse,
2. Das Linsenepithel,
3. Der Ringwulst der Sauropsidenlinsen,
4. Die Linsenfasermasse,
5. Das Cavum lenticuli,
6. Die Linsenkapsel,
7. Histogenetisches.

Und zwar werden wir, während wir in den anderen Kapiteln dieses Buches immer das ganze in Rede stehende Gebilde bei den verschiedenen Wirbeltieren der Reihe nach besprachen, bei der Linse zweckmäßiger die ebengenannten Teile jeden einzeln bei den verschiedenen Wirbeltieren behandeln.

Ein Rückblick mit allgemeineren Bemerkungen und Ausblicken wird am Schlusse nicht zu entbehren sein.

a) Form der Linse.

Über die Form der Linse in einem histologischen Werke auch nur wenige Worte zu verlieren, würde unstatthaft sein, wenn sich hieran nicht gewisse Erwägungen allgemeinerer Art knüpften, und zwar solche, die in entwicklungsmechanischer Richtung liegen.

Zunächst bemerken wir, daß die Linse stets große Regelmäßigkeit der Form aufweist. Sie ist, wenn wir von Sonderfällen bei Sauropsiden, wo der Ringwulst Modifikationen hervorruft und bei dem Teleostier Anableps tetrophthalmus, wo die Linse im Bereich der unteren Pupille[1]) einen Vorsprung aufweist (SCHNEIDER-v. ORELLI), absehen, ein Rota-

1) Dieses Auge hat eine obere (dorsale) und eine untere (ventrale) Pupille (vgl. 236).

Digitized by Google

tionskörper, sie ist völlig „zyklometrisch" in bezug auf ihre Achse. Nie ist, außer am „Ringwulst", eine Asymmetrie zwischen dorsal und ventral oder lateral und nasal einwandfrei nachgewiesen worden.

Sodann fällt auf, daß die Form der Linse von wirklicher flacher Linsenform bis zur vollendeten Kugelform (die von Fischen und Wassersäugern allerdings auch nur selten völlig erreicht wird) variiert, jedoch nie darüber hinaus. Wir finden nie eine in axialer Richtung verlängerte Linse, obwohl eine solche gleichzeitig viel Licht sammeln und — im Gegensatz zur kugligen oder flachen Linse — doch einen nahen Brennpunkt haben könnte, also z. B. für Tiefseefische geeignet erschien.

Ich habe stets darauf hingewiesen, daß in der Kugelform wahrscheinlich das Maximum der Abrundung der Linse vorliegt, welches dem tierischen Organismus möglich ist. Wir können zwar die Bedingungen, die die Gestalt der Linse bestimmen, die etwaigen Oberflächen- und Membranspannungsverhältnisse, keineswegs genau analysieren, den Eindruck aber, daß relativ einfache physikalische Verhältnisse der weiteren Achsenverlängerung der Linse ein Halt gebieten, gewinnt man unmittelbar, und auf das hierin liegende Problem wollte ich mit vorstehenden kurzen Worten hinweisen.

Sodann nur noch ein paar Einzelheiten. Lange hat man geglaubt, die flachste Linse unter allen Tieren hätte der Mensch. Nun haben zunächst einige Affen noch flachere Linsen als Homo sapiens, diese und alle übrigen Säugetiere werden aber noch weit übertroffen von Echidna, wo die Linse bei 3,0 mm Durchmesser nur 0,8 mm Achsenlänge hat (Franz 1911). Echidna kommt hierin manchen Vögeln gleich, jedoch nur äußerlich oder „zufällig", weil bei den Vögeln flache Linsen durch den peripher ansetzenden Ringwulst zustandekommen.

Der „Äquator" der Linse, d. h. die Zirkumferenz der größten quer zur Achse gelegten Ebene, liegt fast ausnahmslos vor der Mitte der Achse, so daß die distale Fläche schwächer gewölbt ist als die proximale. Die einzige Ausnahme bildet Talpa, dessen rudimentäres Auge wir unten gesondert behandeln werden.

Am Aquator der Linse ist bei vielen Vögeln und aus anderen Gründen bei den Säugern eine „meridional" verlaufende Kannelierung bemerkbar, leistenartige Erhebungen mit dazwischen liegenden Tälern.

Weiteres über die Form der Linse würde nicht hierher gehören.

b) Linsenepithel.

Wir sagten schon, daß das Linsenepithel stets die ganze prääquatoriale Linsenfläche und zudem oft noch einen Teil der postäquatorialen Fläche überzieht.

Die Verschiedenheiten des Linsenepithels bei den einzelnen Wirbeltierklassen und -ordnungen betreffen demnach in erster Linie die Frage, wie weit das Epithel über den Äquator hinaus auf die proximale (postäquatoriale) Fläche reicht, und wo also die Epithelgrenze liegt; sodann handelt es sich noch um die Dicke des Epithels.

Im allgemeinen ist das Epithel an der distalen Fläche der Linse am dünnsten, um nach dem Äquator und der Epithelgrenze hin ständig zuzunehmen. Diese „Dickenregel" erleidet jedoch Ausnahmen, und zwar die beträchtlichsten bei den Reptilien.

Selachier. Das Epithel überzieht nicht bloß die Distalfläche der Linse, sondern greift noch ziemlich weit über den Äquator auf die

Digitized by Google

Proximalfläche über. Die Epithelgrenze bildet jedoch auf der Proximalfläche der Linse nicht einen Kreis, wie man zunächst annehmen könnte, sondern eine Ellipse, deren größere Achse horizontal liegt, also der Lage der hinteren Linsennaht (s. unten) entspricht.

Das Epithel ist in der Mitte der Distalfläche am dünnsten, und dies dünne Plattenepithel nimmt seitlich bis zur dreifachen Höhe zu, wobei die Zellen zylindrisch werden. Die 12—15 Zellreihen unmittelbar vor der Epithelgrenze haben bereits meridional gestellte Zellkerne. — RABL.

Teleostier. Das Linsenepithel reicht etwa ebenso weit wie bei Selachiern, manchmal vielleicht noch weiter auf die Proximalfläche der Linse über. Seine Dicke ist im wesentlichen überall gleichmäßig, sie nimmt zwar mit erheblicherer Linsengröße zu, ist aber am vorderen Pole nicht wesentlich und nicht in bestimmter Weise anders als am Äquator. Ich ermittelte folgende Zahlenwerte:

Dicke des Linsenepithels in Millimetern bei Teleostiern.

	am distalen Pol	am Äquator
Agonus cataphractus, junge Larve Linsendurchm 0,15 mm . .	0,0025	0,0025
Gasterosteus aculeatus. Linsendurchm. 0,8 mm	0,003	0,004
Goldfisch, Linsendurchm. 1,5 mm	0,0054	0,003
Clupea harengus. Linsendurchm. 3,0 mm . .	0,0047	0,0042
Gadus aeglefinus. Linsendurchm. 3,3 mm . .	0,0075	0,0064
Hippoglossus vulgaris. Linsendurchm. 6,5 mm	—	0,014

Dipnoi. Die Linse von Protopterus soll nach HOSCH überall, auch an ihrer Hinterseite, einen Epithelbelag zeigen (??). Es wäre interessant, nachzuprüfen, ob irgend eine besondere Eigentümlichkeit der Protopteruslinse Anlaß zu dieser offenbar irrtümlichen Angabe geben konnte.

Die Linse von Lepidosiren zeigt nach KERR keine Besonderheiten, außer erheblichen in ihrer Entwicklung (s. unten).

Amphibien. Bei jungen Larven liegt die Epithelgrenze noch wie bei den Selachiern auf der Proximalfläche der Linse, bei erwachsenen Amphibien stets am Äquator.

Bei den Larvenzuständen sind die Zellkerne und Zellareale überall von ungefähr gleicher Größe; bei erwachsenen Tieren aber ist das Epithel an der Proximalfläche verdünnt. Bei der Anuren ist dieser Unterschied viel schärfer ausgeprägt als bei den Urodelen; letztere bleiben also, wenn man so will, dem Larvenzustande näher. Das Extrem der Anuren bilden Rana und Bufo, das Extrem der Urodelen Amblystoma. Hyla und Salamandra stehen mehr intermediär.

Digitized by Google

Epitheldicke am Pol und Äquator in Millimetern nach RABL.

Axolotl	0,0068	0,0099
Triton crist.	0,0099	0,0166
Salam. mac.	0,0066	0,018
Rana fusca	0,0033	0,020
„ escul.	0,0036	0,025
Hyla arborea	0,0025	0,01162
Bufo variabilis	0,0033	0,023

Die Anordnung der Zellen zu Meridionalreihen an der Epithelgrenze ist hier wie bei den Selachiern zu konstatieren (Fig 260). Namentlich an dieser Stelle sind die Zellkerne bei den Urodelen deutlich gelappt (Fig. 326). — RABL.

Fig. 260. **Linse einer ca. 6 cm langen Larve von Triton cristatus.** Etwas schief gesehen, so daß der distale Linsenpol unter die Ebene des Papieres kommt. Nach RABL.

Reptilien. Vorausschickend müssen wir bemerken, daß bei den meisten Reptilien die seitliche Partie des Linsenepithels sich zu einem eigenartigen hohen Zylinderepithel umformt, den Ringwulst bildend (Fig. 261, 263, 264). Dieser geht seinerseits an seinem hinteren oder proximalen Ende in die Linsenfasermasse über. Da wir nun den Ringwulst besser in einem folgenden Abschnitt gesondert zu besprechen haben, kommt die Lage der Epithelgrenze bei den betreffenden Arten zunächst nicht in Frage, und wir haben hier, und ebenso bei den Vögeln, als „Linsenepithel" im engeren Sinne etwas zu besprechen, was nur einem Teil des Linsenepithels bei Fischen, Amphibien und Säugern entspricht. Im wesentlichen handelt es sich dann nur um das Epithel der Proximalfläche.

Dieses ist bei Echsen sehr dünn, z. B. beim Gecko 0,005 mm, bei Lacerten kaum meßbar (ca. 0,001). Vom Linsenpole ab nimmt es allmählich an Höhe zu.

Die Schlangen nehmen hinsichtlich des Linsenbaues eine sehr bemerkenswerte Sonderstellung unter allen Reptilien ein. Zunächst fehlt allen der Ringwulst. Während ferner die Dickenverhältnisse des Linsenepithels bei einigen Schlangen (Eryx) noch recht normal gefunden werden, etwa wie bei Amphibien, und die als absolute Dicke an der Vorderfläche nicht erheblicher als bei den Eidechsen ist, haben die Vipern und in noch stärkerem Maße die Nattern ein an der Vorderfläche verdicktes Epithel (Fig. 262), ein unter allen Wirbeltieren einzig dastehendes Verhalten. In der Umgebung des Poles sind die Zylinderzellen ungemein mannigfaltig geformt (Fig. 265). Die Zellkerne sind stets kugelig. Die Epithelgrenze liegt bei Zamenis und Nattern proximal

Digitized by Google

vom Äquator, bei Vipern und Eryx vielleicht noch etwas distal von demselben.

Beim Alligator finden wir wiederum ein normaleres Verhalten, das Epithel ist am distalen Linsenpole am dünnsten und erreicht am



Fig. 261. **Linse von Lacerta viridis.** Nach RABL.



Fig. 262. **Linse von Zamenis viridiflavus.** Nach RABL.

Äquator 0,06 mm Höhe. Es findet sich hier also nach RABL nur der Anfang eines Ringwulstes, das Bild erinnert wieder an das der Amphibienlinse, zumal die Epithelgrenze beim Alligator schon dicht hinter dem Äquator liegt. Ähnliche Verhältnisse liegen bei den Schildkröten vor, nur ist bei ihnen das Epithel an der ganzen Proximalfläche erheblich höher (bei Emys 0,01 mm und Testudo 0,01 mm).

Vögel. Bei den Vögeln fehlt der Ringwulst nie, obschon er, wie wir sehen werden, sehr ungleich ausgebildet ist.

Das Epithel der Proximalfläche der Linse ist bei der Taube eher dicker, als es sonst hier getroffen wird, und kann eher als ein niedriges kubisches, denn als ein Plattenepithel bezeichnet werden. Beim Wellenpapagei ist es 0,003 mm hoch, die Zellen sehr platt. (RABL.)

Digitized by Google

Säuger. Die Lage der Epithelgrenze entspricht nach RABL bei allen Säugerlinsen, mögen sie so flach sein wie die des Menschen, oder so kugelig wie die der Maus oder Ratte, ziemlich genau dem Äquator, streng genommen liegt ein wenig proximal von ihm. Hierin gleichen die Säuger also den ausgebildeten, landlebigen Amphibienstadien, unterscheiden sich aber von deren wasserlebigen Larven und von den Fischen. Es ist nun interessant, daß die Pinnipedier und Denticeten (Zahnwale) die ja auch in der Kugelform der Linse sich den Fischen annähern, die Epithelgrenze nach PÜTTER auch wieder auf der proximalen Linsenfläche zeigen, ebenso ein Embryo von Manatus latirostris. Die Bartenwale aber bleiben dem Säugertypus treu, worin sich wahrscheinlich die diphyletische Abstammung der Wale dokumentiert.



Fig. 263. **Linse von Chamaeleo vulgaris.** Nach RABL.

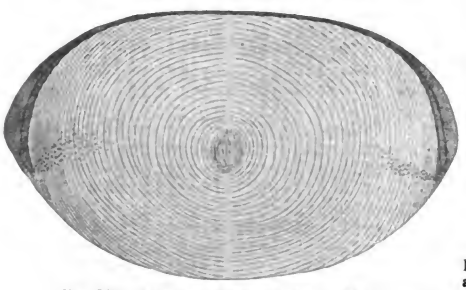

Fig. 264. **Linse von Testudo graeca.** Nach RABL.

Wie sich jetzt schon aus der Lage der Epithelgrenze zum Äquator ergibt, ist die Lage der

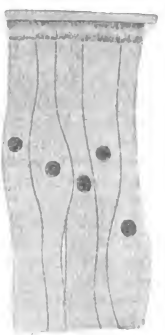

Fig. 265. **Linsenepithel am vorderen Linsenpol von Zamenis.** Nach RABL.

Epithelgrenze zu den Meridionalhöckern der Linsenperipherie derartig, daß die Epithelgrenze an der proximalen Kante der die Kannelierung hervorrufenden Höcker liegt (Beobachtung an Orycteropus).

Die Dicke des Epithels am Äquator verhält sich zu der am distalen Linsenpole bei Raubtieren öfters wie 6:1, beim Pferd wie 5:1, beim Schwein und bei Wiederkäuern ist die Differenz viel geringer (2:1 bzw. 3:1), indem nämlich das Epithel an der distalen Fläche relativ höher ist. Etwa in der Mitte zwischen diesen Extremen stehen die meisten Tiere. Der Mensch scheint unter den Carnivoren das dünnste Linsenepithel zu besitzen (RABL).

Digitized by Google

Dicke des Epithels bei Säugern in Millimetern, größtenteils nach RABL.

	vorderer Pol	Äquator		vorderer Pol	Äquator
Orycteropus	0,004	0,010	Hund, kleine Rasse	0,002	0,0125
Pferd	0,003	0,015	„ mittelgr. „	0,002	0,0125
Schwein	0,007	0,015	„ große „	0,003	0,0135
Reh	0,006	0,01	Fuchs	0,092	0,01
Gemse	0,006	0,017	Marder	0,003	0,013
Schaf	0,005	0,01	Katze	0,003	0,01
Rind	0,006	0,01	Macacus	0,004	0,012
Hase	0,003	0,01	Inuus	0,003	0,012
Kaninchen	0,005	0,013	Cynocephalus	0,004	0,008 (?)
Meerschweinchen	0,004	0,016	Mensch	0,0025	0,009
Ratte	0,0025	0,01	Vesperugo noct.	0,001	0,003
Maus		0,005	„ pip.	0,002 (?)	0,006
Eichhörnchen	0,007	0,0125	Rhinolophus	0,002	0,0035

Von erheblicher Dicke ist das Linsenepithel bei Wassersäugetieren nach PÜTTER. Sehr beachtenswert ist die Angabe, daß es in einigen Fällen mehrschichtig sein soll, was ein vollkommen einzig dastehender Fall wäre.

Dicke des Linsenepithels an den Proximalflächen der Linsen bei Wassersäugetieren nach PÜTTER.

Macrochinus	0,012	
Manatus-Embryo	0,030	mehrschichtig
Balaenoptera	0,010	3. Teil doppelschichtig!

Je höher das Epithel, um so mehr nähern sich die Zellen meist der Zylinderform und um so dichter stehen die Kerne beieinander. Vor der Epithelgrenze liegen die Zellen wieder in Meridionalreihen, die oft einen „überwältigenden Eindruck von Regelmäßigkeit" machen. „Beim Menschen scheinen die Reihen ziemlich kurz und nicht so regelmäßig zu sein wie sonst; vielleicht gilt dies auch von den Affen." Näheres bei RABL.

Bei allen Tieren liegen die Linsenepithelzellen vor der Übergangszone zu den Linsenfasern in recht deutlichen meridionalen Reihen. Hiervon machen nur die Fledermäuse eine Ausnahme, deren kleine Linsen vom Bau sonstiger Säugerlinsen nach RABL erheblich abweichen und etwas embryonaler dastehen (wie ich ja schon gelegentlich andeutete, daß RABL dazu neigt, das Fledermausauge für auf dem Stadium einer beginnenden Rudimentierung stehend zu erachten). Einzelne Stellen machen den Eindruck, als ob die Zellen tatsächlich zu meridionalen Reihen aneinander gefügt wären, andere aber lassen jene Ordnung vermissen. Die Bilder erinnern in hohem Grade an die, welche man von embryonalen Linsen in jenen Stadien bekommt, in welchen sich die meridionalen Reihen eben zu bilden beginnen.

c) Der Ringwulst der Sauropsiden.

Den Schlangen fehlt der Ringwulst, die stark verdickte und besonders differenzierte Äquatorialpartie des Linsenepithels, stets. Ja, was wir bei Vipern und Nattern fanden: die Verdickung des Linsenepithels nach dem distalen Linsenpole zu (Fig. 262), ist genau das entgegengesetzte Verhalten.

Digitized by Google

Es scheint also der Schlangenlinse eine funktionell für uns noch nicht erklärte, jedenfalls aber der Ringwulstbildung entgegen arbeitende „Tendenz", wenn man so sagen will, innezuwohnen.

Wo diese Tendenz fehlt, finden wir den Ringwulst in verschiedenem Ausbildungsgrade.

Wir erwähnten schon das Anfangsstadium des Ringelwulstes beim Alligator und bei den Schildkröten (Fig. 264). Seine Höhe beträgt beim Alligator 0,06 mm, bei Emys 0,04, bei Testudo bis 0,11 mm. Die Kerne liegen bei Schildkröten meist in der Nähe der Linsenfaserseite der hohen Zylinderepithelzellen, beim Alligator in halber Höhe der Zellen.

Fig. 266. **Zellen des Ringwulstes von Gecko.** Nach RABL.

Eine wichtige, weil bei den Vögeln regelmäßig wiederkehrende Beobachtung machte RABL bei Emys. „Jedem Ciliarfortsatz entsprechend fand sich nämlich an der Oberfläche des Ringwulstes ein seichter, aber ganz deutlicher Eindruck, und die Zellen des Ringwulstes waren so gestellt, daß sie mit ihren unteren Enden gegen die Zwischenräume zwischen den einzelnen Ciliarfortsätzen konvergierten.'

Fig. 267. **Ringwulstfasern von Lacerta muralis.** Nach RABL.

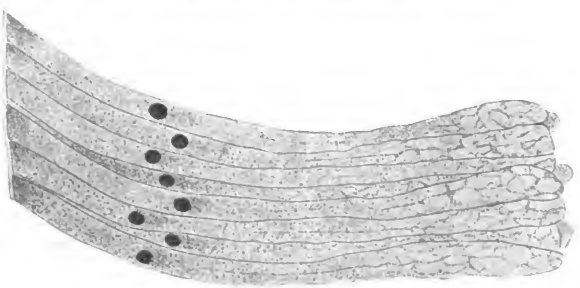

Fig. 268. **Desgl. von Lacerta faraglionensis.** Nach RABL.

Wir finden also hier schon die ersten Spuren der meridionalen Kannelierung der Linsenperipherie.

Von Hatteria glaubt RABL nach unvollständigen Beobachtungen, daß hier ein Ringwulst vorhanden ist. (Ich sehe nachträglich, freilich an embryonalen Augen, daß dies zweifellos zutrifft.)

Digitized by Google

Unter den Echsen finden wir bei Platydactylus, dem Gecko, noch einen niedrigen Ringwulst von nur 0,062 mm Dicke. Die Kerne liegen meist noch der Linsenfaserseite nahe. Einigen Zellen sitzt an diesem Ende anscheinend ein Sekrettropfen auf (Fig. 266). Ähnlich verhält sich Anguis fragilis, nur daß die Fasern bei ihr breiter sind und weniger dicht stehen, so daß der Ringwulst im Verhältnis zu dem anderer Eidechsen ein rudimentäres Aussehen hat. Viel mächtiger als bei diesen Arten und Gongylus ist der Ringwulst bei Lacerten. Seine größte Höhe erreicht er nicht am Äquator, sondern distal von ihm. Die Kerne der hohen Zylinderzellen liegen hier und ebenso bei allen folgenden Arten der Basalseite der Zellen genähert, also am entgegengesetzten Ende als bei schwächerer Entwicklung des Ringwulstes. Dies hängt mit der Umbildung des apikalen Zellteiles zusammen; am bedeutendsten wird diese in der mittleren, dicksten Partie des Ringwulstes: bei Lacerta muralis erinnert er noch (Fig. 267) an Platydactylus, bei L. faraglionensis und viridis aber sind die Fasern ausnahmslos kolbig angeschwollen oder von Stelle zu Stelle spindelförmig aufgetrieben (Fig. 268). Die der Linsenfasermasse genäherten Zellteile zeigen dabei ausnahmslos ein stark vakuolisiertes Protoplasma.

Fig. 269. Desgl. von Pseudopus. Nach Rabl.

Bei Pseudopus finden sich dieselben Eigenschaften in noch stärkerem Maße ausgeprägt (Fig. 269). Hier ist nicht mehr mit Gewißheit zu erweisen, aber doch mit großer Wahrscheinlichkeit anzunehmen, daß, wie bei den vorigen Arten, jede Faser von der inneren bis zur äußeren Fläche des Ringwulstes reicht.

Das Chamäleon unterscheidet sich vom Scheltopusik mehr durch die einzig dastehende Dicke des Ringwulstes (Fig. 263) als durch seinen Bau.

Digitized by Google

Auch bei den Vögeln beziehen sich die Unterschiede wohl mehr auf die Größe und Dicke des Ringwulstes als auf seinen inneren Bau, soweit er genauer bekannt ist.

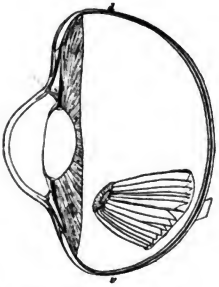

Fig. 270. **Struthio ameius L.,** rechtes Auge. 2 : 1.

Fig. 271. **Linse von Phoenicepterus roseus.** 6 : 1.

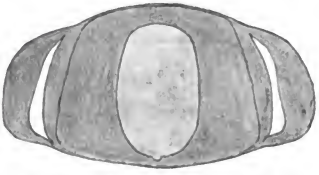

Fig. 272. **Pernis apivorus.** Linse 6 : 1.



Fig. 273. **Aquila chrysaetus.** Linse 6 : 1.

Fig. 274. **Rissa tridactyla.** Linse 6 : 1.

Fig. 275. **Jynx torquilla.** Linse 6 : 1.

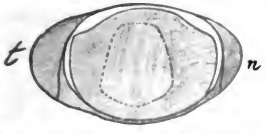

Fig. 276. **Colaeus monedula.** Linse 6 : 1.

Fig. 277. **Urinator septentrionalis.** Rechtes Auge, ventrale Hälfte 2 : 1.

Digitized by Google

Von den Unterschieden der Größe, sowie von der oft leicht erkennbaren Asymmetrie des Ringwulstes mögen die nebenstehenden Figuren Zeugnis ablegen (Fig. 270—282).

Die Asymmetrie ist am stärksten bei Cypselus (Fig. 282), aber auch bei anderen Arten wahrnehmbar (Fig. 273, 281).

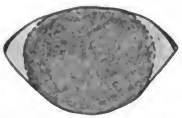

Fig. 278. **Ardea cinerea.** Linse 6 : 1.

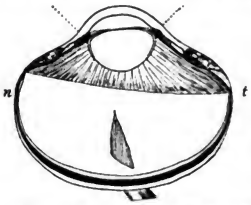

Fig. 279. **Uria troile.** Rechtes Auge, ventrale Hälfte 2 : 1.

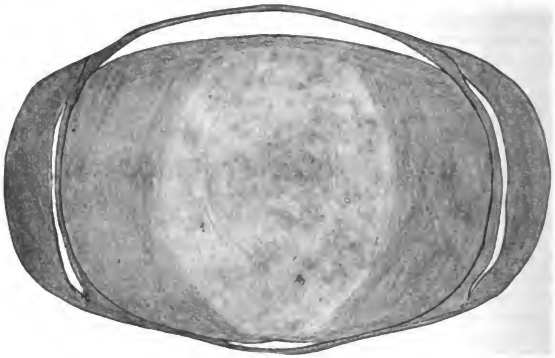

Fig. 280. **Bubo bubo.** Linse 6 : 1.

Die Entwicklung des Ringwulstes ist eine ungleiche nach Breite und Höhe. Wenig breit ist er z. B. bei Phoenicopterus (Fig. 271) und Gallinula.

Den dünnsten, mit bloßem Auge gar nicht sichtbaren Ringwulst haben Apteryx und Cereopsis (Fig. 283). Dann folgen Struthio (Fig. 270),



Fig. 282. **Linse von Cypselus apus.** Nach RABL.

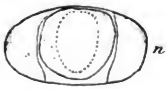

Fig. 281. **Delichon urbica.** Linse 6 : 1.

Uria (Fig. 279), Urinator (Fig. 279) und Ardea (Fig. 271). In Fig. 271 von Ardea wird er durch den äußersten schmalen Streif der Figur dargestellt. In diesen Beispielen sitzt er meist dem Rande der Distalfläche

Digitized by Google

der Linse auf, er sowie die Epithelgrenze liegt also distal vom Linsenäquator.

Dünn ist er auch im Verhältnis zur Größe der Linse bei den Eulen und Podargus.

Dann folgen etwa Papageien, demnächst die Mehrzahl der Vögel einschließlich der Tagraubvögel.

Besonders dick ist dagegen der Ringwulst der kleineren Singvögel, alle Vögel aber werden in der Dicke des Ringwulstes von den Schwalben und Seglern übertroffen. RABL, FRANZ.

Beim Kiwi (Apteryx) scheinen die Ringwulstzellen nach RABL nur zum Teil an ihrem Ende kolbenförmige Anschwellungen zu bilden. Jedenfalls fehlen bei Cereopsis die schon bei vielen Reptilien beobachteten Sekrettropfen nicht.

Bei stärkerer Entwicklung des Ringwulstes liegen die Kerne stets dicht unter der Linsenkapsel. Die Bilder, welche Meridionalschnitte geben, erinnern im übrigen hochgradig an die der komplizierten Saurierringwülste (also an Fig. 269).

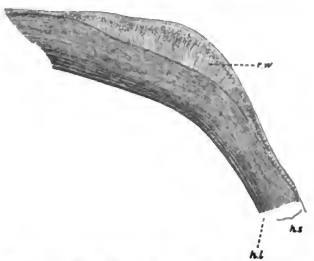

Fig. 283. **Randpartie der Linse von Cereopsis mit Ringwulst.** *rw* Ringwulst, *hs* Hüllschale, *hl* Hauptlinse. Linsenkapsel etwas zu dick gezeichnet.

Ich komme hier, einige sehr ungenügende Angaben von RITTER übergehend, mit RABLS Worten auf das Aussehen der Äquatorialschnitte zu sprechen, welches an den schon bei einem Reptil (S. 255) erhobenen Befund erinnert:

„Man sieht nämlich, daß sich die Ringwulstfasern von Stelle zu Stelle mit ihren verdickten, kolbigen Enden gegeneinander kehren, bzw. voneinander abwenden, so daß es zu sehr eigentümlichen Bildungen kommt, die den Eindruck von Wirbeln machen, und die sich in regelmäßigen Abständen am ganzen Ringwulst wiederholen. Die Zahl dieser Wirbel entspricht der Zahl der Ciliarfortsätze, und schon diese Tatsache allein legt die Vermutung nahe, daß die Wirbel der Beziehung der Ciliarfortsätze zum Ringwulst ihre Entstehung verdanken. — Den gleichen Bildungen begegnet man in den Linsen fast aller Vögel, nur sind dieselben nicht überall mit gleicher Schärfe ausgeprägt“ (Fig. 285). Ich kann in diesen Erscheinungen keine direkten Wirkungen des Druckes von den Ciliarfortsätzen her erkennen, wohl aber Anpassungen an diesen Druck. Der Ringwulst erhält dadurch denjenigen Bau, welcher geeignet ist, den Druck von den Ciliarfortsätzen her möglichst weit ins Innere fortzusetzen[1]).

Die kolbenförmigen Endanschwellungen, sowie die vor dem Ende liegenden spindelförmigen Anschwellungen der Ringwulstfasern sind bei den Tagraubvögeln besonders groß. Während bei diesen die spindelförmigen Anschwellungen schon im zweiten Fünftel der Länge der Fasern beginnen, treten sie bei der Krähe und dem Nußhäher erst im letzten

1) Hierher gehören einige neuere Angaben von ISCHREYT.

Digitized by Google

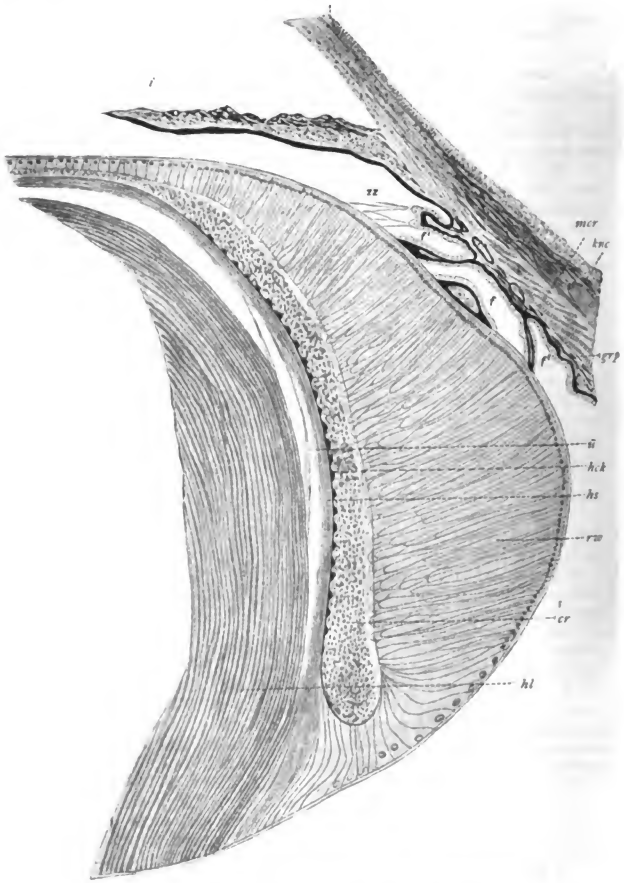

Fig. 284. **Aus einem Meridionalschnitt durch die Linse von Motacilla.** *cc* Conjunctiva corneae, *i* Iris, *zz* Zonula zinii, *mcr* Musculus cramptoni, *knc* Knochen der Sklera, *grp* Grundplatte des Ciliarkörpers, *f*, *f'* Ciliarfortsätze, *rw* Ringwulst der Linse, *scr* Sekret im Cavum lenticuli, *hck* Höcker, *hs* Hüllschalen, *ü* Übergangsfasern, *hl* Hauptlinse.

Digitized by Google

Drittel in größerer Zahl auf. So ergeben sich mancherlei Unterschiede, bezüglich deren auf die RABLsche Arbeit verwiesen werden muß. Im ganzen sind sie längst nicht so erheblich wie bei den Reptilien.



Fig. 285. **Stück eines Äquatorialschnittes durch den Ringwulst von Cypselus apus.** *cf* Ciliarfortsätze. Nach RABL.

Hier wäre noch die Epithelgrenze der Sauropsiden zu besprechen, die Stelle, an welcher der Ringwulst in die Linsenfasermasse übergeht. Ich möchte aber bezüglich aller Einzelheiten auf RABL verweisen und nur betonen, daß auch bei Reptilien und Vögeln die Epithelzellen oder vielmehr hier die Ringwulstzellen dicht vor der Epithelgrenze zu meridionalen Reihen angeordnet sind. Dies ist also ein bei allen Wirbeltieren wiederkehrendes Verhalten. Auch bei den Schlangen, wo sonst sehr abnorme Verhältnisse herrschen, ist dies nicht anders.

d) Linsenfasermasse.

Die Linsenfasermasse nimmt den weitaus größten Teil der Linse ein.

Man hat oft vom geschichteten Baue der Linse gesprochen, und in der Tat machen nicht nur Meridionalschnitte durch die Linse leicht den Eindruck eines geschichteten Baues, sondern man kann

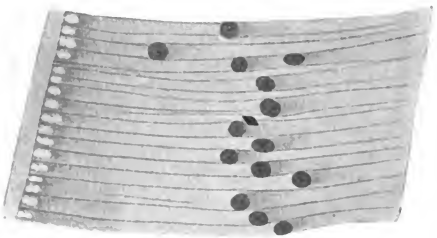

Fig. 286. **Äußeres Ende der Ringwulstfasern des Hühnerhabichts, Astur palumbarius.** Nach RABL.

Fig. 287. **Spindeln des Ringwulstes des Hühnerhabichts.** Nach RABL.

Digitized by Google

auch von der in Paraffin gehärteten Linse unschwer nach und nach dünne Blättchen abspalten, etwa wie bei einer Zwiebel. Es geht daraus wenigstens soviel mit Bestimmtheit hervor, daß sich die Linsenfasermasse in konzentrischer Richtung relativ leicht spaltet.

Außerdem spaltet sich die Linse bei Anwendung ungeeigneter Konservierungsmethoden leicht von selber in meridionaler Richtung.

In histologischer Hinsicht kann man, wie RABL nachwies, nicht von Linsenschichten, sondern eher von radiären Lamellen sprechen. Wie nämlich die schematische Fig. 288, ein Äquatorialschnitt durch die Linse zu erkennen gibt, liegen die einzelnen hier quergeschnittenen Linsenfasern in meridionalen Reihen (nur im Zentrum der Linse etwas unregelmäßiger). Daraus, daß jede einzelne Linsenfaser in tangentialer Richtung abgeplattet ist, erklärt sich das Auftreten von Loci minoris resistentiae in dieser Richtung und die Neigung zum Abblättern konzentrischer Schichten.



Fig. 288. **Schema einer Selachierlinse** (Segment eines Äquatorialschnittes). *1* Hauptfasern, *2* Übergangsfasern, *3* Zentralfasern. Nach RABL.



Fig. 289. **Embryonale Kaninchenlinse.** Nach RABL.

Digitized by Google

An jeder Linse kann man mit RABL die mehr oder weniger regelmäßig angeordneten Hauptfasern (Fig. 288_1) von den ganz unregelmäßig liegenden Zentralfasern (Fig. 288_3) unterscheiden und zwischen beiden, wenn man will, noch eine Zone der Übergangsfasern annehmen.

Ich fand bei der Vogellinse, daß die Linsenfasern unter einander durch feine Querbrücken verbunden sind (Fig. 290) und glaube nach gewissen Anzeichen, daß diese Erscheinung im Bereiche der Wirbeltiere weiter verbreitet sein wird (wenigstens bei Säugern). RABLS Fig. 7, Taf. 12, Ringwulstzellen von Platydactylus, läßt mich auf die Idee kommen,



Fig. 290. **Motacilla alba, Linsenfasern im Querschnitt.** Man beachte ihre gegenseitige Verbindung.

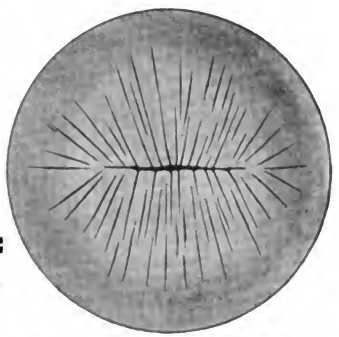

Fig. 291. **Linse von Mustelus laevis, mit hinterer Linsennaht.** Nach RABL.

ob nicht dasselbe für die Ringwulstfasern gelten kann. Übrigens sehe ich aus Mitteilungen von HOSCH, BABARASCHEW und LEBER, daß auch am Epithel der Vorderfläche der Linse derartige Interzellularbrücken vorhanden sind.

Außer der Form und gegenseitigen Anordnung der Linsenfasern sind für die vergleichende Betrachtung noch wichtig: die Kernzone und die Linsennaht.

Die Kernzone studiert man am besten an Meridionalschnitten. Sie erscheint hier als die Reihe der Zellkerne der Linsenfasern, beginnt also an der Epithelgrenze und wendet sich von ihr nach innen und zwar anfangs unter jeweils charakteristischem Verlaufe, um sich darnach meist völlig zu zerstreuen.

a *b*

Fig. 292. *a* **Hintere Linsennaht von Pristiurus.** *b* **Figur an der hinteren Linsenfläche einer großen Mustelus-Linse.** Nach RABL.

Die Linsennaht, beim Menschen bekanntlich am proximalen wie am distalen Pole meist eine dreistrahlige Figur bildend, bei vielen Tieren aber nur strichförmig, entsteht dadurch, daß im ausgebildeten Zustande die Fasern nicht mehr wie bei der in Fig. 289 dargestellten embryonalen Linse nebeneinander von der distalen zur proximalen

Digitized by Google

Linsenfläche streben, sondern sich einerseits mit ihren proximalen, andererseits mit ihren distalen Enden auf bestimmten Meridianen einander zukehren, wodurch eben diese Meridiane auf der Linsenoberfläche als Linien erscheinen.

Wir beginnen die Einzelbesprechungen mit den Linsennähten, als dem am einfachsten zu behandelnden Gegenstande.

Linsennähte.

Zunächst ist bei manchen Arten gar keine Linsennaht zu beobachten. Abgesehen davon, daß sie unter Umständen, obwohl vorhanden, schwer erkennbar sein werden, dürften sie in manchen Fällen wirklich fehlen, so z. B. bei Triton (im Gegensatze zu anderen Amphibien), bei vielen Reptilien, anscheinend beim Gecko, sicher bei anderen Sauriern, und bei den Schildkröten (im Gegensatz zu Alligatoren und Schlangen) und bei allen Vögeln (Rabl).

Die Mehrzahl der Wirbeltiere besitzt jedoch Linsennähte, und zwar meist einfache spaltförmige oder lineare, wobei die Naht der proximalen (hinteren) Linsenfläche horizontal steht, die der distalen (vorderen) Fläche vertikal. So bei den Selachiern, wo allerdings die Länge der Nähte mit Alters- (und Größe-)zunahme der Linse abnimmt (Fig. 292) und sie mithin bei sehr großen Linsen fehlen können, ähnlich bei Teleostiern; relativ kürzer sind sie bei den Amphibien (außer Salamandra, s. oben), bei Schlangen, ziemlich lang aber beim Alligator, ferner bei Hase und Kaninchen unter den Säugern. Die hintere Naht geht schief von dorsal-nasal nach ventral-temporal (Rabl).

Alle anderen Säugetiere besitzen, soweit bisher bekannt, eine kompliziertere Figur und zwar meist einen dreiteiligen Linsenstern, wie er beim Menschen schon lange bekannt ist. Ungefähr, aber nicht genau, steht an der hinteren Fläche ein Strahl senkrecht nach unten, an der vorderen einer senkrecht nach oben, doch trifft dies nach Rabl nicht genau zu. Auch wo wir dreistrahlige Linsensterne finden, besitzen frühe Embryonalstadien nur einfache lineare Nähte. Rabls Beobachtungen „lassen den Schluß zu, daß von den drei Strahlen der hinteren Linsennaht die beiden oberen zusammen der hinteren Linsennaht des Kaninchens . . . . . entsprechen".

Wie bei alten Fischlinsen an Stelle der linearen Nähte anderweitige Figuren treten können, so gilt gleiches wahrscheinlich auch von den Linsensternen der Säugetiere. Die Figuren 293 und 299 mögen dies demonstrieren.

Die Kernzone.

Die Kernzone der Selachier wendet sich von der Epithelgrenze zunächst eine Strecke weit proximal, biegt dann in scharfem Winkel distal und wendet sich alsdann in der Gegend des Äquators nach innen, um sich allmählich aufzulösen und zu verschwinden (Fig. 300). Die Kerne erfahren nämlich Veränderungen, die zum Kernschwund führen.

Wie in vielfacher Hinsicht, speziell am Baue der Linse, so verhalten sich auch hinsichtlich der Kernzone die beiden Hauptgruppen der Amphibien, die Urodelen und die Anuren verschieden. Während die Anuren an die Selachier erinnern, zieht die Kernzone bei den Urodelen zwar auch zunächst eine Strecke weit proximal, biegt dann aber „nach vorn und unten" um, indem sich die Kerne gleichzeitig sehr häufen.

Digitized by Google

Die Erscheinung des schon bei Selachiern erwähnten Kernschwundes behandelt RABL bei Amphibien sehr genau.

Bei den Reptilien herrscht auch in der Kernzone wieder eine recht erhebliche Mannigfaltigkeit. Bei den Echsen inklusive Anguis, Pseudopus und Gongylus zieht die Kernzone sogleich distal, ungefähr parallel dem inneren Ringwulstrande, um sich etwa am Äquator unter Zerstreung der Kerne in die Tiefe zu wenden (Fig. 261—264).

Fig. 293.

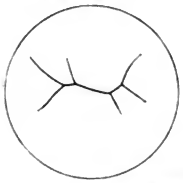

Fig. 294.

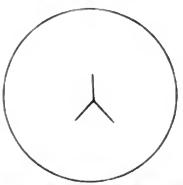

Fig. 295.

Fig. 293. **Linse von Orycteropus,** von hinten.
Fig. 294. **Linse von Orycteropus afer,** von vorn.
Fig. 295. **Hinterer Linsenstern von Balaenoptera physalus.** Nach PÜTTER.

Fig. 296.

Fig. 297.

Fig. 298.

Fig. 299.



Fig. 296. **Vorderer Linsenstern von Hyperoodon rostratus.** Nach PÜTTER.
Fig. 297. **Hinterer Linsenstern von Hyperoodon rostratus.** Nach PÜTTER.
Fig. 298. **Linse von Ursus malayanus,** von vorn.
Fig. 299. **Alte Linse des Menschen,** von hinten. Nach RABL.

Bei den Zamenis liegt die Kernzone zuerst proximal, dann distal, um sich noch distal vom Äquator in die Tiefe zu senken (Fig. 262). Bei den übrigen Schlangen zieht sie nur proximal, um sich dann, natürlich gleichfalls proximal vom Äquator, in die Tiefe zu begeben. Ähnlich verhält sich unter den Schildkröten Testudo (Fig. 264), während Emys ein wieder an die Selachier erinnerndes Verhalten erkennen läßt.

Digitized by Google

Beim Alligator endlich zieht die Kernzone von der Epithelgrenze aus nur eine sehr kurze Strecke proximal, biegt dann in gewohnter Weise wieder nach vorn um und wendet sich schließlich in einem großen nach vorn konkaven Bogen zentralwärts.

Die Vögel verhalten sich ungefähr wie die Echsen, die Kernzone zieht von der Epithelgrenze aus sogleich distal und wendet sich wieder am Äquator, auch distal von demselben (Tauben, Schwalben, Segler) oder proximal von ihm (Eulen) in die Tiefe. Bei Cereopsis jedoch, wo der ganze Ringwulst (ungewöhnlicherweise) distal vom Äquator liegt, senkt sich die Kernzone an der Epithelgrenze alsbald unter starker Zer-

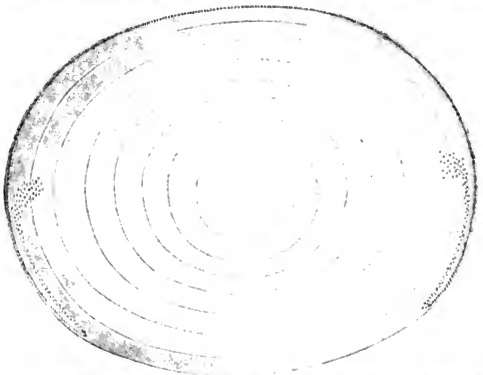

Fig. 300. **Meridionalschnitt durch die Linse eines erwachsenen Mustelus laevis bei schwacher Vergrößerung.** Nach RABL.

streuung der Kerne in die Tiefe. Die genauere Beschreibung des Kernschwundes bei Reptilien und Vögeln wäre wieder bei RABL nachzulesen.

Säuger. Bei allen Ungulaten und Orycteropus zieht die Kernzone eine ganz kurze Strecke proximal und wendet sich dann in die Tiefe, wobei die Kernzone bei Ungulaten im Meridionalschnitt oft asymmetrisch erscheint.

Bei Hase, Kaninchen, Ratte und Maus wendet sich die Kernzone wieder nach kurzem Proximalverlaufe nach innen und vorn, beim Meerschweinchen und Eichhörnchen aber zieht sie von der Epithelgrenze an fast direkt nach innen und vorn.

Bei den Carnivoren findet man wiederum eine zunächst verschieden weit proximal verlaufende, dann in spitzem Winkel distal ziehende Kernzone.

Bei den Primaten wendet sich wieder die Kernzone nach kurzem Proximalverlaufe nach innen und vorn.

Es stehen also unter den Säugern auf der einen Seite Orycteropus, Ungulaten, einige Nager, Primaten, auf der anderen Seite andere Nager und Carnivoren. (Wesentlich nach RABL).

Bei den Primaten kommt nach RABL noch die Armut der Kernzone an Kernen hinzu. Die geringste Zahl der Kerne fand sich bei Cynocephalus und dem Menschen.

Digitized by Google

Linsenfasermasse (im engeren Sinne).

Rabl unterscheidet bei allen Linsen an der Masse der Linsenfasern, wie ich schon sagte, Hauptfasern, Übergangsfasern und Zentralfasern (Fig. 288). Ich möchte, wie ich es auch in meinen Spezialarbeiten getan habe, auf die Heraushebung der Übergangsfasern wenig Wert legen; und da die Zentralfasern überall durch ihre regellose Lage charakterisiert sind und sie zudem oft wegen ihrer unerhörten Härte am frischen und namentlich am konservierten Präparat oft für die Betrachtung fortfallen, sind die Hauptfasern, die auch an Masse stets überwiegen, das wichtigste, was wir zu behandeln haben.

Selachier. Die Linsenfasern, die man, wie schon oben ausgeführt, auch Linsenzellen nennen kann, speziell die Hauptfasern sind bei den Selachiern wie bei allen Tieren lange, abgeplattete, in der Regel sechsseitige Prismen, die, mit ihrer breiten Seite regelmäßig aneinander gereiht, die Radiärlamellen ergeben. In den äußeren „Schichten“[1]) der Linse sind die Fasern breiter und dünner als weiter innen, jedoch nimmt nach der Tiefe hin ihre Dicke dann wieder ab. Die Zahl der Radiärlamellen ist bei jungen Tieren kleiner als bei alten und wechselt zwischen 1211 und 3880.

Fig. 303.

Fig. 302.

Fig. 301.

Fig. 301. **Aus einem Äquatorialschnitt einer Mustelus laevus-Linse.** Tiefer gelegene Fasern. Nach Rabl.

Fig. 302. **Aus einem Äquatorialschnitt der Linse von Chimaera.** Darin 2 große Lücken (?) oder große Faserquerschnitte (?). Nach Rabl.

Fig. 303. **Aus einem Äquatorialschnitt durch die Linse von Raja asterias.** Nach Rabl.

Teleostier. Bei einer relativ großen Teleostierlinse, nämlich bei der 6,5 mm Durchmesser messenden Linse von Hippoglossus vulgaris zählte ich an Äquatorialschnitten ca. 800 Linsenfaser-Radiärlamellen, also bedeutend weniger als bei Selachiern. Ihre Beschaffenheit, namentlich ihre Regelmäßigkeit ist augenscheinlich eine ganz ähnliche wie bei Selachiern.

1) Ich betonte schon mit Rabl, daß es Schichten der Linse im histologischen Sinne nicht gibt. Doch kann man wohl von idealen Schichten sprechen, ohne falsch verstanden zu werden.

Digitized by Google

Amphibien. Einem Äquatorialschnitt durch die Linse einer älteren Tritonlarve ist Fig. 299 entnommen. Außer Zentralfasern (vgl.) Übergangsfasern und Hauptfasern zeigt die Randpartie die Querschnitte von „Randfasern", das sind im Meridionalschnitt S-förmig gekrümmte, junge Fasern, die dicht neben der Epithelgrenze entspringen. Die von den Hauptfasern gebildeten Radiärlamellen zeigen die Erscheinung, daß sie sich teilen, viel öfter als bei den Selachiern, wo Fig. 303 dies zeigt. Die Zahl der Lamellen ist stets sehr gering und bei den Urodelen geringer als bei den Anuren. Beim 6 mm langen Triton cristatus beträgt sie nur 60 bis 70, bei erwachsenen bis 100 und mehr, bei Siredon bis 154, bei Salamandra bis 224, bei Anuren 529 bis 916. Wie bei Selachiern nimmt auch bei Amphibien von außen nach innen die Dicke der Fasern ab und die Breite zu (Fig. 305), seltener sind Verschmelzungen zweier Lamellen (Fig. 306) und anderweitige Unregelmäßigkeiten (z. B. Fig. 307).



Fig. 304. **Aus einem Äquatorialschnitt durch die Linse einer älteren Tritonlarve.** Nach RABL. *Cf* Zentralfasern.

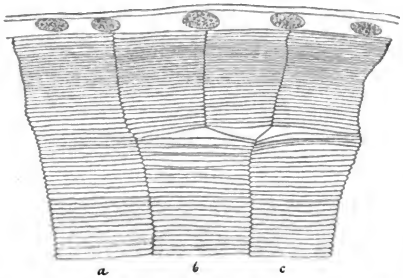

Fig. 305. **Triton cristatus, Äquatorialschnitt.** Nach RABL.

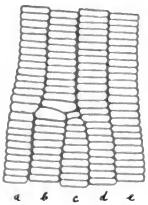

Fig. 306. **Desgl. von Rana fusca.** Nach RABL.

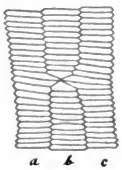

Fig. 307. **Desgl. von Rana fusca.** Nach RABL.

Reptilien. Die Radiärlamellen zeigen mehr Regelmäßigkeit als bei den Amphibien. Ihre Zahl ist meist gering (vgl. RABLs Tabelle).

Digitized by Google

Zahl der Radiärlamellen in Reptilienlinsen, nach RABL.

Alligator mississipiensis . . .	995 (905)
Emys europaea	241 (238)
Testudo graeca	199 (170, 174, 178)[1]
Hatteria punctata	287
Platydactylus mauritanicus . .	260
Lacerta viridis	139 (132, 134)
„ agilis	114 (119, 123, 128)
„ muralis	107
„ faraglionensis . . .	101
Pseudopus Pallasii	190
Gongylus ocellatus	103
Anguis fragilis	93 (102)
Chamaeleo vulgaris	174
Eryx jaculus	201
Python molurus . . . ca.	1100
Tropidonotus natrix	244 (ca. 254)
„ „ var. sparsus	254
Zamenis viridiflavus	276 (283)
Elaphis quaterradiatus . . .	315

Eine Ausnahme machen nur Alligator und Python. Bei Emys und Lacertiliern fand sich weder jemals eine Teilung der Lamellen noch eine Interkalation. Die Fasern sind bei ihnen stets sehr breit und dünn (Fig. 308, 309). Ungewöhnlich aber ist die Unregelmäßigkeit der Fasern, welche Chamaeleo zeigt (Fig. 310). Auch bei allen Reptilien nimmt die Breite und Dünnheit der Fasern von innen nach außen zu. Die Zentralfasermasse ist stets sehr klein.



Fig. 308. **Platydactylus mauritanicus.** Nach RABL.

Während bei den Reptilien, wenn wir von Chamaeleo absehen, große Gleichförmigkeit und Regelmäßigkeit der Hauptfasermasse herrscht, sind die Unterschiede bei den Vögeln schon größer. Auch ist die Zahl der Radiärlamellen im allgemeinen eine größere (vgl. Tabelle), am größten bei den Nachtraubvögeln. Teilungen und Interkalationen der Radiärlamellen finden sich nur in größerer Tiefe. Von innen nach außen nimmt (wie überall) die Breite und Dünnheit der Fasern, aber auch ihre Veränderlichkeit (und Plastizität in vivo?) zu.

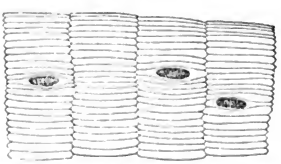

Fig. 309. **Emys europaea.** Nach RABL.

1) Die erste Zahl bezieht sich auf ein erwachsenes, 16,5 cm langes, die anderen (in Klammern) auf junge, 9—10 cm lange Tiere.

Digitized by Google

Zahl der Radiärlamellen in Vogellinsen. Nach RABL.

Melopsittacus undul.	336	Otus sylvestris	2460
Palaeornis torquat.	ca. 520		
Anser cinereus dom.	809	Garrulus glandarius	787
Anas boschas dom.	807	Corvus corone	854
		Emberiza hortulana	434
Gallus domesticus	666 (676)	Pyrrhula vulgaris	478
Tetrao tetrix	714	Fringilla coelebs	433
Bonasia sylvestris	625	Carduelis elegans	358
		Alauda arvensis	508
Columba livia domest.	627 (640)	Hirundo rustica	512
		Hirundo riparia	493
Astur palumbarius	ca. 1180	Hirundo urbica	485
Athene noctua	1550—1600	Cypselus apus	486

Mit diesen und weiteren von RABL notierten Angaben sind aber die histologischen Eigentümlichkeiten der Vogellinse nicht erschöpft, wie ich schon 1909 hervorhob.

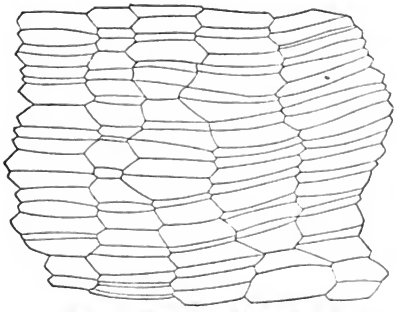

Fig. 310. **Chamaelo vulgaris.** Nach RABL.

An der Masse der Hauptfasern muß ich für sehr wichtig die Differenzierung einer äußeren, aus nur sehr wenigen, besonders feinen Faserlagen bestehenden, zwiebelschalenähnlichen Schicht erachten (Fig. 313). Sie umgibt die nach innen von ihr gelegenen Fasermassen sowohl seitlich (d. h. unter dem Ringwulst) als auch distal (d. h. um den vorderen Linsenpol). Vom Ringwulst ist sie wohl in vivo stets durch einen sekret(*scr*)erfüllten Spaltraum getrennt, dagegen ist fraglich, ob der

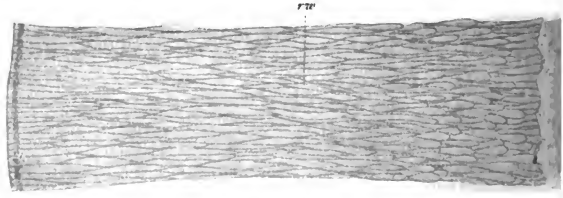

Fig. 313. **Motacilla alba, Bachstelze. Aus einem Äquatorialschnitt durch die Linse.** *ü* übertretende Fasern zwischen Hüll-

Spaltraum zwischen ihr und der nach innen von ihr gelegenen Fasermasse der von mir so genannten „Hauptlinse“ (*hl*) ein natürlicher ist.

Digitized by Google

Hier und da ziehen Fasern von ihr zur Hauptmasse hinüber (*ü*). Vgl. auch dieselben Buchstabenbezeichnungen in Fig. 284).

Gewiß sind bei allen Linsen die äußersten Fasern dünner und feiner als die übrigen. Bei den Vögeln aber ist die Abnahme der Dicke wohl eine besonders scharf markierte. Ich habe die Vermutung aufgestellt, daß die „Hauptlinse" unter dem durch den Ringwulst vermittelten Druck der Ciliarfortsätze Vor- und Rückwärtsbewegungen ausführt, an denen die Hüllschale nicht teilnimmt.

Die Hüllschale wird auch makroskopisch schon oft sichtbar, so in Fig. 271, 272, 274, 276, 280.

Nicht für unerheblich kann ich es ferner halten, daß im Innern der Linse eine bestimmte, oft eigentümlich geformte Partie in makroskopischen Meridionalschnitten oft sich durch weißliche Farbe abhebt

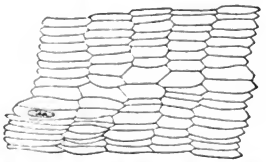

Fig. 311. **Mauersegler.** Nach RABL.

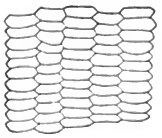

Fig. 312. **Waldeule.** Nach RABL.

(Fig. 273—275, 280 u. 281). Ich nannte sie Zentrallinse, in der Annahme, daß sie vielleicht dioptrisch als Linse in der Linse wirken möge.

In Fig. 313 sehen wir nun noch eine weitere Eigentümlichkeit: der Hüllschale sitzen außen Zapfen oder Höcker auf. Wie sie entstehen mögen, ist und bleibt ziemlich rätselhaft. Sie bestehen aus ganz homogener Masse, die doch höchstwahrscheinlich als Sekretionsprodukt irgendwelcher Zellen aufgefaßt werden muß. Doch zeigen sie zu den Linsenzellen (Linsenfasern) keine bestimmte Lagebeziehung, und die Ringwulstzellen sezernieren ziemlich sicher die Sekretmassen vor, welche nach Fixierung oft die Abdrücke der Höcker genau erkennen lassen. Ich habe früher die Zapfen in Äquatorialschnitten für Querschnitte von Meridionalleisten gehalten, inzwischen aber erkannt, daß es sich nicht um Meridionalleisten handelt, sondern um unter dem Ringwulste in seiner



rw Ringwulst, *scr* Sekret im Cavum lenticuli, *h* Höcker, *hs* Hüllschale, *n* Kern, schale und Hauptlinse, *hl* Hauptlinse.

ganzen Ausdehnung der Hüllschale oder der Hauptfasermasse im Sinne RABLS aufsitzende Zapfen oder Höcker, die ebensogut in Meridionalschnitten

Digitized by Google

(Fig. 284 *hck*) wie in Tangentialschnitten (Fig. 313 *h*) erkennbar sind. Ihre Anordnung zeigt eine wunderschöne oder „überwältigende Regelmäßigkeit", um das wie in vielen Fällen, so auch hier wieder passende Wort zu gebrauchen. Je vier bilden immer die Ecken eines Quadrats nnd zwar so, daß die Diagonalen der Quadrate mit den Meridianen zusammenfallen, so daß man sowohl in meridionaler wie in äquatorialer, wie auch in zwei schrägen Richtungen (parallel in Diagonalen der Quadrate) die Höcker in Reihen stehend findet. — Ihre funktionelle Bedeutung dürfte, wie ich schon früher ausführte, darin bestehen, daß sie ein seit-

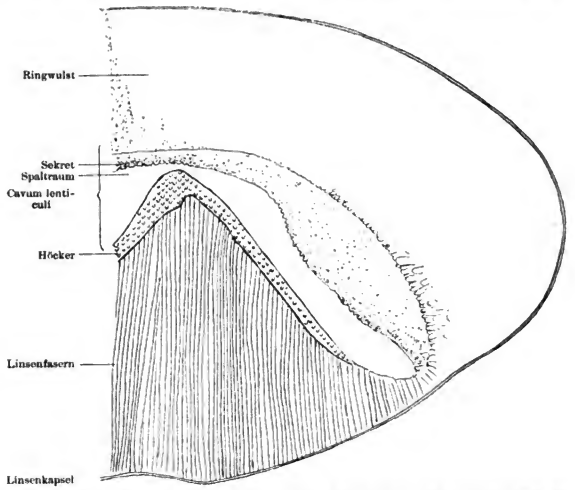

Fig. 314. **Tangentialschnitt durch die Linse von Picus,** 10 μ dick. Die Oberfläche der Linsenfasermasse nicht als Linie, sondern (weil sie fast in die Schnittebene fällt) als Fläche zeigend. Auf ihr die Höcker in regelmäßiger Anordnung, ihre proximale Kontur stets besonders deutlich.

liches Abgleiten der beim Akkomodationsvorgange gegen die Linse gefaßten Ringwulstfasermasse verhindern.

Bei den Säugetieren finden wir zwar im ganzen wieder einfachere Verhältnisse als bei den Vögeln, die Zahl der Fasern ist aber so hoch und ihre Unregelmäßigkeit so groß wie in keiner Tierklasse (vgl. Tabelle).

Zahl der Radiärlamellen in Säugetierlinsen, größtenteils nach Rabl.

Equus caballus	ca. 4300	Cervus capreolus	3387
		Rupicapra rupicapra . . .	3320
		Ovis aries	3105
Sus scrofa domest. *a* . . .	2503	Bos taurus	ca. 3950
„ „ „ *b* . . .	2722		

Digitized by Google

Lepus timidus *a*	2816
„ „ *b*	3061
Lepus cuniculus	
3 Tage alt	1706
erwachsen *a*	2444
erw. *b* links 2541, rechts	2569
Cavia cobaya	
links 1131, rechts	1123
Mus rattus	1273
Mus musculus	646
Sciurus vulgaris *a*	1332
„ „ *b*	1286
Canis familiaris	
jung, 1372 g schwer	2236
erwachsen, kleine Rasse	
(5220 g schwer)	2915
Orycteropus afer.	4—5000
Canis familiaris	
erwachsen, kleine Rasse	
(5920 g schwer)	2894
erwachsen, mittelgr. Rasse	
(9500 g schwer)	3190
erwachsen, große Rasse	
(20200 g schwer)	3330
Canis vulpes	3168
Mustela martes	ca. 2070
Felis domestica	
jung (41 cm lang von der Schnauze bis z. Schwanzwurzel)	3209
erwachsen *a*	3623
erw. *b* links 3411, rechts	3411
erw. *c*	3531
Macacus rhesus, jung *a*	1739
„ „ *b*	1784
Inuus erythraeus, jung	1740
Cynocephalus babuin (8 kg schwer)	1578
Homo, 3 Monate alt	1474
erwachsen *a*	2258
„ *b*	2111

Hierfür dürfte zum Teil aber wohl kaum ausschließlich die absolute Größe der Linsen verantwortlich zu machen sein. RABL hat die Verschiedenheiten (z. B. die sehr auffallenden Artdifferenzen bei Carnivoren) nach seinem Materiale genau gebucht und geht gewiß nicht fehl in der Vermutung, daß für den Grad der Unregelmäßigkeit eine größere Rolle als das Lebensalter die Plastizität der Linse und das Akkommodationsvermögen, besonders die Akkommodationsbreite spielt (Fig. 315—317).

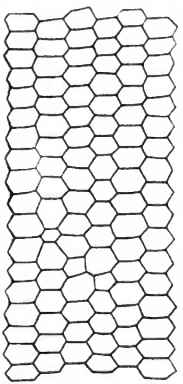

Fig. 315. **Gemse.** Nach RABL.

Unter einem anderen Gesichtspunkte ist wohl die Unregelmäßigkeit in der Anordnung der Linsenfasern bei den Fledermäusen zu betrachten. Hier gilt von den Radiärreihen ähnliches, wie oben über die Meridionalreihen der Linsenepithelzellen gesagt wurde: sie sind überhaupt nicht ordentlich ausgebildet, sondern höchstens ansatzweise vorhanden. Auch hierin repräsentiert die Fledermauslinse einen embryonalen Zustand.

An Hand von Fig. 318, dem Meridionalschnitt der Linse eines Schweineembryo sei nun noch kurz erörtert, wie sich in Meridionalschnitten das Äquivalent der äußerlich sichtbaren Linsennähte ausnimmt. Sie entstehen, indem die Basalteile der Zellen sive Fasern nicht sämtlich an der hinteren (proximalen) Linsenfläche verbleiben, sondern bei den mittelsten Zellen längs bestimmter Ebenen in die Tiefe rücken, ebenso die Apikalteile. Gleiches gilt zweifellos für alle Linsen, die Nähte haben. Man sieht wohl, es bleibt bei der einschichtig-

Digitized by Google

epithelialen Anordnung, aber die Basalfläche des Epithels bleibt nicht konform der Linsenoberfläche, sondern wird auf frühen Embryonalstadien schon an einer bestimmten Stelle tief eingefaltet.

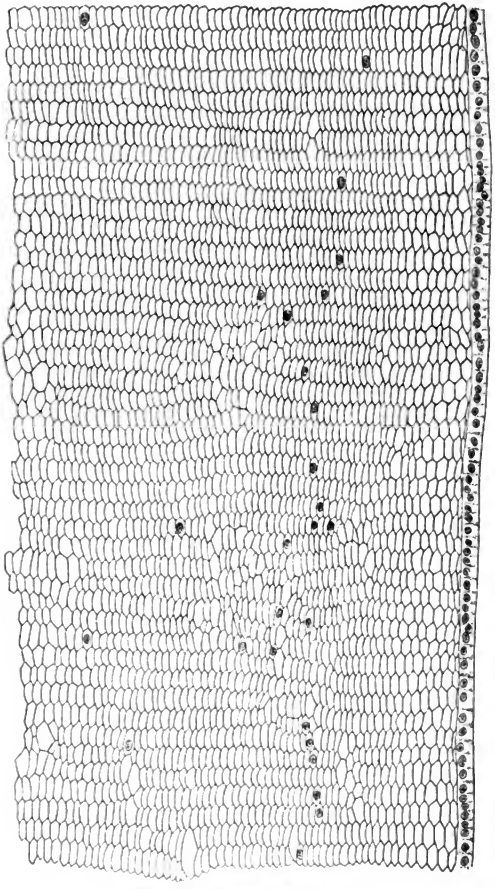

Fig. 316. **Katze.** Nach RABL.

Digitized by Google

Wie die Vogellinse (Fig. 285), so weist auch die Säugerlinse am Rande (oder Äquator) eine Kannelierung oder Längsriefung auf, jedoch besteht hierin nur eine sehr äußerliche Ähnlichkeit zwischen Säuger- und Vogellinse. Beim Vogel ist es der Ringwulst, beim Säugetier die Hauptfasermasse der Linse, welche von der Kannelierung betroffen wird. Beim Vogel greifen die Ciliarfortsätze in die Täler zwischen den Längsleisten hinein, beim Säugetier dagegen stehen die Ciliarfortsätze den Leisten

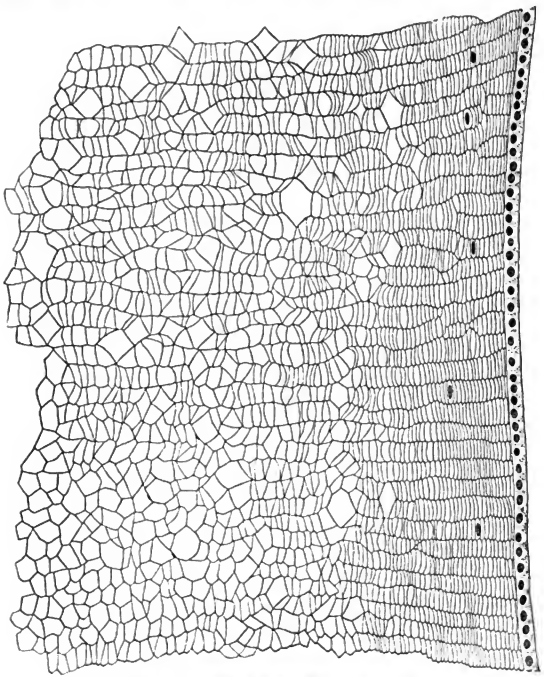

Fig. 317. **Mensch, erwachsen.** Nach RABL.

selbst gegenüber, und je zwei „Blätter" der Zonula zinnii inserieren an eine der Leisten, indem sie einen Ciliarfortsatz zwischen sich fassen. RABL entdeckte diese Eigentümlichkeit der Linse zunächst beim Menschen (Fig. 296 u. Fig. 319), ich fand sie später (1909) bei Orycteropus und (1911) bei sehr verschiedenen Säugetieren einschließlich Marsupialiern (Fig. 320—323).

Digitized by Google

e) Das Cavum lenticuli.

Es ist bisher nicht üblich, bei erwachsenen Linsen von einem Cavum lenticuli zu sprechen, und in der Tat reduziert sich in den meisten Fällen der auf Embryonalstadien fast immer erkennbare Hohlraum der Linsenanlage bis auf Null. Als Spuren des vorangegangenen Cavum lenticuli sind dann nur noch aufzufassen: erstens natürlich die Grenzfläche zwischen Linsenepithel und Linsenfasermasse, zweitens die Grenzfläche bzw. Grenzflächen, wo die einzelnen Linsenfasern ihre distalen Enden einander zukehren, so die äußerlich sichtbaren Nähte am distalen

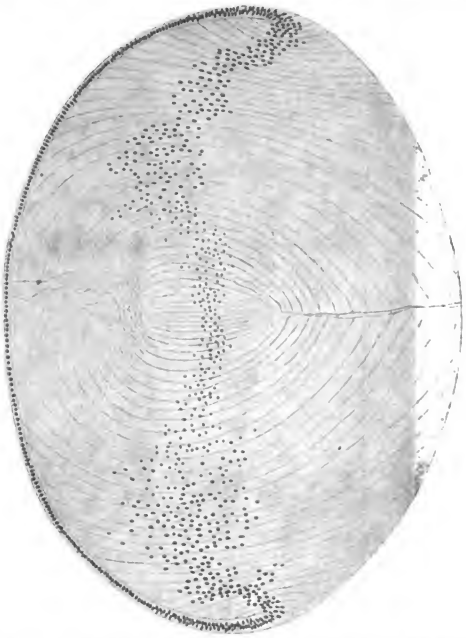

Fig. 318. **Linse eines 50 mm langen Schweineembryo.** Nach RABL.

Pole bildend (während die ganz ähnlichen Bildungen am proximalen Pole unter anderen Gesichtspunkt fallen, s. o.), drittens sind etwaige Spalträume zwischen den Linsenfasern (z. B. in Fig. 303) vielleicht Derivate des Cavum lenticuli.

Nur die erstere dieser drei Stellen ist von größerer Bedeutung insofern, als an ihr auch im ausgebildeten Auge ein Cavum lenticuli persistieren kann. Wo bei Amphibien hier schmale Spalträume sichtbar

Digitized by Google

werden, mag dies auf Kunstprodukte (postmortales Auseinanderklaffen) zurückzuführen sein, anders bei den Sauropsiden.

Wenn wir nämlich bei einigen Reptilien Anzeichen dafür fanden, daß die Ringwulstzellen an ihrem freien Ende Sekrettröpfchen bilden (s. o.), so zwingt uns dies zu der Annahme, daß bei ihnen ein, wenn auch schmaler, sekreterfüllter Spaltraum zwischen Ringwulst und Linsenfasermasse dauernd vorhanden ist; und bei Vögeln gar ist ein solcher Spaltraum zwischen Ringwulst und Linsenfasermasse, genauer gesagt zwischen Ringwulst und Hüllschale, sowohl präparatorisch wie mikroskopisch leicht nachzuweisen (Fig. 313 u. 314) (während die Spalträume zwischen Hüllschale und Hauptlinse auf Kunstprodukten beruhen mögen). Auch erweist sich jener Spaltraum im Vogelauge als mit einem im histologischen Präparat körnig erscheinenden Sekret erfüllt. Sein Vorhandensein dürfte physiologisch bedeutungsvoll sein, und zwar, wie ich an anderer Stelle ausführte, für den Vorgang der Linsenakkommodation im Vogelauge.

Fig. 319. **Linse des Menschen, vom Äquator gesehen.** Nach Rabl.

f) Linsenkapsel.

Die Linsenkapsel, Capsula perilenticularis, dürfen wir wohl mit Rabl als „Basalmembran" der Linsenzellen auffassen, zumal ja jede einzige Zelle, so stark sie auch in ihrer Art differenziert sein mag, den Zusammenhang ihres Basalteiles mit der Kapsel bewahrt.

Oft erscheint die Linsenkapsel strukturlos. Jedoch sind bis jetzt bei den verschiedensten Wirbeltierklassen (außer Amphibien und Vögeln) gelegentlich Andeutungen einer Schichtung in der Linsenkapsel gefunden worden, so daß wir annehmen dürfen, die Linsenkapsel wird allgemein doch eine geschichtete Membran sein.

Fig. 320.

Fig. 321.



Fig. 322.

Fig. 323.



Fig. 320. **Linsenperipherie der Giraffe.**
Fig. 321. **Linsenperipherie von Equus zebra.**
Fig. 322. **Linsenrand des Seehundes, im Querschnitt.**
Fig. 323. **Linsenperipherie des Seehundes.**

Alles was wir dann noch über die Linsenkapsel zu sagen haben, beschränkt sich fast ausschließlich auf die Dicke der Linsenkapsel.

Als Regel, jedoch nicht ohne Ausnahme, gilt der Satz, daß die Linsenkapsel an der proximalen Fläche am dünnsten und am Äquator häufig am dicksten ist.

Digitized by Google

Man könnte erwarten, bestimmte Beziehungen zwischen der Dicke der Linsenkapsel und derjenigen des Linsenepithels zu finden. Und in der Tat konstatierten wir, daß auch das Linsenepithel in der Regel am Äquator dicker ist als an den proximalen Flächen. Die Ausnahmen und Besonderheiten dieser Regel fallen aber mit denen der Linsenkappe nicht immer zusammen. Als Bestätigung der Regel können jedoch vielleicht die leider spärlichen Beobachtungen an Wassersäugetieren (s. u.) herangezogen werden.

Bei den Selachiern ist die Linsenkapsel relativ dick. Ich fand verschiedene Werte von 0,015 mm (Acanthias blainvilli, Mustelus), bis 0,06 mm (Chimaera bei 1,6 mm Linsendurchmesser), RABL fand aber bei einer Pristiuruslinse von 8,8 mm Durchmesser die Dicke der Linsenkapsel nur 0,0072 mm. Wünschenswert wäre in

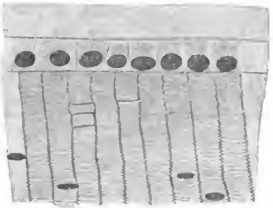

Fig. 324. **Aus einem Äquatorialschnitt durch eine Linse von Mustelus laevis** (mit Linsenepithel und Linsenkapsel). Nach RABL.

Fig. 325. **Aus einem Meridionalschnitt durch die Linse eines erwachsenen Bufo.** Mitte der Vorderfläche. Nach RABL.

Fig. 326. **Aus einem Meridionalschnitt durch die Linse einer erwachsenen Salamandra maculosa.** Nach RABL.

jedem Falle die Angabe der ungleichen Dicke der Kapsel an verschiedenen Stellen. Bei Mustelus fand RABL die Dicke am Äquator am beträchtlichsten; dünner am vorderen Pole, am dünnsten aber am hinteren Pole.

Auch bei den Teleostiern scheint die Linsenkapsel am proximalen Pole stets wesentlich dünner zu sein als am Äquator und am distalen Pole, jedoch fand ich sie am distalen Pole nicht regelmäßig am dicksten. Ich ermittelte folgende Werte.

Bei den Amphibien ist die Linsenkapsel nicht sehr dick, doch sind ja auch die Linsen, um die es sich handelt, selbst recht klein. Wie bei Pristiurus, ist sie auch bei den Amphibien nach RABL an der proximalen Fläche am dünnsten. Die Urodelen haben dünnere Kapseln als die Anuren, und der Unterschied zwischen vorn und hinten ist bei den Urodelen geringer als bei den Anuren. Die absoluten Werte scheinen, nach RABLS Zeichnungen, etwa zu betragen: bei Salamandra

Digitized by Google

Dichte der Linsenkapsel bei Teleostiern, in Millimetern

	Durchmesser der Linse (mm)	Kapsel am Äquator	Kapsel am distalen Pol	Kapsel am proximalen Pol
Gasterosteus aculeatus, jung	0,08	0,0015	0,0011	0,0005
Goldfisch	1,5	0,0045	0,0036	0,0024
Clupea harengus	3,0	0,0042	0,0047	0,0025
Gadeus aeglefinus	3,3	0,0042	0,0051	0,001
Hippoglossus vulgaris	6,5	0,007	—	—

an der Vorderfläche 0,0014 mm, an der Epithelgrenze 0,0018 mm; bei Bufo an der Vorderfläche 0,0023 mm, an der Epithelgrenze 0,0014 mm.

Bei Salamandra ist die Linsenkapsel an der Epithelgrenze im Meridionalschnitt leicht wellig, indem ungefähr, aber nicht genau, auf jede Zelle eine ganz leichte Vorwölbung entfällt.

Auch die Reptilien haben im allgemeinen ziemlich dünne Linsenkapseln. Die bisher angetroffene Regel, daß die Linsenkapsel an der proximalen Fläche am dünnsten ist, wird bei den Reptilien nicht mehr immer gewahrt.

So ist bei den Eidechsen (Lacerta-Arten) die Kapsel nach RABL an der Proximalfläche höchstens 0,001 mm, am Äquator und an der distalen Fläche etwa 0,0018 mm; bei Pseudopus vorn 0,004, am Äquator 0,0025. Kaum meßbar (höchstens 0,001 mm am Äquator) ist die Linsenkapsel bei Chamaeleo.

Beim Gecko aber ist die Linsenkapsel an der proximalen Fläche am dünnsten, im übrigen dagegen von gleichmäßiger und für Reptilien erheblicher Dicke (0,004 mm). Ähnlich anscheinend bei Pseudopus (Scheltopusik).

Einige Schlangen, z. B. die Zornnatter und Eryx, gleichen etwa den letztgenannten Arten, bei Vipera aber ist die Kapsel wieder viel dünner. Zahlenangaben s. bei RABL.

Die Schildkröten sowie Alligator haben ähnlich wie der Gecko etwas dickere Linsenkapseln. Einzelheiten s. bei RABL.

Wie im Linsenepithel und im Ringwulst, so zeigen also auch in der Linsenkapsel die Reptilien die erheblichsten Mannigfaltigkeiten unter allen Wirbeltieren.

Für die Vögel gibt RABL folgende von einigen Worten begleitete Tabelle.

Dicke der Linsenkapsel bei Vögeln in Millimetern, nach RABL.

	Vorderfläche	Ringwulst			Hinterfläche
		vorn	mitten	hinten	
Kiwi	0,008	0,008	0,01	0,004	
Wellenpapagei	0,0025	0,002	0,0015	0,0005	
Haushuhn	—	0,003	0,006	0,003	
Taube	0,0015	0,0025	0,005	0,0015	
Habicht	0,004	0,003	0,004	0,002	0,002
Krähe	0,0035	0,002	0,004	0,002	0,0015
Feldammer	0,002	—	0,003		
Stadtschwalbe	—	0,001	0,002		
Mauersegler	0,002	—	0,002		

Digitized by Google

„Natürlich können solche Messungen nur approximative Werte geben. Immerhin geht aus denselben zunächst hervor, daß die Kapsel beim Kiwi weitaus am dicksten ist. Ferner ist aus ihnen zu entnehmen, daß sie fast ausnahmslos über der Mitte des Ringwulstes oder, vielleicht richtiger, über seinem Scheitel am dicksten ist und daß sie von hier nach vorn und hinten dünner wird, und zwar nach hinten rascher als nach vorn. In jenen Fällen, in denen sie auch an der Hinterfläche gut erhalten war, war sie hier immer erheblich dünner als vorn." — Letzteres Verhalten ist dasjenige, welches wir schon bei Selachiern, Amphibien und manchen Reptilien trafen.

Da der Kiwi mit den schwächsten Ringwulst und die dickste Linsenkapsel besitzt, könnte man annehmen, daß die Mächtigkeit des Ringwulstes zu der der Linsenkapsel in umgekehrter Proportion stehe. Dem widerspricht jedoch durchaus die Tatsache, daß ich bei Cereopsis, wo der Ringwulst gleichfalls minimal ist, eine Linsenkapsel von nur 0,0022 mm (am Ringwulst) finde. (In Fig. 283 zu dick gezeichnet.)

An den niedrigen, meridional laufenden Teilen der Linsenperipherie, in welchen sich die Ciliarfortsätze ansetzen, zeigt sich keine Dickenveränderung der Linsenkapsel, welche natürlich den Verlauf des Konturs des Schnittbildes mitmacht.

Bei den Säugern, wo die Linsenkapsel von verschiedener, aber im Verhältnis zur Linsengröße doch nie von so erheblicher Dicke ist wie bei einigen Selachiern, gilt wiederum fast ausnahmslos die Regel, daß die Linsenkapsel an der proximalen Fläche am dünnsten ist. Im Gegensatz zu den Vögeln und Selachiern ist jedoch bei den Säugern die Dicke der Kapsel am Äquator geringer als am distalen Linsenpole. Ich setze hierher zunächst wieder die Tabelle der Messungen von Rabl.

Dicke der Linsenkapsel bei Säugetieren in Millimetern, nach Rabl.

	vorn	Äquator	hinten		vorn	Äquator	hinten
Pferd	0,047	0,015	0,005	Hund, kleine Rasse	0,027	0,0065	0,0025
Schwein	0,017	0,008	0,004	„ mittelgr. „	0,012	0,0075	0,0015(?)
Reh	0,027	0,012	0,0025	„ große „	0,014	0,01	0,0015
Gemse	0,022	0,007	0,006	Fuchs	0,032	0,012	
Schaf	0,018	0,006	0,003	Marder	0,008	0,004	
Rind	0,032	0,007		Katze I	0,017	0,0045	0,003
Hase	0,016	0,003	0,0025	Katze II	0,023	0,0065	
Kaninchen	0,005	0,004	0,002	Macacus	0,006	0,003	0,002
Meerschweinchen	0,004	0,003	0,0015	Inuus	0,006	0,003	0,003(?)
Ratte	0,004	0,0035	kaum meßbar	Cynocephalus	0,0075	0,0045	0,0035
Maus		0,003		Mensch	0,0065	0,008	0,002
Eichhörnchen	0,011	0,0041	0,002$_4$				

Diese Messungen geben jedoch nur ein unvollständiges Bild. Vor allem zeigen die Primaten nach Rabl einen auffallenden Unterschied gegenüber allen anderen Säugetieren. Zwar ist auch bei ihnen die Kapsel am proximalen Pole am dünnsten, jedoch gilt bei den Primaten dieses nicht für die ganze proximale Fläche; vielmehr nimmt die Dicke der Kapsel bei allen untersuchten Formen proximal vom Äquator wieder zu und erreicht an dieser Stelle bei Cynocephalus 0,007 mm, bei Inuus und Homo 0,012 mm und bei Macacus sogar 0,024 mm.

Ein ganz ähnliches Verhalten fand ich merwürdigerweise bei Orycteropus: distaler Linsenpol 0,018 mm, Äquator 0,007 mm, proximal vom

Digitized by Google

Äquator 0,012 mm und proximaler Linsenpol 0,004 mm. Die Primaten bilden also hierin keinen durchgreifenden Unterschied gegenüber den übrigen Säugern.

Auffällig sind individuelle Unterschiede, z. B. bei den Hunden (s. Tabelle).

An den Vorsprüngen, welche die Kannelierung der Linsenperipherie hervorrufen, erfährt die Linsenkapsel keine Dickenänderung (V. FRANZ, Orycteropus).

Zur Vervollständigung der RABLschen Tabelle seien hierher noch einige Angaben von PÜTTER, die Linsenkapsel bei Wassersäugetieren betreffend, gesetzt.

Dicke der Linsenkapsel bei Wassersäugetieren in Millimetern nach PÜTTER

Macrorhinus	0,010
Balaenoptera	0,060
Hyperoodon	0,024

Wir finden bei diesen Tieren, bei denen wir recht dicke Linsenepithelien antrafen, auch recht dicke Linsenkapseln, namentlich bei Balaenoptera.

Bei Lemur bildet die Linsenkapsel einen scharfen Kiel an der Linsenperipherie (V. FRANZ, 1911), der wohl kaum eine bloße Leichenerscheinung darstellt (Fig. 327).

Die Schichtung der Linsenkapsel ist nach RABL namentlich bei großen Säugerlinsen oft recht deutlich wahrzunehmen; man findet mitunter bis 26 sehr feine Schichten. PESCHEL allerdings meint nach ultramikroskopischer Untersuchung, daß die Linse des Menschen außer beim Neugeborenen eine Schichtung nicht aufweise.

Fig. 327. **Linse von Lemur varius,** halbiert.

g) Histogenetisches.

Wie über den Bau der Linse, so hat auch über ihre Entwicklung die ausführlichsten Studien C. RABL geliefert.

Wie bekannt, entsteht die Linse durch Abschnürung aus dem Ektoderm, und zwar fast ausnahmslos in Form eines Säckchens, das sich nach Abschnürung zum Bläschen zusammenschnürt; nur bei den Selachiern und Dipnoern entsteht sie als solide Einwucherung des Ektoderms.

Eine genauere Vergleichung zeigt nach RABL, daß jede Tierklasse und Tierordnung (ja wohl auch jede Tierart) ihren eigenen Weg in der Entwicklung der Linse geht, so daß es unmöglich ist, z. B. die Linsenanlage eines Säugers mit der einer Vogels oder eines anderen Tieres zu verwechseln. Insbesondere kommt es nie dazu, daß eine Tierform in ihrer Entwickung Stadien einer anderen (phylogenetisch älteren) wiederholt, wennschon die Entwicklungswege der verschiedenen Formen einander eine ungleich weite Strecke mit parallel laufen.

Aus den beträchtlichen Verschiedenheiten springt ein sehr interessantes Gesetz heraus: daß nämlich die Zahl der Zellen der

Digitized by Google

Linsenanlage (z. B. in dem in Fig. 328—333 dargestellten Stadium der noch mit dem Epithel zusammenhängenden Linse) ungefähr der Zahl der Zellen der definitiven Linse proportional ist.

Fig. 328. Fig. 329. Fig. 330.

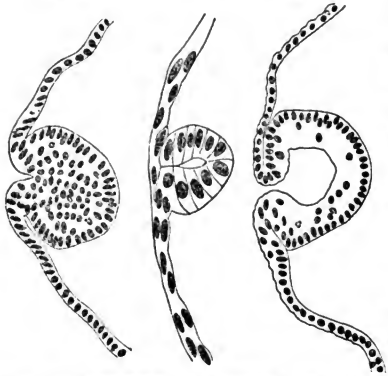

Fig. 328. **Linsenanlage von Pristiurus.** Nach RABL.
Fig. 329. **Linsenanlage des Axolotl.**
Fig. 330. **Linsenanlage der Eidechse.**

Sodann sei noch hervorgehoben, daß die dem späteren Linsenepithel entsprechende Partie der Linsenanlage auf Embryonalstadien ausnahmslos mehrschichtig erscheint, während das fertige Linsenepithel sich — mit alleiniger Ausnahme einiger Wale (s. oben) — einschichtig präsentiert.

Wir konstatieren hier einen beträchtlichen prinzipiellen Unterschied zwischen Linsenentwicklung und Retinaentwicklung. Während wir bei der Retina sahen, daß sie von sehr frühen Stadien ab ein einschichtiges Epithel darstellt — so daß ein Stadium mehrschichtigen Epithels, wo die Netzhautanlage aus embryonalen, ungeordnet-mehrschichtigen Zellen mindestens schon sehr früh über-



Fig. 331. **Linsenanlage der Ringelnatter.**

Fig. 332. **Linsenanlage der Ente.**

Fig. 333. **Linsenanlage des Kaninchens.**

Digitized by Google

wunden wird — und während dann nach und nach, wie wir sahen, die epitheliale Beschaffenheit teilweise aufgegeben wird, sehen wir bei der Linse erst nach und nach aus dem ungeordneten frühembryonalen Epithel ein einschichtiges entstehen und bis zum fertigen Zustand hin persistieren. Noch in relativ späteren Stadien, z. B. beim Torpedo-Embryo von 15 mm Länge, finden wir sehr deutliche Reste der Nichteinschichtigkeit in Form von Zellen, die frei im Cavum lenticuli liegen.

Ich möchte allerdings, zum Teil mit RABL, annehmen, daß bei den Wandungen des Linsenbläschens es sich stets von gewissem Stadium ab nur noch um scheinbare Mehrschichtigkeit handelt, d. h. daß jede Zelle das Epithel in ganzer Breite durchsetzt und nur die Kerne mehrreihig liegen. Immerhin besteht auch dann noch ein erheblicher Unterschied zwischen embryonalem und fertigem Linsenepithel, und erst allmählich wird durch Verschiebung der Linsenkerne und Umformung der Zelleiber der fertige Zustand erreicht.

Was die Art der stattfindenden Kern- und Zellteilungen betrifft, so finden wir in späteren Stadien die Teilungen in ganz ähnlicher Weise wie bei der Retina auf eine bestimmte eng umschriebene Stelle beschränkt und zwar gilt nach SCHAPER und COHEN folgendes:

Sobald die erste Differenzierung am proximalen Pole der Linsenanlage stattfindet, indem die Zellen hier durch beträchtliches Längenwachstum die Umwandlung zu Linsenfasern zu erkennen geben, schwinden alle Zellteilungserscheinungen aus dieser Gegend. Die distalen und äquatorialen Abschnitte repräsentieren jetzt das Keimgebiet; und je mehr dann der Linsenkern das Innere die Linsenanlage ausfüllt und das Linsenepithel sich abflacht, um so mehr sollen nach SCHAPER und COHEN die Karyokinesen am distalen Pol und seiner Nachbarschaft spärlich werden und sich auf eine mehr äquatoriale Zone beschränken. Aus RABLS Studien ist zu entnehmen, daß diese Zone genauer genommen diejenige ist, welche sich an die etwa äquatorial gelegene Zone der meridionalen Kernreihen des Linsenepithels distal anschließt. SCHAPERS und COHENS Meinung geht dahin, daß das Schwinden der Kernteilungen aus den übrigen Gebieten in der Zelldifferenzierung derselben seinen Grund hat. Demgemäß machen die Autoren folgerichtig die Annahme, daß auch das dünne Epithel an der distalen Linsenfläche eine Art besonderer Differenzierung erfahre; und sie dürften Recht haben, zumal wir bei manchen Schlangen diese Partie des Linsenepithels beträchtlich in eigener Weise zu einem hohen Zylinderepithel differenziert sahen.

Je zellreicher eine Linse sich entwickelt, um so später setzt nach SCHAPER und COHEN die typische Differenzierung und die Lokalisation der Karyokinesen auf die Äquatorialregion ein. Dieses Stadium wird z. B. bei Triton alpestris erst bei 16 mm Länge des Tieres.

Es scheint jedoch, als ob diese Regel vielleicht nicht in allem zutrifft. Denn während in der Reptilienlinse die Linsenfasermasse nach der Geburt keine Zunahme der Meridionalreihen mehr erfährt, ist dies bei der viel zellenreicheren Säugerlinse noch der Fall, und dies ist doch wohl nicht ohne wiederholte Kernteilungen gut denkbar.

Jedenfalls ist von einem gewissen Stadium ab nur noch das Wachstum der erwähnten äquatorial oder richtiger prääquatorial gelegenen Zone ein interstitielles; das Epithel der distalen Fläche, sowie die äquatoriale Zone der meridionalen Zellreihen des Linsenepithels und schließlich die mächtige Linsenfasermasse vergrößert sich lediglich durch

Digitized by Google

appositionelles Wachstum. Die Erscheinungen, unter welchen die Zellverschiebungen stattfinden, sind von RABL bei den verschiedenen Tieren, besonders eingehend bei den Amphibien, beschrieben worden.

In allen embryonalen Stadien ist die Linsenanlage im Verhältnis zur Augenanlage (zum Augenbecher, aus Innen- und Außenblatt der Retina bestehend) viel größer als bei den ausgebildeten Stadien der Linse im Verhältnis zum Auge.

Wir wenden uns nunmehr zur Einzelbesprechung der Linsenentwicklung in den verschiedenen Tierklassen, können jedoch nur das Wichtigste hervorheben.

Selachier. Bei Pristiurus entsteht die Linse, wie schon gesagt, als solide Wucherung (Fig. 328), in der erst beim Embryo mit 63—64 Urwirbeln sich nachträglich noch ein Cavum lenticuli ausbildet. Hierbei bekommt die Linse in bemerkenswerter Weise eine Gestalt, die der späteren entgegengesetzt ist, indem nämlich die Gegend des späterhin dünnsten Epithels als bauchige Vorwölbung erscheint, die Gegend der später vorwuchernden Linsenfasern aber als relativ dünnstes Epithel (Fig. 334). Bei ca. 74 Urwirbeln kehrt sich dieses Verhältnis erst um.

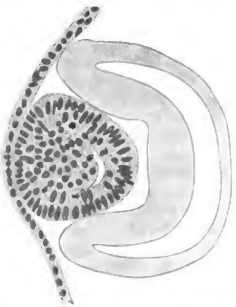

Fig. 334. **Augen- und Linsenanlage von Pristiurusembryo von 66—68 Urwirbeln.**

Bei Torpedo findet man im Cavum lenticuli der embryonalen Linse zahlreiche abgelöste, frei flottierende kugelige Zellen.

Ich habe oben hervorgehoben, daß die Zahl der Radiärlamellen der Linse auch postembryonal noch bis ins späte Alter hinein zunimmt. Hierzu ist nun noch zu bemerken, daß anscheinend Kernteilungsfiguren in der ausgebildeten Selachierlinse — im Gegensatze zur Amphibienlinse — noch nicht beobachtet worden sind.

Dipnoi. Die Linsenanlage wächst (ähnlich wie bei Pristiurus) als solide Verdickung der tiefen Lage des Epithels nach dem Augenbecher hin und bekommt dann eine schmale Höhlung im Innern (KERR).

Amphibien. Von dem zweischichtigen embryonalen Ektoderm, dessen äußere Schicht pigmentiert ist, trägt nur die unpigmentierte innere Schicht zur Bildung der sogleich einschichtig zylinder-epithelialen, zellenarmen Linse bei (Fig. 329). Mitunter finden sich allerdings auch hier Zellen in der Höhle des Linsenbläschens, sogar augenscheinlich mechanisch hineingezogene Zellen der pigmentierten Schicht. Nach und nach wird der Dickenunterschied zwischen proximaler und distaler Linsenwand, sowie die Bildung der proximalen Linsennaht bemerkbar (Beobachtungen an Siredon). Wegen der Einzelheiten, der Artunterschiede bei den Urodelen und der Literatur, speziell betreffend der verschiedenen Anurenarten, können wir auf RABLS Arbeit verweisen. Prinzipiell wichtige Verschiedenheiten dürften nicht zu konstatieren sein, es müßte denn sein, daß bei Bombinator gelegentlich die Linse nicht als Säckchen, sondern wie bei Selachiern als solide Wucherung entstehen kann. GOETTE gab dies an, SCHOEBEL leugnet es.

Digitized by Google

An der weiteren Entwicklung der Amphibienlinse ist nun noch sehr bemerkenswert, daß noch postembryonal, anscheinend dauernd oder doch wenigstens so lange als das Tier noch wächst, Kernteilungen in der Linse gefunden werden. Sie beschränken sich allerdings auf postembryonalen Stadien wohl gänzlich auf das Linsenepithel und zwar keineswegs auf die Epithelgrenze, sondern gerade diese sowie das oben (S. 250) erwähnte Gebiet der meridionalen Zellreihen distal von der Epithelgrenze wird von Zellteilungen frei, und es finden sich solche nur noch in der ganzen prääquatorialen Linsenhälfte. Von hier aus schieben sich also die Zellen nach und nach der Meridionalreihenzone, welche ihrerseits an ihrem proximalen Ende in die Linsenfasermasse übergeht, hin

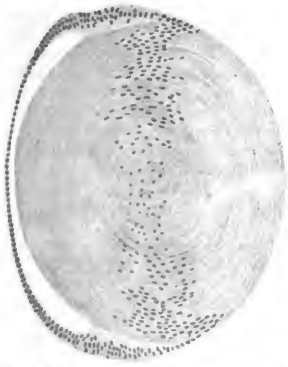

Fig. 335. **Lacertaembryo von 2,2 cm Länge. Linse mit Ringwulstanlage.** Nach RABL.

Reptilien. Die Linsenentwicklung von Lacerta zeigt bis zu dem in Fig. 330 darge-

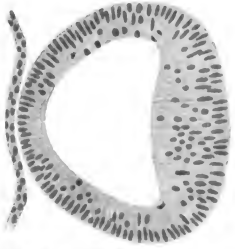

Fig. 336. **Tropidonotusembryo. Linsenanlage.** Nach RABL.

stellten Stadium hin und auch noch weiter hinaus zunächst lange Zeit nicht viel Besonderes. Die äquatoriale Verdickung des Linsenepithels, die zur Bildung des Ringwulstes führt, wird erst recht spät bemerkbar, beim 2,2 cm langen Embryo, wo die Linsenfasermasse schon einigermaßen das definitive Aussehen hat und das Epithel der distalen Fläche schon einschichtig und dünn ist (Fig. 335). Ein deutliches Cavum lenticuli ist auf diesem Stadium noch vorhanden. Mir scheint, man kann sagen, daß die Ringwulstanlage nicht so sehr durch Verdickung des Epithels in der Äquatorialgegend als vielmehr durch Verdünnung des ihr benachbarten Epithels der Distalfläche sich abhebt.

In einen sehr bemerkenswerten Gegensatz zu Fischen und Amphibien tritt sie erst dadurch, daß die Zahl der Radiärlamellen bei Embryonen von 2—5 cm Länge bereits eben so groß wie bei Erwachsenen ist.

Bei Tropidonotus, wo der Ringwulst fehlt, verläuft der Entwicklungsgang wiederum in zunächst nicht besonders bemerkenswerter Weise. Das Epithel der Linsengrube in Fig. 331 faßt RABL selbst schon als einschichtig auf (dgl. in Fig. 330 von Lacerta). Bei RABLS Taf. XI, Fig. 13, wo die Linse in der Ausbildung noch hinter dem Stadium der beginnenden Ringwulstanlage bei Lacerta zurücksteht, könnte man viel-

Digitized by Google

leicht schon die für Nattern und Vipern eigentümliche Umbildung des Epithels der Distalfläche der Linse zu einem hohen einschichtigen Zylinderepithel ausgeprägt erkennen.

Auch bei den Reptilien können einige Zellen im Cavum lenticuli flottieren.

Vögel. Die Entwicklung der Linse der Vögel gleicht in hohem Grade der bei Lacerta beschriebenen, so daß ich zunächst nur die von A. v. Szily beschriebene Amnioneinstülpung ins Linsenbläschen der Vögel zu erwähnen brauche (Fig. 337 und 338) — sie zeigt schon in der

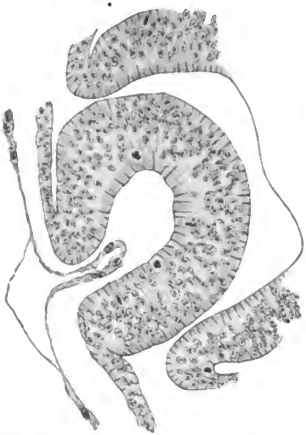

Fig. 337. **Querschnitt durch die Linsenanlage des Hühnchens** (48 Stunden alt). Eine kleine Amnionfalte zwischen den Lippen des Linsenbläschens. Nach A. v. Szily.

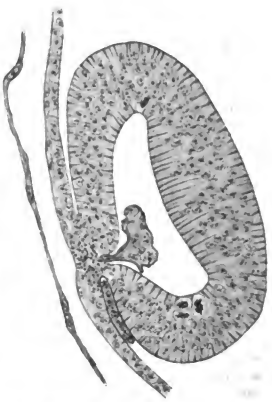

Fig. 338. **Desgl., 70. Stunde der Bebrütung.** Amnionfalte abgeschnürt, degenerierend.

70. Bebrütungsstunde (Fig. 338) deutliche Anzeichen der Degeneration — im übrigen aber mich sehr kurz fassen kann. Die Ausbildung der Ringwulstanlage wird auch bei den Vögeln erst relativ spät bemerkbar. Beim 6 Tage 22 Stunden alten Embryo der Ente ist das Linsenepithel am Äquator verdickt. Aber hier möchte Rabl noch gar nicht von einer Ringwulstanlage sprechen, sondern erst beim 13 Tage 20 Stunden alten Embryo, weil erst auf diesem Stadium die verdickte äquatoriale Linsenepithelpartie sich durch eine Verdünnung gegen die Linsenfasermasse deutlich absetzt. Beim Huhn ist ein entsprechendes Stadium schon am 8. Bebrütungstage erreicht (Fig. 339).

Teilungsfiguren fanden sich nur in der distalen Hälfte des Ringwulstes. Diese Gegend würde also bei vorhandenem Ringwulst der proliferierenden Zone im Sinne Schapers und Cohens entsprechen.

Daß auch bei Vögeln Zellen, die sich von der Linsenanlage derivieren, frei im Hohlraum des Linsenbläschens vorkommen, dürfte nicht bekannt sein.

Digitized by Google

Hierin, wie auch in manchem anderen Punkte, unterscheidet sich die Linsenentwicklung der Säuger erheblich von derjenigen der Vögel und der übrigen Wirbeltiere überhaupt.

Säugetiere. Die Linsenentwicklung der Säugetiere ist nämlich vor allem dadurch ausgezeichnet, daß vor Abschnürung der Linsenanlage vom Körperepithel sich eine erhebliche zellige Wucherung am Boden der Grube zeigt (Fig. 333).

Nach vollendeter Abschnürung der Linsenanlage wird dieser ungeordnete Zellenhaufen bald kleiner, um dann schnell zu schwinden.

Schon auf dem Stadium der Abschnürung der Linsenanlage wird ein deutlicher Unterschied zwischen der Entwicklung der proximalen und der distalen Wand der Linse deutlich bemerkbar.

Wegen aller weiteren Einzelheiten (z. B. Bildung der Linsennähte) können wir wiederum auf Rabl verweisen. Dort ist auch einiges über die Bildung der Linsenkapsel und das Wichtigste aus der früheren Literatur erwähnt, woraus wir hier nur hervorheben, daß beim Menschen anscheinend manchmal der Zellenhaufen in der Linsengrube fehlt, während er manchmal auch vorhanden ist.

Fig. 339. **Ringwulstanlage des Huhns am 8. Bebrütungstage.** Nach Rabl.

h) Rückblick.

Aus den vorstehend angeführten Tatsachen ist zu entnehmen, daß wie in vielfacher Hinsicht so auch im Baue und in der Entwicklung der Linse die Amphibien, besonders die Urodelen sich als die am einfachsten organisierten unter allen Wirbeltieren erweisen. Zum Teil hängt dies mit der geringen Zellenzahl der Amphibienlinse zusammen, dann weiterhin damit, daß besondere Bildungen an dieser Linse augenscheinlich fehlen.

Nicht nur die Linse der Fische, sondern auch die der Säugetiere dürfte in ihrem Baue der Amphibienlinse relativ nahestehen. Ja in der Entwicklungsweise fanden wir sogar bei den Selachiern Verhältnisse, die anscheinend in höherem Grade von denen bei Amphibien abweichen als bei Säugern. Denn die solide Linsenanlage eines Pristiurus, in der sich erst sekundär ein Hohlraum und zwar näher der proximalen als der distalen Linsenperipherie entwickelt, ist wohl zweifellos eine größere Besonderheit als bei Säugern das Auftreten eines sich bald resorbierenden Zellenhaufens in der Linsengrube — kehrt aber bei Dipnoern wieder — und zweifellos führt auch durch das frühe Erkennbarwerden der Verdickung der proximalen Linsenwand die Entwicklung der Säugerlinse auf direkterem Wege zum Ziele als die der Selachierlinse.

Bezüglich der Zellenzahl stehen Selachier und Säugetiere ungefähr gleich da, und beide übertreffen weitaus die Amphibien. Keineswegs findet sich beim Menschen die Maximalzahl. Den Höhepunkt stellt allerdings der Mensch in bezug auf Unregelmäßigkeit der Linsenfasern oder -radiärlamellen und damit in bezug auf Plastizität der Linse dar.

Die Sauropsiden stehen hinsichtlich der Zellenzahl oder vielmehr hinsichtlich der Zahl der Radiärlamellen — denn diese wurden von

Digitized by Google

Rabl gezählt — einigermaßen intermediär da, bei ihnen finden sich jedoch, wie an sehr vielen anderen Organen, so auch an der Linse Weiterbildungen, die den übrigen Wirbeltieren fehlen. Die weitaus häufigste ist die Umbildung einer etwa äquatorialen Linsenepithelpartie zum Ringwulst, der allerdings, wie wir sehen, den Schlangen fehlt, bei den übrigen Reptilien jedoch stets in wechselnder Stärke vorhanden ist und bei den Vögeln zu im Durchschnitt noch stärkerer Entwicklung gelangt. Eine andere Weiterbildung, nämlich die Umgestaltung des Epithels der distalen Linsenfläche zu einem hohen Zylinderepithel, fanden wir bei einigen Schlangen.

Es ist sonach zweifellos, daß zwischen der Linsenentwicklung der Säugetiere und der der Vögel ein sehr großer Unterschied besteht. Rabl meint nun, daß die Linsenentwicklung der Säuger sich von den der Reptilien weniger unterscheide als von den der Amphibien. Dieser Fall kann selbstverständlich nur für diejenigen Stadien gelten, wo die Reptilienlinse noch nicht die oben erwähnten Differenzierungen des Linsenepithels aufweist.

11. Sklera.

Die Sklera, Sklerotika (Tunica sclerotica) oder Sehnenhaut trägt diesen letzteren deutschen Namen nicht mit so vollem Rechte wie den lateinischen. Denn selbst im Säugerauge, wo diese den größten Bezirk der „äußeren Augenhaut" bildende Membran fast ausnahmslos rein bindegewebig ist, handelt es sich keineswegs schlechtweg um eigentliches Sehnengewebe, sondern um eine von diesem in histologischer wie auch in physikalischer Beziehung verschiedenartige Formation. In physikalischer Hinsicht ist der Hauptunterschied die größere Festigkeit, weshalb der lateinische Name sehr treffend ist, zumal er für die bei Tieren häufigen knorpeligen oder teilweise verknöcherten Gewebe selbstverständlich auch paßt.

In histologischer Hinsicht unterscheiden wir von den verschiedenen Sclerae drei Grundformationen, von denen allerdings bald die eine, bald die andere ganz oder fast ganz fehlen kann, nämlich:

1. Faseriges Bindegewebe,
2. Knorpel,
3. Knochen.

Diesen Grundformationen können noch besondere Bestandteile ein- oder angelagert sein, und als solche fallen besonders auf:

1. Pigmentzellen,
2. Fettzellen,
3. Kristallzellen;

daneben kommen aber noch andere vor, und so findet man besonders bei genauerer Prüfung mittels geeigneter Färbemethoden in den bindegewebigen Sklerae überall elastische Fasern, oft fehlen auch Gefäße nicht, auch über Innervierung der Sklera wird einiges zu sagen sein usw.

Selachier.

Von der Sclera der Selachier ist oft gesagt worden, sie bestehe aus Knorpel und Bindegewebe, wobei diese beiden Formationen in der

Digitized by Google

ganzen Fläche überall anzutreffen seien. Ohne großen Fehler kann man bei den Selachier nur von einer rein knorpeligen Sklera sprechen — die Sklera wird von einer einheitlichen Knorpelschale gebildet — wobei es ganz natürlich ist, daß innen wie außen dem Knorpel eine feine Bindegewebsschicht aufliegt, die nur das allbekannte Perichondrium des Knorpels darstellt und an der Innenseite selbstredend unmerklich in die Chorioidea, speziell in die „Suprachorioidea" genannte Schicht übergeht.

Der Skleraknorpel der Selachier ist nicht überall von gleicher Dicke, sondern seine Dicke nimmt etwas zu a) im Augengrunde, b) in den Seitenteilen des Auges. Ich habe 1905 gezeigt, daß dies die Stellen sind, welche wegen von außen auftretender Druckwirkungen (einerseits Rückdruck des retrobulbären Gewebes, andererseits ins Augeninnere fallende Komponente des Zuges der sich kontrahierenden Muskeln) einer besonderen Biegungsfestigkeit bedürfen. Andererseits finden sich Randverdickungen, erstens am Kornealrande — nur dann fehlend, wenn der Rand tief unter kutaner Conjunctiva sclerae verdeckt ist — zweitens oft um die Durch-

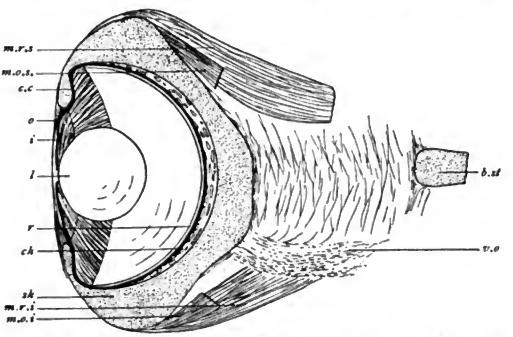

Fig. 340. **Auge von Selache maxima.** Vertikalschnitt 1 : 1. *mrs* Musc. rect. sup., *mos* Musc. obliqu. sup., *cc* Corpus ciliare, *c* Cornea, *i* Iris, *l* Linse, *r* Retina, *ch* Chorioidea, *sk* Sklera, *mri* Musc. rect. inf., *moi* Musc. obliqu. inf., *vo* Vagina nervi optici, *bst* Bulbusstütze.

trittsstelle des Sehnerven herum; in beiden Fällen ist wohl klar, daß die Randverdickung mechanischen Festigcungsansprühen genügt. Über Einzelheiten hierzu siehe meine Arbeit 1905.

Über Struktur und Textur des Knorpels in der Fischsklera ist in letzter Zeit weniger gearbeitet worden als in früheren Jahren, wo namentlich von LANGHANS (1863) und BERGER (1883) sehr genaue, sorgfältige Angaben vorliegen.

Für die Selachier sind besonders BERGERS Angaben wichtig. Die Zellen des Knorpels, nach LEYDIG (1852) oft Fettröpfchen enthaltend, von sehr wechselnder Form (vgl. auch LANGHANS), sind nahe der inneren wie äußeren Oberfläche stets regelmäßig der Fläche parallel geordnet, worin ich (1905) nur das bekannte Aussehen, welches Knorpel meist in der Übergangszone zum Perichondrium zeigt, erkennen kann, wie denn auch nach BERGER ähnliches auch am Skleraknorpel der Vögel, Amphibien und Reptilien gefunden wird.

Digitized by Google

Bemerkenswert ist wohl, daß anscheinend der ganze Knorpel der Selachiersklera von Fasern durchzogen ist, die allerdings bald mehr, bald weniger deutlich, öfter in Form von Septen, hervortreten. Man kann wohl annehmen, daß bei der Knorpelbildung ständig Bindegewebsfasern in die sich bildende Knorpelmasse hineinbezogen werden und in ihm dann entweder bündelweise oder netzförmig angeordnet liegen, je nach der Anordnung, die die Fasern schon vorher hatten, und nach der Art und Weise, wie die Hineinbeziehung in die Knorpelsubstanz erfolgt. Deutliche Radiärfaserung zeigt der Knorpel der Selachiersklera zunächst am Kornealrande, wo sie aus dem Knorpel in das ganz kurze, rein bindegewebige Stück Sklera, welches zwischen Knorpelende und Hornhautrand liegt, übergehen. Meridionale Fasern finden sich ferner sonst im Skleraknorpel und radiärverlaufende Fasern, die in die meridionalen der inneren Bindegewebslage übergehen, kommen im Knorpel im Gebiet des Augenfundus hinzu. Hierdurch wird ein ziemlich regelmäßiges Fasernetz im Knorpel erzeugt, während man sonst auch eine unregelmäßigere, mehr polygonale Netzbildung nicht selten findet.

Bei älteren Individuen dürfte es ferner die Regel sein, daß Höhlen im Knorpel auftreten. Der Höhlenbildung geht ein deutliches Faserigwerden der Knorpelsubstanz voraus, was BERGER wohl mit Recht so deutet, daß die Fasern schon vorher im Knorpel vorhanden sind und sich erst durch Veränderung der die Fasern verbindenden Kittsubstanz optisch differenzieren.

BERGER beschreibt auch Gefäßschlingen im Skleraknorpel, die in Form reich verzweigter Kapillarnetze auftreten können. Nach meinen Beobachtungen kann man das Vorkommen dieser Gefäßschlingen nur als ein gelegentliches bezeichnen.

Ein regelmäßigeres, bei höherem Lebensalter nie ausbleibendes Phänomen dürfte dagegen die auch am übrigen Knorpelskelett der Selachier auftretende Verkalkung des Knorpels sein, die zur Bildung des „pflasterförmigen Knorpels" führt und meist an der äußeren, seltener an der inneren Fläche beginnt, indem sich hier sechseckige Platten bilden, deren jede für sich strahlig gestreift erscheint. (Die Strahlung nimmt vom Mittelpunkte des Plättchens ihren Ausgang.) Den Bildungsvorgang dieser zierlichen, dem Knorpel als eine besondere Schicht aufliegender Plättchen hat BERGER genau beschrieben. Mit der Bildung von echten Knochen scheint er nichts gemein zu haben. Es kommen auch — wie auch im übrigen Skelett — Fälle vor, wo bei alten Individuen die pflasterförmige verkalkte Knorpelkruste neuerdings von frischer Knorpelsubstanz stellenweise überwachsen wird.

Öfter zeigt die äußere Fläche des Knorpels einen irisierenden Glanz, wie z. B. LEYDIG für Chimaera monstrosa hervorhebt. Er dürfte herrühren von sternförmigen, kristallhaltigen Zellen, wie BERGER solche im äußeren Perichondrium von Raja fand; ihrer Natur nach dürften sie denen des Aderhauttapets gleichen.

Die Dicke des Skleraknorpels ist etwas verschieden, sehr erheblich ist sie natürlich bei großen Augen (z. B. Fig. 340), andererseits aber auch bei solchen Augen, die im Verhältnis zur Größe des Tieres recht klein sind. So z. B. bei Torpedo und bei dem weiter unten zu behandelnden, völlig rudimentierten Auge von Benthobathis moresbyi (vgl. S. 358). Es scheint in diesen Fällen infolge reichlich zur Verfügung stehenden Raumes mit Knorpel nicht gespart zu sein. Hier ist wohl auch nochmals das Auge von Laemargus zu erwähnen, wo (Fig. 158 u. 159)

Digitized by Google

Knorpelstücke von der Sklera in die mächtig entwickelte, als Suprachorioidea auffaßbare Bindegewebsschicht hineinragen. Die Ursache dürfte eine ganz ähnliche sein wie beim eben erwähnten Torpedo, denn bei einem Linsendurchmesser von ca. $^1/_{200}$ der Körperlänge erscheint dieses Auge als das relativ kleinste unter allen Selachieraugen.

Rund um die Sehnerveneintrittsstelle findet sich oft eine größere oder geringere Partie rein bindegewebiger Sklera.

Ferner kann man wohl einen schmalringförmigen rein bindegewebigen Teil der Selachiersklera zwischen dem Knorpelrande und dem Hornhautrande sprechen. 1905 habe ich dieses bindegewebige Stück, das aus starken, meist wellig verlaufenden, vorwiegend meridional angeordneten, einerseits in die Cornealamellen, andererseits in die Sklera übergehenden Fasern besteht, als „fibrösen Teil der Cornea" beschrieben. Ihm fehlen auch nicht zirkuläre Fasern; auch sind in ihm Pigmentzellen enthalten. Übrigens ist dieser Teil nasal und temporal im Auge viel schwächer entwickelt als dorsal und ventral, ja dort kann er so gut wie ganz schwinden.

Von der

Bulbusstütze der Selachier.

ist bekannt, daß vielen Selachiern ein vom Cranium ausgehender, die Augenhöhle durchziehender Knorpelstab eigen ist, der sich dann meist am Auge zu einer Platte verbreitert und mit ihr dem Skleraknorpel anliegt. GEGENBAUR dürfte hierin mit Recht einen altererbten Zustand, einen Hinweis darauf, daß auch der Skleraknorpel selbst vom Cranium deriviert ist, erblicken. Die Bulbusstütze ist nur bei den Arten vorhanden, bei welchen der Abstand zwischen Auge und Cranium ein erheblicher ist, in anderen Fällen dürfte sie rückgebildet sein, weil weniger erforderlich. Ihre Struktureigentümlichkeiten sind ungefähr dieselben wie beim Skleraknorpel, wenn auch Gefäßschlingen und Kristallzellen in ihr nicht bekannt sind. Bemerkenswert ist, daß zwischen ihrer Endplatte und der daranstoßenden Sklerafläche oft eine Art Gelenkbildung zustande kommt, mit einer Gelenkhöhle, wie sie Fig. 155, S. 156 zeigt, durch einen ringsum hergestellten bindegewebigen Abschluß zustande kommend. Allerdings wäre noch zu untersuchen, ob dieser Artikulationsapparat sonstigen Gelenkbildungen histologisch gleicht. Weiterhin ist bemerkenswert, daß ich (1905) bei einigen Arten eine wohl als rudimentiert aufzufassende Bulbusstütze fand, die nicht mehr an den Augapfel heranreicht und mit ihm nicht gelenkig, sondern durch verdichtetes Bindegewebe verbunden ist (Fig. 340).

Ganoiden.

Die Sklera der Ganoiden besteht gleich der der Selachier meist aus einer ziemlich dicken Knorpelschale, über die kaum etwas besonderes zu bemerken ist. Nach LEYDIG (1854) soll der Knorpel bei Polypterus Hyalinknorpel sein. Etwas besonderes kommt, wie schon ROSENTHAL und H. MÜLLER angaben, bei Acipenser sturio hinzu (nicht — nach LANGHANS — bei Ac. nasus), indem im dorsalen und ventralen Bezirke außen an der Sklerokornealgrenze je ein Knochenschüppchen liegt. Es handelt sich hier um einen allseitig von Fasergewebe der Conjunctiva bulbi umgebenen Hautknochen, den am genauesten LANGHANS beschrieben hat (vgl. auch KÖLLIKER). Es ist wohl einwandfrei, die Aus-

Digitized by Google

bildung dieser Knochenschilder mit der besonderen Beanspruchung dieser Teile infolge der ihnen immer anliegenden Teile des Akkommodationsapparates in Zusammenhang zu bringen.

Teleostier.

Die Sklera der Teleostier läßt im Gegensatze zu der der Selachier eine reichere Auswahl an Grundformationen erkennen, es finden sich in ihr Bindegewebe, Knorpel und Knochen gleich häufig; außerdem würde sich bei zahlreichen Arten noch eine besondere Gewebsformation finden, eine homogene, dem faserigen Bindegewebe sehr nahestehende Substanz, die frei von Zellen wäre. Ich glaube dieselbe nicht nur dem faserigen Bindegewebe unterordnen zu sollen, sondern bezweifle fast, ob sie sich von ihm bei genauer Nachprüfung würde wesentlich unterscheiden lassen. Dann hätten wir also:

1. eine bindegewebige Sklera bei Siluroiden, Symbranchiern, Blennioiden, Ophidinen und Gymnotinen;

2. Knorpel und Bindegewebe in der Sklera sehr vieler Teleostier;

3. Knochen, Knorpel und Bindegewebe gleichfalls bei sehr vielen Arten;

4. Knochen und Bindegewebe, doch keinen Knorpel bei Tetragonopterus (Characini).

Man sieht, das Bindegewebe fehlt nirgends, während Knochen und Knorpel bald vorhanden sein, bald fehlen können.

Über das Bindegewebe der Teleostiersklera ist nichts Besonderes zu bemerken, außer daß Fettzellen in ihm eingelagert vorkommen können (Berger). Es wurde auch ein irisierender Glanz an der Sklera von Orthagoriscus gefunden, jedoch fehlt es noch am Nachweis kristallhaltiger Zellen, die ihn hervorrufen könnten. Fettzellen fanden sich bei Salmo (Berger).

Vom Knorpel der Teleostiersklera, der sich oft in größerer Ausdehnung, oft aber auch nur im Bereiche des Äquators findet, gilt ähnliches, wie bei den Selachiern erwähnt wurde. Langhans' Untersuchungen sind die detailliertesten, Bbrgers Angaben stellen die Verschiedenheiten am übersichtlichsten zusammen. Da jedoch bei Berger Selachier und Teleostier gemeinschaftlich behandelt werden, dürfte in der Tat für beide ungefähr dasselbe gelten, insbesondere finden wir auch bei den Teleostiern keine scharfe Grenze zwischen hyalinem und Faserknorpel. Höchstens die Parallellagerung der oberflächlichsten Zellenschichten dürfte bei Telostiern nicht so ausgeprägt sein wie bei Selachiern, vielmehr findet man statt dessen oft eine zellenlose Zone. Die pflasterförmge Verkalkung des Knorpels, das Vorkommen von Gefäßschlingen und die Bildung von Höhlen in letzterem ist jedoch bei Teleostiern nicht beobachtet worden.

Immerhin fehlt Verkalkung auch im Skleraknorpel der Teleostier nicht ganz. „Sie zeigt sich entweder in Gestalt feiner Kalkkörnchen, welche diffus in das Gewebe abgelagert und um die Zellen angehäuft sind, oder als homogene Verkalkung der einzelnen Zellen. Während sich bei manchen, insbesondere denjenigen Fischen, welche Knochenschilder haben, diese Verkalkung zwischen diesen am oberen und unteren Hornhautrand findet, ist sie bei Othagoriscus in Gestalt eines Schildes

Digitized by Google

seitlich am Hornhautrande, an der Stelle, wo die anderen Fische die Knochenschilder haben, abgelagert" (LANGHANS).

Der Knochen tritt bei den Teleostiern, soweit sie ihn überhaupt besitzen, stets in Gestalt zweier Schilder auf, die sich an der Nasal- und Temporalseite des Bulbus befinden, bei Gasteropelecus jedoch dorsal und ventral einander bis zur Verschmelzung nahe kommen. Die Form und Größe der Knochenschilder ist sehr verschieden. Bei fast allen Fischen bildet der Knochen an seiner Stelle allein die äußere Augenkapsel, nur vom Periost bedeckt. Nur bei Centrolophus und Megalops bedeckt er in seiner ganzen Ausdehnung Knorpel, welcher unter dem Knochen bis an die Hornhaut reicht. Mit dem kranialen Rande stößt er meist an Knorpel, seltener an Bindegewebe. Einzelheiten s. bei LANGHANS. Die Grundsubstanz besteht aus feinen, der Oberfläche parallel gestellten Lamellen. Was die Knochenkörperchen betrifft, so sind sie nach KÖLLIKER und LANGHANS einem Teil der Fische eigen, während die anderen keine oder nur Zahnkanälchen im Knochen haben. Tetragonopterus hat neben Knochenkörperchen noch Zahnkanälchen. Außerdem finden sich im Knochen noch Markräume und Gefäßkanäle. Erstere enthalten nach BERGER auch Fettzellen, Pigmentzellen und Gefäße. Der Vorgang der Ossifikation unterscheidet sich nach BERGER nicht von dem bekannten Bilde, und sie scheint an der lateralen Seite des Skleraknorpels stets früher zu beginnen als an der nasalen.

Es ist wohl einwandfrei, das Vorhandensein der nasalen und temporalen Knochenschuppe mit der stärkeren Beanspruchung der Sklera auf Biegungsfestigkeit in Zusammenhang zu bringen, die aus der den Augapfel treffenden Komponente des Zuges der Augenmuskeln resultiert.

In den durch den Akkommodationsapparat auf Biegungsfestigkeit beanspruchten dorsalen und ventralen Augenteilen finden wir außer der schon erwähnten Verkalkung des Knorpels bei den Teleostiern noch gelegentlich eine Einrichtung, die an den Konjunktivalknochen von Acipenser (s. S. 291) erinnert. Bei Centriscus liegt nämlich unter einer Anhäufung von Schuppen „eine nach hinten spitz endigende Gräte, dreikantig, die Basis der Schuppe abgewandt . . ." (LANGHANS).

Dipnoi.

Die Sklera enthält eine bis zum Äquator reichende Knorpelplatte (Fig. 45 u. 347) (HOSCH).

Amphibien.

Viele Urodelen haben eine rein bindegewebige Sklera, doch schließt sie bei Amblystoma (nach BERGER 1883), Proteus und Menopoma Knorpel ein (LEYDIG 1857), der bei Cryptobranchus ganz monströse Dicke gewinnt (Fig. 342). Wie schon bei Selachiern ausgeführt, können wir in derartigen Erscheinungen eine Reaktion auf dem bei kleinen Augen zur Verfügung stehenden großen Orbitalraum erblicken, infolgedessen an Knorpel nicht gespart zu werden braucht[1]). Seinem histologischen Baue nach ist der Knorpel hyalin, doch lassen sich in ihm hier und da deutlich Faserzüge wahrnehmen. In den Zellen, stellenweise auch in der Grundsubstanz des Knorpels liegt feinkörniges Pigment. Distal setzt sich das perichondrale Bindegewebe in eine dicke Schicht straffen Binde-

1) Freilich kommen mir Zweifel, ob dieser Knorpel überhaupt als Skleraknorpel aufzufassen ist.

Digitized by Google

gewebes fort, dessen Fibrillen vorwiegend meridional verlaufen. Die bindegewebige Sklera geht in die Hornhaut einerseits und in die Centis andererseits über.

Die Sklera des Frosches ist von GAUPP sehr genau behandelt worden. Der in ihr enthaltene, außen und wohl auch innen von einer Faserschicht überzogene Knorpel reicht distal bis über die Insertionszone der geraden Augenmuskeln, jedoch nicht bis an den Hornhaut-

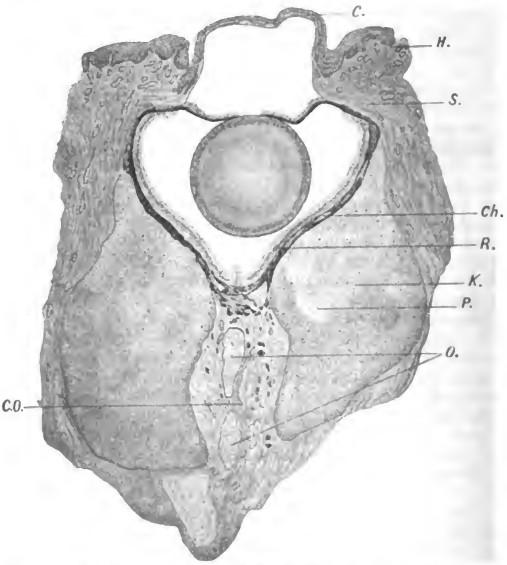

Fig. 341. **Auge von Cryptobranchus.** Nach LAUBER.
C Cornea, *H* Haut, *S* Sklerales Bindegewebe, *Ch* Chorioidea, *R* Retina, *K* Knorpel, *P* weniger dichte Partie in ihm, *O* Optikus, *C.O* Canalis opticus.

rand. Der fibröse Anteil besteht aus Bindegewebsbündeln, die sich ohne besondere Regelmäßigkeit kreuzen. Nahe am Foramen opticum ist sie sehr dick auf der Außenseite des Knorpels.

Eigennerven der Froschsklera hat HELFREICH 1870 beschrieben. HOYER nimmt jedoch an, daß diese Nerven alle zur Cornea ziehen.

Reptilien.

Bei den meisten Reptilien enthält die Sklera sowohl Bindegewebe als auch Knorpel, nur bei den Schlangen, deren Auge wir ja schon in mancher Hinsicht von dem der übrigen Reptilien erheblich abweichen sahen (Linse, Ciliarkörper), fehlt der Knorpel, ihre Sklera ist

Digitized by Google

rein fibrös. Bei Eidechsen und Schildkröten finden sich ferner Knocheneinlagerungen.

Der Knorpel bildet eine Schale, die, den kranialen Augenteil umschließend, bei Eidechsen und Schildkröten mit bis zum Aequator bulbi reicht, beim Chamäleon allerdings viel kleiner ist (H. MÜLLER) und nicht einmal den Sehnerveneintritt erreicht, beim Alligator dagegen bis in den außerordentlich stark verdickten „Sklerawulst", die Verdickung der bindegewebigen Sklera reicht, die wir, dem Ciliarkörper anliegend, noch mehrfach bei Säugern kennen lernen werden.

Die Dicke des Knorpels unterliegt mannigfachen Schwankungen. Er ist gleichmäßig dick bei Eidechsen und Krokodilen, bei den Schildkröten ist er jedoch kranial auf das sechs- bis siebenfache verdickt. (Soweit vgl. KOPSCH, ferner CHATIN.)

Die Anordnung der Knorpelzellen ist bei den Reptilien, wie auch bei den Amphibien, ähnlich wie bei den Selachiern (BERGER 1883). Die Grundsubstanz des Knorpels soll dagegen rein hyalin erscheinen (KOPSCH). Die Knorpelzellen sind bei den Schildkröten wiederum teilweise pigmentiert (LEYDIG, BERGER, KOPSCH).

Das fibröse Gewebe überzieht den Knorpel wieder namentlich an dessen Außenseite. In dem rein fibrösen Teil der Sklera in der Ciliargegend des Chamäleons findet sich Einlagerung körniger, weißer Massen (Tapetalzellen?) (H. MÜLLER), sonst oft auch zahlreiche oder spärliche Pigmentzellen.

Die Knochenschuppen bilden — wohl stets unter gegenseitiger dachziegelförmiger Deckung — einen Ring um die Linse und sind ihrerseits in die fibröse Sklera derart eingelagert, daß an ihrer Außenseite und in oft noch mächtigerer Schicht an der Innenseite fibröses Bindegewebe liegt. Am größten sind sie bei den Eidechsen, wo sie aus einem distalen breiten Stück und einem schmalen proximalen Fortsatz bestehen. Beim Chamäleon sind sie — wie auch bei den Vögeln — nach außen umgekrümmt, so daß in der Gegend des Linsenrandes eine seichte Furche rings um das Auge läuft. Bei den Schildkröten sind es nur vierseitige Platten, doch ist die gegenseitige Befestigung derselben, vornehmlich bei Testudo tabulata, viel komplizierter als bei den Eidechsen (H. MÜLLER, KOPSCH). Die Plättchen enthalten keine Markkanälchen (H. MÜLLER). Ihre Lage, ganz entfernt vom Knorpel, zeigt an, daß sie mit letzterem genetisch nichts zu tun haben, sie sind also histogenetisch als Bindegewebsverknöcherungen aufzufassen, gleich dem dorsalen und ventralen Knochenplättchen von Acipenser, dessen Lage allerdings, insofern als es der Konjunktiva angehört, wieder eine etwas andere ist. — Bekanntlich findet sich der knöcherne Sklerotikalring schon beim Ichthyosaurus.

Bei den nun noch zu besprechenden Tieren haben wir nirgends mehr Kristallzellen in der Sklera zu gewärtigen.

Vögel.

Die Vögel schließen sich begreiflicherweise auch im Baue der Sklera an die Reptilien an, doch zeigen sie mehrfach Weiterbildungen gegenüber jenen.

Wir finden wieder bei den Vögeln Bindegewebe, Knorpel und Knochen.

Das Bindegewebe hat an der Formgestaltung der Sklera den geringsten Anteil. Nur am Hornhautrande findet sich zwischen letzterem

Digitized by Google

und dem Skleraknochenrande ein schmales, rein bindegewebiges Stück, dem innen der CRAMPTONsche Muskel (s. S. 206) anliegt.

Der stets dünne Knorpel bildet, außen und innen von einer dünnen pigmentzellenführenden Bindegewebsschicht überzogen, eine Schale, die stets bis in die Ciliargegend hineinreicht und bei den Vögeln mit „Teleskopaugen" dabei gerade noch die „Bulbuskante" überschreitet. Er endigt hier mit abgerundetem Querschnitt. Der Knochenring, dem der Reptilien entsprechend, gleichfalls von pigmentzellenführendem Bindegewebe überzogen, legt sich mit seinem im Querschnitt dünn auslaufenden proximalen Ende außen dem Knorpelende auf, mit im Querschnitt gerundetem Ende aber hört er nach dem Hornhautrande auf, wo jedoch oft zwischen ihm und der Hornhautgrenze sich noch ein Stück rein bindegewebige Sklera, das dem distalen Teil des CRAMPTONschen Muskels anliegt, findet (was für Reptilien nur ausnahmsweise gilt) Außerdem findet sich ein Knochenstückchen in der Nachbarschaft des Sehnerveneintritts („Sehnervenknochen").

Seiner Struktur nach erscheint der Knorpel hyalin, außer an seinem Rande. Hier gewinnt man den deutlichsten Eindruck, daß während seines Wachstums die von den Knorpelzellen gebildete hyaline Substanz ständig Bindegewebsfasern in sich einschließt. Bei den kleinen Vögeln besteht der Knorpel nur aus einer einzigen Schicht von Knorpelzellen.

Der Knochenring (Sklerotikalring) besteht wiederum stets aus Platten, die sich dachziegelförmig decken — manchmal allerdings unter komplizierten Erscheinungen. Mit dem Knorpel hat er genetisch wiederum nichts zu tun, vielmehr läßt sich seine Entstehung durch unmittelbare Knochenbildung im Bindegewebe noch daran erkennen, daß er eine faserige Grundstruktur hat. Die Faserung ist vorzugsweise meridional, daneben treten aber radiär und quer verlaufende Fasern oft auf.

Ist der Knochen dicker, wie bei den größeren Tagraubvögeln und allen Nachtraubvögeln, auch bei Uria und — nach PARREIDT — Eudyptes, so enthält er eine schöne Markhöhle, die bei kleineren Augen fehlt, eine Materialersparnis, die sich nur bei erheblicherer absoluter Größe des Organs ausbilden kann. — Wie schon erwähnt wurde, ist der Knochenring bei den Vögeln an der Außenseite stets leicht eingesenkt.

Der Sehnervenknochen umfaßt den Sehnerveneintritt meist hufeisenförmig, wobei jedoch erhebliche, zum Teil auch individuelle Variationen vorkommen, worauf GEMMINGER näher einging. (So besteht er bei Spechten und Sitta aus zwei fast abgegrenzten Teilen.) Im Mikrotomschnitt zeigt er netzige Struktur infolge der die Zellkörper verbindenden Ausläufer. Ferner birgt er Pigmentzellen. Namentlich diese letztere Tatsache, wie auch seine sonstige Beschaffenheit und seine offenbare Unabhängigkeit von dem Knorpel der Sklera berechtigen mit Sicherheit zu der Auffassung, daß auch dieser Knochen durch unmittelbare Knochenbildung im Bindegewebe entsteht. Vgl. hierzu die Angaben von CHATIN.

Betreffs Sklera der Vögel vgl. namentlich V. FRANZ 1908 und LEPLAT.

Säugetiere.

Nirgends finden wir in der Säugersklera Knochen, und nur bei den Monotremen (die hierin wieder an die Reptilien anschließen) Knorpel. Alle übrigen Säuger haben eine rein fibröse Sklera.

Der Knorpel von Echidna erinnert in Form und Ausdehnung hochgradig an die bei Vögeln vorgefundenen Verhältnisse, nur daß eben

Digitized by Google

an sein distales Ende sich kein Knochen anlegt, sondern ein rein fibröses Stück Sklera bis zum Hornhautrande folgt.

Bei Ornithorhynchus soll der Knorpel, wie ich PÜTTER (Organologie) entnehme, nur in Form einer Platte eingelagert sein.

Was die fibröse Sklera der übrigen Säuger betrifft, so ist die Faserung wohl vorzugsweise eine meridionale, doch kommen auch schräg und zirkulär verlaufende Fasern vor, letztere besonders in der Nachbarschaft des Ciliarkörpers, wo die Sklera meist (ganz besonders bei Pinnipediern, Fig. 349) stark verdickt erscheint („Sklerawulst"). Im allgemeinen kreuzen sich die Fasern nicht einzeln, sondern in mehr oder weniger dicken Faserbündeln, die namentlich im Sklerawulst, vorzüglich beim Seehund und Macrorhinus sehr mächtig werden. Eine gewisse Verdickung ist auch in der Regel am Fundus oculi zu beobachten.

Vergleicht man die verschiedenen Säugeraugen miteinander in bezug auf die Dicke, welche die Sklera im ganzen erreicht, so bemerkt man wohl, daß größere Augen meist dickere Sclerae haben als kleinere, was ja nicht verwundern kann. So finden wir bei Pferd und Giraffe — den größten Augen — die Skleradicke im Fundus zu 1,5 und 2 mm, Werte, die bei kleineren Tieren meist nicht vorkommen.

Daneben scheint aber noch ein anderes Moment für die Skleradicke von erheblicher Bedeutung zu sein: es zeigt sich nämlich, daß die Sklera relativ dick wird, wenn das Auge im Verhältnis zum ganzen Tier ziemlich klein ist. Hierfür einige Beispiele. Unter den Huftieren hat, außer Pferd und Giraffe, die dickste Sklera Rhinozeros (Dicke im Augengrunde 1,8), obwohl dies Auge nur halb so groß wie das von Pferd und Giraffe ist und selbst kleiner als die von Cervus, Camelus und Sus, deren Skleradicke doch nur auf 1 mm im Fundus kommt. Auch der Elefant hat im Verhältnis zur Körpergröße ein kleines Auge. Die Sklera erreicht bei dem relativ kleinen Auge des indischen Elefanten 3 mm, beim afrikanischen, wo das Verhältnis des Auges zum Körper wohl noch mehr herabgedrückt ist, sogar 4 mm Dicke. Unter den Raubtieren hat das kleine Bärenauge (Ursus malayanus) 0,9 mm Skleradicke, während größere Augen (Canis aureus, Feliden) auch nur 0,1—0,9 mm Dicke der Sklera haben.

Vielleicht haben wir in diesen Fällen damit zu rechnen, daß die Herstellung einer dünnen Sklera als positive Differenzierung zu bewerten wäre, daß sie mehr Bildungsgenie erfordert als die einer dicken Sklera (weil z. B. jene ceteris paribus festere Fasern oder dichteres Gefüge besitzen muß); dann würde die Herstellung einer dünnen Sklera die Bedeutung einer Raumersparnis in der Orbita haben, während bei relativ kleinen Augen diese Raumersparnis nicht nötig ist. Solche Verhältnisse lassen es auch vielleicht erklärlich erscheinen, daß das große Seehundsauge eine nicht besonders verdickte Sklera besitzt.

Ähnliche Tatsachen — relativ dicke Sclerae bei relativ kleinen Augen — fanden wir ja auch schon bei Selachiern und Amphibien wiederholt.

Ungemein dicke Sclerae finden wir bei den Walen. Das sind wieder Tiere, deren Augen — obwohl an absoluter Größe z. T. alle überwiegend — relativ — im Verhältnis zur Tiergröße — von erheblicher Größe nicht sind. Immerhin ist die erhebliche Skleradicke der Walaugen (vgl. z. B. Fig. 387) wohl zweifellos als besondere Anpassung an die Bedingungen des Wasserlebens zu bewerten (vgl. PÜTTER 1903).

Digitized by Google

Bei Besprechung des Sehnerven erwähnen wir noch S. 324, daß de Optikus der Wale von einer mächtigen (dort genauer zu behandelnden Schwiele umgeben ist, die sich direkt in die ebenso mächtige Skle fortsetzt.

Pigmentzellen finden sich in der Sklera im allgemeinen wohl nic außer — was allerdings häufig vorkommt — nahe am Nervus optic ferner an der Hornhautgrenze, worauf wir im folgenden Kapitel zu sprechen kommen wollen.

Die Pigmentierung der Sklera wechselt im innigen Zusammenhange mit der des Sehnerven. Ein skleraler Circumcornealpigmentring, be Vögeln (mit Ausnahme von Phoeniocopterus und dem jungen Struthio und Kaltblütern wohl fast ausnahmslos vorhanden, fehlt bei denjenigen Säugern, deren Konjunktiva hinreichend stark pigmentiert ist: so be Perissodactylen, Affen und Menschen (HAUSCHILD).

Über die Nervenendigungen in der Sklera der Säuger handelt die Arbeit von ELEONSKAYA.

Cornea.

Die Cornea der Wirbeltiere weist stets einen schön geschichteten Bau auf, und zwar unterscheiden wir zweckmäßig von außen nach innen

1. das ektodermale Hornhautepithel, Conjunctiva corneae;

2. die Cornea propria, an der wir oft noch eine weitergehende Schichtung, insbesondere eine vordere Basalmembran („Lamina elastica anterior") oder BOWMANsche Membran erkennen;

3. die dünne Membrana descemeti (Lamina elastica posterior und ihre Matrix, das Hornhautendothel.

Wie ich sehe, hat auch H. VIRCHOW in Graefe-Saemischs Handbuch diese ziemlich einfache Einteilung der Hornhautschichten gewählt, während frühere Autoren oft namentlich in der „Propria" noch mehr Schichten, besonders auch oft eine konjunktivale — eine Fortsetzung der bindegewebigen Konjunktiva über das Auge hin — erkennen wollten

a) Das Hornhautepithel

ist fast ausnahmslos ein mehrschichtiges Pflasterepithel, d. h. ein Epithel, dessen an der freien Seite gelegene Zellen Pflasterzellen sind, während

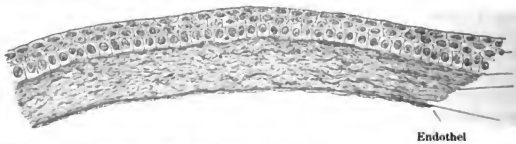

Fig. 342. **Hornhaut des Frosches.** Nach GAUPP. Epithel, vordere Basalmembran Propria, Descemetsche Membran und Endothel.

sich in größerer Tiefe polygonale und in den untersten Schichten sogar zylindrische Zellen finden.

Nur bei der Aallarve Leptocephalus fand ich (1910) das Hornhautepithel einschichtig (Fig 162, S. 172).

Abgesehen hiervon weist das Hornhautepithel in den verschiedenen Wirbeltierklassen wohl recht viel Gleichartiges auf. Bei den Amphibien

Digitized by Google

mag es vielleicht ärmer an Zellen und mithin auch an Zellschichten sein, als dies sonst die Regel ist.

Über die Form der Zellen des Hornhautepithels der Amphibien s. ROLLET, LANGERHANS, J. ARNOLD und S. MAYER. Wie EWALD und KÜHNE (1877) auf chemischem Wege zeigten, sind die vordersten Zellschichten nicht verhornt. An der regelmäßigen Häutung der Amphibien nimmt das Hornhautepithel augenscheinlich keinen Anteil. — Auch Wanderzellen sind im Epithel der Froschcornea, sowie in der Substantia propria beschrieben worden (J. ARNOLD, ENGELMANN u. a.).

Einzigartig ist jedoch die Beobachtung FISCHELS, daß bei der Amphibienlarve das Hornhautepithel wie übrigens auch das Kopfepithel Flimmerzellen trägt. Einige von den Hornhautepithelzellen sind nämlich frei von (Sekret?)körnchen u. dgl. und unterscheiden sich hierdurch sowie durch ihre Größe und schiefere Begrenztheit von ihren Nachbarn. Es sind dies Flimmerzellen. Ihre Zahl ist gering. In der Regel finden sie sich wohl nur in einem ca. 12 Zellbreiten messenden Randteile der Cornea, mitunter auch über die ganze Hornhaut verstreut.

Über die eigenartigen bei Dipnoern, speziell Protopterus herrschenden Verhältnisse will ich mich bei Besprechung der „Cornea propria" noch äußern.

Bei den Säugetieren aber finden sich beachtenswerte Spezialfälle. So fand ich zunächst bei Orycteropus die vordersten Zellagen augen-

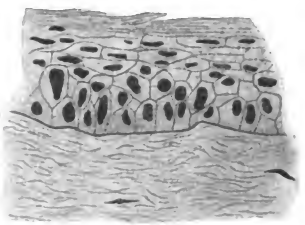

Fig. 343. **Hornhautepithel von Orycteropus.**



Fig. 344. **Hornhautepithel von Balaenoptera physalus.** Nach PÜTTER.

scheinlich stark verhornt: statt eigentlicher Zellen finden wir nur noch dünne Blättchen, und in diesen ist kein Kern mehr zu erkennen, und sie splittern leicht ab (Fig. 343). Ich glaube nicht, daß man bei einem anderen Säuger, außer vielleicht bei Phocaena nach RAWITZ, eine ähnlich deutliche Verhornung am Hornhautepithel vorfinden kann, und bei Orycteropus (dem Erdferkel oder Ameisenfresser) sowie bei Phocaena, dem Wassertier, hängt sie wohl mit der Lebensweise zusammen.

Bei den Walen finden wir nach PÜTTER noch weitergehende Verhornung des Hornhautepithels. Bei den Denticeten, einigen Pinnipediern und Balaena sollen nämlich die sämtlichen Zellen des Hornhautepithels von verhornter Substanz umsponnen sein. Die einzelnen Lamellen dieses Maschenwerks verbinden sich unter starker Verbreiterung mit der vordersten Schicht der Cornea propria. Noch eigentümlicher verhalten sich andere Bartenwale: von einer vordersten verhornten Schicht gehen dicke Hornzapfen zwischen die lebenden, tiefer liegenden Epithelzellen hindurch und verbinden sich, an ihrer Basis kegelförmig verbreitert, mit

Digitized by Google

der Cornea propria (Fig. 344) (PÜTTER). Es handelt sich hier zweifellos um eine mechanische Festigung als Anpassung gegen die Wirkung des beim Schwimmen hervorgerufenen starken Wasserstroms, der das Auge trifft.

Der feinere Bau des menschlichen Hornhautepithels, Wanderzellen in ihm u. dgl. m. sind am genauesten bei H. VIRCHOW behandelt.

b) Cornea propria.

An der Cornea propria der Fische möchte BERGER, der sie sehr genau beschrieben hat, von außen nach innen noch folgende Schichten unterscheiden: 1. einen konjunktivalen (kutanen) Teil, 2. einen subkonjunktivalen (subkutanen), 3. die Substantia propria im engeren Sinne. — Nach meinen Erfahrungen scheint mir diese Aufteilung etwas gekünstelt, ich glaube, wir können die zwischen Hornhautepithel einerseits und Membrana descemeti andererseits liegenden Schichten kurzweg als Cornea propria bezeichnen.

Die Cornea propria der Selachier hat LAUBER zutreffend beschrieben als bestehend aus relativ wenigen, relativ dicken Lamellen. Die Zahl der aus feinen Fasern bestehenden Lamellen fand ich schwankend zwischen etwa 14 und 40, mitunter wechseln dickere und dünnere ziemlich regelmäßig ab, doch kann auch häufig ein Faseraustausch zwischen benachbarten Lamellen stattfinden. Die dickeren Lamellen sind zirkulär, die dünneren radiär gefasert (vgl. auch V. FRANZ 1905). Zwischen je zwei Lamellen liegt immer eine Lage deutlicher platter Zellen. Die vorderste Lamelle läßt mitunter eine Faserung weniger deutlich erkennen, zeichnet sich aber durch besondere Stärke aus und bildet dadurch etwa eine „vordere Basalmembran" (= konjunktivaler Teil BERGERS).

Solche deutliche Lamellenbildung wie bei den Selachiern dürfte bei anderen Tieren kaum vorkommen. Höchstens in manchen Teleostieraugen finden sich noch ähnliche Verhältnisse wie bei Selachiern. Sollte die kurz zuvor erwähnte Abgrenzung eines konjunktivalen und eines subkonjunktivalen Teiles von der eigentlichen Propria durchführbar sein, so würden jene beiden Schichten — zufolge BERGER — doch meist (Ausnahme: Orthagoriscus) nur einen geringen Teil der Gesamtdicke einnehmen. Im allgemeinen scheint mir die Verflechtung der einzelnen Faserbündel bei den Teleostiern eine innigere und weniger regelmäßige als bei den Selachiern, so daß ein so deutlicher Lamellenbau nicht zustande kommt. Eine plattenepithelähnliche Zellenschicht an der Grenze zwischen Propria und Membrana descemeti beschreiben EMERY und BERGER.

Bei nicht wenigen Fischen zeigt die Cornea ein eigentümliches Irisieren in allen Regenbogenfarben. Über die Entstehung dieser Eigenschaft hat sich EMERY geäußert.

Pigmentzellen sind der Hornhaut im allgemeinen nicht eigen, außer an ihrem Rande, worauf ich jedoch weiter unten zu sprechen komme. Nur wurden von EMERY und BERGER mit gelbem Pigment erfüllte Zellen in den proximalen Schichten der Cornea propria gelegentlich gefunden, und „bei Hecht und Karpfen liegt im oberen Teil der Cornea eine Anzahl von gelben Pigmentzellen, welche, da sie bis zur Mitte der Pupille gehen, die Farbenwahrnehmung wahrscheinlich beeinflussen werden" (SCHIEFFERDECKER 1887). HESS (1912) beschreibt genau die Gruppierung von Pigmentzellen in der Stör-Hornhaut. — Wanderzellen werden gelegentlich erwähnt und spielen histologisch keine Rolle.

Die Cornea von Anableps tetrophthalmus, dem „Vierauge", ist (ähnlich der Iris dieses Tieres) (vgl. S. 236) durch ein horizontales Pig-

mentband in zwei Hälften geteilt. Die Pigmentzellen dieses Bandes liegen nach SCHNEIDER-v. ORELLI nicht (wie KLINKOWSTRÖM angab) nur in der Cornea propria, sondern auch in der Konjunktiva.

Eine anderweitige erhebliche Besonderheit der Teleostiercornea findet sich bei Periophthalmus und Boleophthalmus. Hier ist nämlich die Hornhaut gänzlich in zwei Lamellen gespalten, deren eine, innere (oder proximale), von VOLZ dem Ligamentum annulare identifiziert, sich reichlich in die Knorpelschicht der Sklera fortsetzt und die Pupille auf ziemlich kürzestem Wege überspannt, während die andere, äußere (oder distale), dünnere, von jener durch einen weiten Spaltraum getrennt ist und die

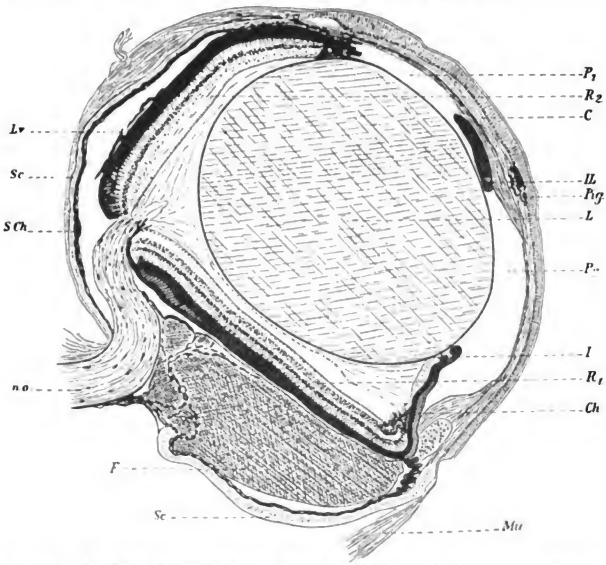

Fig. 345. **Vertikaler Meridionalschnitt durch das Auge von Anableps tetrophthalmus.** *C* Cornea, *Ch* Chorioidea, *F* Fettgewebe, *I* Iris, *IL* Irislappen, *L* Linse, *Lv* Lamina vasculosa, *Mu* Augenmuskel, *No* Nervus opticus, P_1 obere, P_2 untere Pupillenöffnung, *Pig* Pigmentstreifen in der Cornea, R_1 und R_2 Retina, *Sc* Sklera, *SCh* Suprachorioidea. Nach KLINKOWSTRÖM.

gewölbte äußerlich sichtbare Partie der Hornhaut bildet. Hierüber habe ich mich 1910 geäußert, doch ist zweifellos, daß in dieser wie in mancher anderen Hinsicht diese merkwürdigen, zum Sehen in Luft wie in Wasser tauglichen Fischaugen noch eingehender Untersuchung bedürfen.

Über die in das Hornhautepithel eindringenden Nerven der Cornea der Fische vgl. die Angaben von ZELINKA, HOYER und BERGER (basale Nervenausbreitung im Epithel und Eindringen zwischen die Zellen).

Bei Protopterus, dem einzigen Dipnoer, über den wir hier etwas berichten können, gibt es nach HOSCH eigenartige, eine Art Rudi-

Digitized by Google

mentation repräsentierende Verhältnisse. Das Auge liegt gewissermaßen unter der Haut: über die Cornea im engeren Sinne zieht eine ziemlich dicke, ihr aber histologisch ähnliche und im Leben wohl auch durchsichtige Membran hinweg, eine Art über die Cornea hinweggezogene Konjunktiva, bekleidet mit Körperepithel, welches gleichzeitig das Konjunktival- wie das Cornealepithel bekleidet und nur ganz im Zentrum, also unmittelbar vor der Pupille des Auges, frei von „Drüsen" (Becherzellen) ist. Es wird hier also gewissermaßen wie im Schlangenauge eine Brille gebildet oder (wie man es auch ausdrücken kann): die Hornhaut spaltet sich in eine wahre und eine falsche Hornhaut. Die erstere, zu innerst gelegen, entbehrt dann natürlich des Hornhautepithels, muß aber wohl an ihrer Innenseite ein Endothel und eine Membrana descemeti haben.

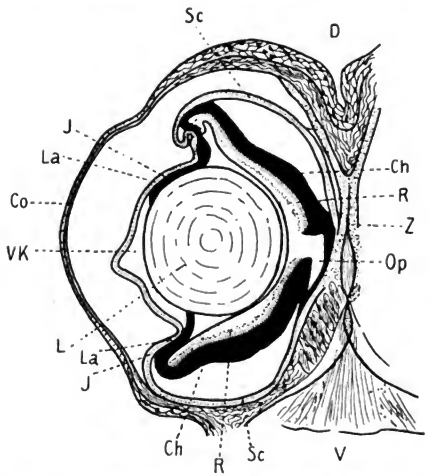

Fig. 346. **Transversalschnitt durch das linke Auge von Periophthalmus Schlosseri var. freycineti** (halbschematisch). *D* dorsal, *V* ventral, *Ch* Chorioidea, *Co* Cornea, *I* Iris, *L* Linse, *La* „Ligamentum annulare" = innere, abgelöste Hornhautlamelle, *Op* Optikus, *R* Retina, *Sc* Sklerotica, *Vk* vordere Augenkammer, *Z* Septum interorbitale (?). Nach Volz.

Beim Frosch beschreibt Engelmann, Hoyer und Waldeyer als vorderste Schicht eine „Lamina elastica anterior" (die jedoch den Namen „elastica" nicht verdient). In der Propria im engeren Sinne soll sich wiederum die schon oben erwähnte Lamellenbildung bemerkbar machen, die nach den Angaben von Swaen, His, Engelmann, Boddaert, Raehlmann und Fuchs viel Ähnlichkeit mit denjenigen der Selachier zu haben scheint. Insbesondere kreuzen sich die Fasern benachbarter Lamellen meist unter fast rechtem Winkel, jedoch ist der Winkel nach Fuchs (wo zitiert?) nie genau ein rechter, sondern so, daß schließlich in der ganzen Hornhautdicke stets Fasern von jederlei Verlaufsrichtung zu finden sind.

Die Zelleiber der Hornhautzellen sollen sich nach Rollet durch Induktionsströme etwas kontrahieren. Weiteres über sie s. bei Gaupp und Virchow (1910).

Über die Nerven der Froschcornea, die nach W. Wolff in Form feiner Zuspitzungen frei endigen, s. das Nähere bei Kölliker und besonders bei Gaupp.

Digitized by Google

Auch bei Urodelen dürfte eine vordere Basalmembran vorhanden sein, denn eine „Bowmannsche Membran" wird von Lauber wenigstens bei Cryptobranchus erwähnt. Diese letztere Art, der japanische Riesensalamander, hat übrigens eine sonst nirgends wiederkehrende Eigentümlichkeit, indem nämlich die Cornea propria von zahlreichen starken Gefäßen durchzogen wird. Sie bestehen aus großen Kapillaren mit rein endothelialer Wandung. Sie stellen die Fortsetzung der Gefäße der Cutis dar (vgl. Lauber).

Über die Hornhautzellen der Eidechse s. Virchow 1910.

Über die Hornhaut der Reptilien fehlen uns noch eingehendere Angaben, die den histologischen Bau behandelten.

Bei manchen, aber wohl kaum allen Schlangen zieht wohl über die „wahre" Hornhaut (*WH* in Fig. 348) noch eine „falsche" Hornhaut (*FH* oder „Brille", ein an Protopterus erinnerndes Verhalten, indem ein Haut- oder Lidteil sich vor die Hornhaut spannt und dann nur dieser mit Hornhautepithel bekleidet ist. Mangels genauerer histologischer Angaben, setze ich hierher die Figur Beers (Fig. 348), welche das Gesagte erläutern möge.

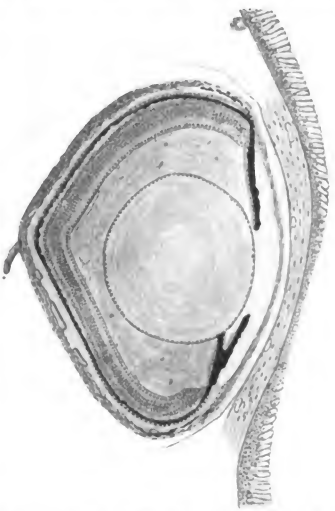

Fig. 347. **Auge von Protopterus annectens.** Nach Hosch.

Für die Vögel kann ich auf meine Angaben (1909) verweisen. Wie bei den Säugetieren, besteht das Stratum proprium aus feinen Fasern mit dazwischen liegenden geschlängelten Kernen. Eine vordere Basalmembran konnte ich nicht abscheiden. Die ganze Masse ist kompakt, Spalträume können hier sowie bei anderen Tierklassen nur postmortal entstehen. Die Fasern liegen in der Nähe der distalen Fläche dichter als an der proximalen, und da der Übergang von jener zu dieser Beschaffenheit ein ziemlich plötzlicher ist, kann man von zwei Lamellen sprechen, wie ja schon öfter geschehen ist. Diese Ausdrucksweise rechtfertigt sich auch insofern als nicht im Scheitel, besonders aber in den peripheren Teilen die beiden Lamellen gegeneinander beweglich sind — jene steht fest, diese aber steht unter der Zugwirkung des Cramptonschen Muskels — so daß sich die ganze Hornhaut unter der Einwirkung des erwähnten Muskelzuges nach dem Prinzip des Metallthermometers liegen muß. (Hornhautakkommodation des Vogelauges.) Eine vordere Basalmembran fehlt der Cornea des Vogelauges.

Digitized by Google

Der einzige Vogel, dem der CRAMPTONsche Muskel und die Hornhautakkommodation fehlt, ist Uria troile[1]). Bei ihm finden wir die relativ. dickste Hornhaut unter allen Vögeln. Im übrigen geht die Dünnheit der Cornea zweifellos dem Ausbildungsgrade der Hornhautakkommodation

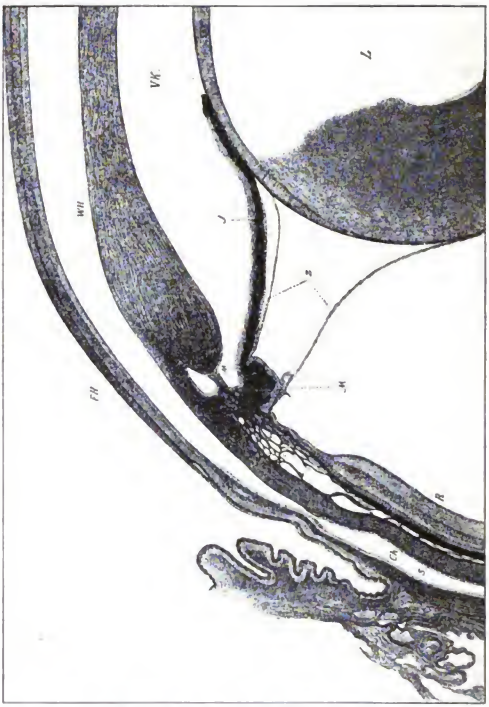

Fig. 348. **Ein Teil eines durch die Mitte der Pupille geführten Schnittes vom Auge einer Äskulapnatter.** *FH* „falsche", *WH* „wahre" Hornhaut, *J* Irismuskeln, *M* Muskeln an der Iriswurzel und im Ciliarfortsatz (z. T. im Pigment verborgen), *Z* Zonula, *S* Sklera, *Ch* Chorioidea, *R* Retina, *L* Linse, *VK* vordere Augenkammer. Nach BEER.

parallel und hiernach ist zweifellos, daß hierin die Eulen und Podargus, also die Vögel mit den ausgesprochensten Teleskopaugen, das erheblichste leisten.

1) Auch Phalacrocorax? Vgl. die Abbildung von HESS 1910.

Digitized by Google

Die Cornea propria der Säuger hat nach VIRCHOW einen komplizierteren Bau als die der anderen Wirbeltiere, weil die Faserlamellen die dünnsten sind, untereinander in vielfacher Verbindung (Faseraustausch) stehen und sich unter allen möglichen Winkeln kreuzen.

Man würde nach VIRCHOW hier besser nicht von „Lamellen", sondern von „Bändern" in der Hornhaut sprechen. Durch Kantenansicht solcher „Bänder", welche auffallend steil ansteigen, entsteht — nach H. VIRCHOW — das Bild der sogenannten „Fibrae arcuatae" der Hornhaut. Der Höhepunkt dieser Ausbildung wird erreicht in der sogenannten BOWMANschen Membran oder vorderen Basalmembran, die wohl keinem Säugetier fehlt und Faserung nur schwer erkennen läßt, wahrscheinlich deshalb, weil die Faserung in ihr so außerordentlich dicht ist. Sie stellt vermutlich einen außerordentlich dichten Faserfilz dar.

Am Hornhautrande, richtiger gesagt: etwas vor ihm, am Limbus cornealis conjunctivae endigt die BOWMANsche Membran mit im Querschnitt gerundetem Rande.

Auch die hinteren Lagen der Cornea der Säugetiere sind dichter als die vorderen. Sehr auffällig, namentlich beim Seehund, ist der schiefe Ansatz reichlicher Hornhautlamellen an die Membr. descemeti (vgl. auch RAWITZ).

„Mit Rücksicht auf die Anordnung in den Randteilen ist die Angabe von HIS (1856) zu nennen, daß hier zwei Zirkulärlagen vorhanden sind, eine oberflächliche und eine tiefe, zwischen denen die aus der Sklera kommenden „Bündel" hindurchpassieren. Gegen das Zentrum hin sollen sich die zirkulären Lagen in Bündel auflösen. RAEHLMANN berichtet, daß an der Corneoskleralgrenze die Maschen des Geflechtes, welches er in der Säugetierhornhaut annimmt, enger und die Bündel vielfacher durchflochten sind" (H. VIRCHOW).

Auf weitere Einzelheiten im feineren und feinsten Bau der Faserlamellen oder -bänder und ihrer Zwischensubstanz einzugehen, kann ich mir hier versagen, da das alles sehr genau bei VIRCHOW behandelt ist und das meiste in vergleichend-histologischer Hinsicht mangels entsprechender Untersuchungen an anderen Tierklassen noch des Interesses entbehrt.

Auch wegen der Hornhautzellen mit ihren eigentümlich gelappten Kernen verweisen wir auf KÖLLIKER und auf die neuere zusammenfassende Arbeit von VIRCHOW, wo außer dem Menschen vornehmlich Macacus, Kaninchen und Ratte behandelt sind.

Auf die untereinander stets reichlich anastomosierenden, sehr verschieden gestalteten und zum Teil mit sonderbar geformten Kernen versehenen Hornhautzellen will ich nicht näher eingehen. Die neuesten, sehr genauen Untersuchungen hierüber stammen von LIETO VOLLARO.

Wie wir schon bei Teleostiern mitunter Pigmentzellen in der Hornhaut fanden, so kommen solche nach CILIMBARIS auch konstant in der Propria der Säugerhornhaut, dicht unter dem Epithel, vor (beim Schafe). Sie sind heller und kleiner als die der Hornhautperipherie. Ihre Zahl schwankt individuell; bei Embryonen fehlen sie.

Über den Verlauf der aus der Sklera nahe dem Hornhautrande hervortretenden Hornhautnerven im Bereiche der Sclerotica siehe FRITZ 1904, ferner BIELSCHOWSKY und POLLACK.

Mit der Frage nach den elastischen Fasern in der Cornea propria der Säuger haben sich namentlich TARTUFIERI, LIETO VOLLARO und

Digitized by Google

Seefelder beschäftigt. Sie liegen parallel den Lamellen, entspringen von fixen Hornhautzellen und nehmen an Zahl und Dicke wahrscheinlich von den oberflächlicheren nach den tiefern Schichten hin zu. Besondere Dicke gewinnen sie nach Seefelder unmittelbar an der Descemetschen Membran, wo sie geradezu eine wirkliche Lamina elastica corneae bilden. Vgl. auch Tartufieri u. a.

Die Hornhäute der Wale sind großenteils durch erhebliche Dicke ausgezeichnet, histologisch aber unterscheiden sie sich in der Propria vielleicht, doch nicht allzusehr von denjenigen der anderen Säugetiere. Allerdings soll die vordere Basalmembran, z. B. bei Phocaena, von ungewöhnlicher Dicke sein (Rawitz). Die großen „Lymphspalten" aber, die in Pütters genauen Beschreibungen eine wesentliche Rolle spielen, dürften von Rawitz wohl mit Recht für durchweg artifiziell gehalten werden.

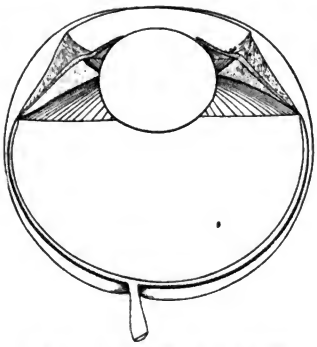

Fig. 349. **Auge von Phoca vitulina.**

Die Hornhaut von Phoca (Seehund) aber hat nach meinen Untersuchungen (1911) nicht die erhebliche Dicke, die ihr von Pütter zugeschrieben wird (Fig. 349). Daher möchte ich nicht nur die vermeintlichen Lymphspalten, sondern auch die senkrecht auf den Lamellen stehenden „Stützfasern" oder Bälkchen, welche die Lymphräume durchsetzen und die Lamellen mit einander verbinden sollen, für artifiziell halten.

c) Membrana descemeti und Hornhautendothel.

Im Gegensatz zur „Elastica anterior", vorderen Basalmembran oder Bowmanschen Membran, kann die „Elastica posterior" oder Membrana descemetii wohl kaum zur Cornea propria gerechnet werden, sondern sie ist wohl ein Abscheidungsprodukt des einschichtigen Endothels, welches die Hornhautinnenfläche bekleidet. Membrana descemeti und Hornhautendothel gehören daher als eine Einheit zusammen.

Es verwundert nicht, daß man das Vorkommen eines so ausgezeichneten Bestandteils nachdem es bei allen Wirbeltierklassen nachgewiesen wurde, auch bei jeder Tierart annehmen möchte. Trotzdem ist hervorzuheben, daß bei den Selachiern weder Lauber (1901) noch ich (1905) den beiden Schichten sicherstellen konnte, wie denn auch den Selachiern das Ligamentum pectinatum fehlt.

Anders bei den Teleostiern. Die Descemetsche Haut ist hier nach Berger (1883) stets zart und vollkommen strukturlos. Nie fasert sich ihr Rand auf, um zur Bildung des Lig. pectinatum beizutragen. Bei Chrysophrys zeigte sich vielmehr, daß sie das ganze Lig. pect. an dessen äußerer Fläche bedeckt und sich bis zum skleralen Rande verfolgen läßt. Das Endothel setzt sich dagegen auf das Lig. pect. und von da aus auf die distale Irisfläche fort. Nach Grynfellt, der 1910

Digitized by Google

das periphere Verhalten der Membr. descemeti der Knochenfische ähnlich wie oben angegeben beschreibt, ist sie viel dünner als bei Säugern, aber gleichwie bei diesen am Rande dicker als im Scheitel der Hornhaut.

Endothel und die 15 μ dicke Membrana descemeti des Frosches sind von ENGELMANN, KLEBS, EWETSKY und SWAEN, letztere besonders eingehend auch von TRETJAKOFF untersucht worden. Die einzelne Zelle besteht aus einem korneal gelegenen Plasmahaufen und einer kameral gelegenen Platte. Die Plasmahaufen sind untereinander durch Ausläufer der Zellen verbunden, die Platte aber grenzt mit polygonalem Kontur an die der benachbarten Zelle. Je nach dem jenes oder dieses deutlicher wird, kann also das Hornhautendothel bei Flächenbetrachtung entweder aus sternförmigen oder aus ziemlich regelmäßigen polygonalen Zellen bestehen. So dürften sich die nach diesen beiden Richtungen abweichenden Bilder, die man auch bei anderen Tieren findet, wohl teilweise erklären.

Eine Platte soll nach SWAEN auch an der kornealen Seite des Zellkörpers liegen. Der letztere soll übrigens nach diesem Autor und nach KLEBS amöboid beweglich sein, was jedoch sehr fraglich erscheint.

Im Vogelauge ist die Membrana descemeti von sehr geringer Dicke. Die Zellen des Endothels sind voneinander durch je eine große Vakuole getrennt, ferner durch viele kleinere Vakuolen von der Membrana descemeti. Zwischen den Vakuolen bleiben Verbindungsstücke stehen und zwar 1. an der freien Fläche, an der sich die Zellen etwas

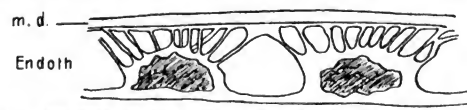

Fig. 350. **Membrana descemeti und Hornhautendothel von Motacilla** (Bachstelze).

verbreitern, 2. an der basalen. Ein feiner Protoplasmabelag überzieht auch die Fläche der M. desc. Es ist klar, daß ein so gebautes Endothel, von der Fläche gesehen, das Bild von sternförmigen, miteinander durch Fortsätze verbundenen Zellen ergeben muß. Übrigens ist auch der Kontur der Zellkerne ein unregelmäßiger (Fig. 350). Leicht kann man aber auch sowohl korneal wie kameral vom Hauptteil des Zelleibes, wie beim Frosch, eine zum Zelleib gehörige „Platte" erkennen, und falls diese Platten etwa mit scharfer Grenze an die der benachbarten Zellen stoßen sollten, so könnten bei Flächenbetrachtung wohl auch einmal polygonale Zellkonturen in die Erscheinung treten.

Die Membrana descemeti endigt plötzlich im distalen Teil des Sklerafortsatzes des Kammerdreieckgewebes. Ihr Rand erscheint auf Querschnitten sehr mannigfaltig. Bedeckt von ihrem Endothel, begleitet sie auf eine kurze Strecke auch den Musc. protractor lentis. Stellenweise hört auch das Endothel früher auf als der Membranrand, welcher den Sklerafortsatz nicht bedeckt, sondern in denselben eindringt.

Die Form der Endotholzellen ist, nach EWETSKY, sehr beachtenswert.

Bei den Säugern ist die Membrana descemeti naturgemäß besser bekannt als in irgend einer anderen Tierklasse, und hier ist namentlich auf die ausführliche Arbeit von FRITZ (1906) hinzuweisen.

Digitized by Google

Die Dicke der Membran schwankt beim Menschen zwischen 2 und 10 μ (nach den bei FRITZ gesammelten Angaben), und zwar ist sie bei älteren Individuen erheblicher als bei jüngeren, was auch für Tiere gilt. Von erheblicher Dicke ist sie nach WERNECK bei Luchs, nach LAUBER bei Marsupialiern, ganz ungewöhnlich dünn nach RAWITZ bei Phocaena. Zahlenangaben über die Haussäugetiere s. bei ZIETZSCHMANN (in ELLENBERGERS Handbuch).

Eine bisher nur beim Menschen beobachtete Eigentümlichkeit sind „Warzen" an der „freien" Oberfläche der Membran, d. i. buckelförmige Erhebungen, die in die vorderen Augenkammern hineinragen. Sie besitzen mitunter die ganze innere Hornhautfläche, öfter nur deren peripheres Gebiet, wo sie anscheinend nicht selten in Reihen stehen. Vgl. hierüber die Angaben bei FRITZ und H. VIRCHOW (1910).

Bei den Säugern können wir auch der Frage nach einer etwaigen Struktur der DESCEMETschen Membran nachgehen. Eine solche ist, wie schon aus PESCHELS ultramikroskopischer Untersuchung folgt, sicher vorhanden, doch fragt sich, ob es sich um eine fasrige Struktur handelt, wie z. B. CIACCIO und (1909) ich annahmen, oder um eine lamellöse, wie LANGHANS und — nach kritischer Sichtung der in der Literatur vorliegenden Angaben — H. VIRCHOW (1910) annimmt. Das letztere ist wohl in der Tat bei der Membrana descemeti, als einem Abscheidungsprodukt eines Epithels (oder Endothels), wahrscheinlicher. Die die Lamellen verbindende Kittsubstanz kann wohl auch noch eine gewisse Schichtung zeigen, dafür sprechen Erscheinungen, die ich 1909 feststellte.

Fig. 351. **Zellen des Hornhautendothels von Orycteropus, bei Flächenbetrachtung.** Sternförmige Zellkonturen.

Das Hornhautendothel der Säuger kann im Flächenbilde wieder ähnliches Aussehen zeigen wie bei Vögeln (Fig. 351). H. VIRCHOW ist geneigt, alle Angaben über sternförmige Zellen dieses Endothels, Lücken oder „Stomata" zwischen ihnen, auf Kunstprodukte zurückzuführen, die infolge der Hinfälligkeit des Endothels leicht entstünden. Ich kann mich namentlich im Hinblick auf meine oben mitgeteilten, sehr deutlich sprechenden Befunde am Vogelauge nicht davon überzeugen, daß jede Sternform der Descementzellen ein Kunstprodukt sein müsse, glaube aber natürlich, daß bei geeigneter Behandlung auch bei Säugern polygonale Zellgrenzen in den Schichten der Zellenschicht, wo die Zellen ganzrandig aneinanderstoßen, sichtbar werden müssen, wie dies die durch H. VIRCHOW (GRAEFE-SAEMISCHS Handbuch, II. Aufl., Bd. I, S. 242) reproduzierte Abbildung aus Nuel und Cornil zeigt. Weiteres hierüber jedoch, auch über den Inhalt der Zellen (Kerne, „Körbe", Centrosomen usw.), siehe bei H. VIRCHOW, ferner über amitotische Teilung der Zellen und Auftreten von „Centrophormien" („Sphären") in ihnen bei ZAWARZIN.

d) Sklero-Cornealrand.

Die Grenze zwischen Sklera und Cornea weist naturgemäß in manchen Punkten Besonderheiten auf, die hier, soweit es noch nicht im

Digitized by Google

Vorangegangenen geschehen ist, noch zur Besprechung gelangen müssen. Über die Endigung der vorderen Basalmembran haben wir uns schon S. 305, über die der Membr. descemeti und ihres Endothels S. 211 (beim Lig. pect.) und S. 304 geäußert, so daß nur noch einiges über das Epithel und den Sklera-Propriaanteil zu sagen sein wird.

Was die Selachier betrifft, so erwähnten wir schon S. 291 das wichtigste: ein kurzes, rein bindegewebiges Sklerastück ist zwischen Sklera-knorpelrand und Hornhautrand eingeschaltet.

Bezüglich dieses Teils, sowie auch bezüglich des Sklerocornealrandes der Teleostier sei auf BERGERS Abbildungen (1883, Taf. IV) hingewiesen. (Doch fand ich, wie schon S. 209 gesagt, nie bei einem Selachier das in BERGERS Fig. 1 dargestellte Ligamentum pectinatum.)

Stets findet man in dieser Zone einige Pigmentzellen.

Auch das Hornhautepithel, welches hier in das Konjunktivalepithel übergeht, führt in dieser Gegend stets Pigment, namentlich in den tieferen Zellschichten. Zwischen den mehr indifferenten Epithelzellen fehlen hier wohl nie Becherzellen von zweifellos drüsiger Funktion. Nach BERGER (1883, S. 155) finden sich dort auch einige pigmentierte Zellen mit Fortsätzen, wie sie auch sonst in der Epidermis der Fische vorkommen sollen. (Sinneszellen?)

Was Amphibien betrifft, so sei auf TRETJAKOFFS Figuren hingewiesen, deren eine wir in Fig. 210 skizziert wiedergaben. Mesodermales Pigment findet sich auch hier in der Sklerocornealgrenze.

Hier sei auch mit TRETJAKOFF des „Sklerafortsatzes" gedacht, der, aus Endothelzellen und elastischen Fasern bestehend, sich zwischen Sklera und Descemetscher Membran vorschiebt und als zellreiche Schicht den Ursprung des Musc. protractor lentis von der eigentlichen Sklera trennt. Ganz klar sind mir die Angaben TRETJAKOFFS nicht geworden. Etwas Analoges soll sich beim Menschen finden.

Eingehend beschreibt TRETJAKOFF auch die episklerale Vaskularisation. Doch ist es hier nicht unsere Aufgabe, auf rein topographische Verhältnisse einzugehen.

Was Reptilien betrifft, so erwähnten wir wohl schon nach KOPSCH, daß sich bei Varanus der vordere Teil der Sklera zu einem „Zwischenstück" rein bindegewebiger Natur ausbilde. Bei einigen Arten wird von dem gleichen Autor an der Innenfläche der Sklerocornealgrenze auch ein „Sklerawulst" oder „Wulst der Sklerocornealgrenze" beschrieben (bei Python, Emys). Auch Pigmentierung der Sklerocornealgrenze wird gelegentlich von ihm erwähnt, und nach den BEERschen Abbildungen scheint sie häufiger, wenn auch keineswegs regelmäßig vorzukommen.

Im Vogelauge zeigt das Hornhautepithel am Sklerocornealrande nur schon bekannte Erscheinungen: Pigmentierung und Becherzellen. Die Pigmentierung hört mit scharfem Rande gegen die Cornea hin auf und wurde nur beim Flamingo und beim Straußenjungen vermißt. In einigen Fällen findet sich hier auch im Stratum proprium eine Anhäufung von Pigmentzellen. Von den zwei Hornhautlamellen der Vögel verdünnt sich hier die innere fast zu einer (natürlich zirkulären) Sehne des Musc. Cramptoni, während die äußere entsprechend an Dicke zunimmt. Nur die äußere geht in das bindegewebige Zwischenstück zwischen Hornhaut und knochenhaltigem Teil der Sklera über. Indem die innere Lamelle ganz oder teilweise (vielleicht nur post mortem) durch den Zug des an sie ansetzenden Ligamentum pectinatum eher nach innen gezogen wird,

Digitized by Google

also die Cornea sich gewissermaßen an ihrem Rande im Querschnitt gabelt, dürfte das entstehen, was man den Hornhautsporn genannt hat (vgl. V. FRANZ 1909).

Pigment, meist in Form schmaler spindelförmiger, interlamellär liegender Zellen zeichnet auch den Übergang der Cornea in die Sklera bei Säugern aus. Wie RAWITZ für Phocaena angibt, gehen die Skleralamellen teils direkt unter Verdickung in die Hornhautlamellen über, teils endigen sie zwischen letzteren.

Auch das Epithel der Konjunktiva ist fast stets durch scharfe Pigmentgrenze gegen das der Cornea abgesetzt. Diese Pigmentierung der Hornhautskleragrenze findet sich auch beim Neger — nicht bei der weißen Rasse. Bei den meisten Tieren aber ist das Epithel der Konjunktiva überhaupt oder doch wenigstens eine erhebliche Strecke vom Hornhautrande aus pigmentiert, auch bei den Affen. Nur der Mensch hat das „Weiße" im Auge, worin beim Neger noch Pigmentflecke auftreten können.

Die erwähnte Pigmentierungszone in der Cornea propria zieht häufig etwas in proximodistaler Richtung von außen nach innen, wovon sich auch Andeutungen beim Vogelauge finden. Bei Säugern kann dies sehr merklich werden, so bei Raubtieren oder — im dorsalen und ventralen Teil des Auges — bei Huftieren. Im letzteren Falle liegt, was namentlich bei Huftieren deutlich wird, die Hornhautgrenze, an der Außenfläche des Auges gemessen, der Augenachse wesentlich näher als an der Innenseite des Auges gemessen, und die Hornhautskleragrenze erscheint somit im Schnitt durch das Auge außerordentlich schief, fast mehr der Augenachse parallel als quer zur Hornhautfläche.

13. Sehnerv.

Vorbemerkungen.

Der Sehnerv, Nervus opticus, wird gewöhnlich als der zweite Hirnnerv gezählt.

Dieser überall eingebürgerte und zu keinen Mißverständnissen Anlaß gebende Usus wird sich hoffentlich noch recht lange erhalten, obwohl man gegen ihn, sowie auch gegen die Ausdrücke „Sehnerv", „Nervus opticus", einiges einwenden kann.

Weder handelt es sich nämlich um den zweiten Hirnnerven, seitdem wir bei vielen Wirbeltieren einen noch vor dem Olfactorius gelegenen Nervus terminalis kennen; noch handelt es sich, ganz strenge genommen, überhaupt um einen Nerven, sondern vielmehr um einen etwas lang ausgezogenen Gehirnteil.

Die entwicklungsgeschichtliche Begründung dieses Satzes liegt darin, daß Sehnerv inklusive Augenblase tatsächlich als ausgestülpte Teile der Hirnanlage entstehen und demgemäß embryonal noch ein Ventrikellumen aufweisen, das nur in den seltensten Fällen (einige Amphibien; Ammocoetes) persistiert.

Nicht minder zwingend ist die histologische Begründung: Der Sehnerv ist zusammengesetzt aus markhaltigen Fasern und Neuroglia (Gliazellen und Gliafasern, d. i. die Fortsätze der Zellen [KALLIUS, MICHEL, CAJAL, GREEFF], die nach GREEFF miteinander ein dichtes Konvolut, jedoch keine Neuroglia„netz" also kein Syncytium bilden), während

Digitized by Google

richtigen peripheren Nerven, sensiblen wie motorischen, Glia nicht eigen ist.

Ich möchte noch darauf hinweisen, daß selbst ohne den Nachweis der Gliaelemente der Sehnerv sich für den Mikroskopiker deutlich von anderen Hirnnerven unterscheidet. Der Charakter seiner Markscheiden und deren starke Blaugrünfärbbarkeit in WEIGERTpräparaten ist nämlich genau wie bei markreichen Faserzügen im Gehirn, während die eigentlichen peripheren Nerven alsbald nach dem Austritt aus dem Gehirn ganz plötzlich einen veränderten Charakter ihrer Markscheiden annehmen (schwächere Färbbarkeit, wohl auch dickere Markscheiden).

Der sogenannte Sehnerv ist demnach ein Stück Gehirn, in die Länge gezogen oder, was dasselbe sagt, gegen die Körperperipherie hin prolongiert wie auch ein sogenannter Tractus olfactorius bei Selachiern und einigen Teleostiern (z. B. Cypriniden, Gadiden). Dieser Tractus olfactorius enthält Gliaelemente und einen oft allerdings bereits embryonal „verödenden" Ventrikelhohlraum, und es ist ganz falsch, wenn er in manchen Lehrbüchern als Nervus olfactorius figuriert.

Strenger genommen müßten wir nun auch statt Nervus opticus nur Tractus opticus sagen. Ich werde das nicht konsequent tun, weil der Ausdruck „Nervus opticus" in der Ophthalmologie zu sehr eingebürgert ist und er auch meistens in etwas umfassenderem Sinne gebraucht wird als er dem Worte Tractus entspräche: wir verstehen unter Sehnerv den Nervenstamm mit seinen Scheiden, während unter „Tractus" ganz strenge genommen nur die Nervenfaserbahn, also nicht einmal mehr die dazwischen liegenden Gliaelemente zu verstehen wären.

Jedenfalls ist auch der Ausdruck Tractus opticus im obigen Sinne anwendbar, und keinesfalls erscheint es mir zweckmäßig, mit einigen früheren Autoren als Tractus opticus nur das Stück proximal vom Chiasma, als Nervus aber das vom Chiasma bis zum Augapfel zu bezeichnen.

Der Sehnerv hat gleich dem ganzen Gehirn von innen nach außen folgende Hüllen, welche zusammengefaßt die Sehnervenscheide oder Vagina nervi optici ergeben:

1. die Pialhülle, aus zartem Bindegewebe bestehend, das sich in Form von Septen oft in den Sehnervenstamm hinein fortsetzt;

2. die Arachnoidealhülle oder Arachnoidea, ein sehr dünnes, aus Bindegewebsfasern und -zellen bestehendes Häutchen (KEY und RETZIUS);

3. die starkfaserige Duralhülle, die äußerste, dickste und gröbste der drei „Membranen".

Für die vergleichend-histologischen Betrachtungen werden wir uns jedoch fast nur mit der Dural- und Pialhülle (Dural- und Pialscheide) zu befassen haben.

Zwischen 1. und 2. liegt der subarachnoideale Lymphraum, zwischen 2. und 3. der viel feinere subdurale Lymphraum. Beide sowie die Arachnoidea werden von dünnen Gefäßen durchquert, die sich namentlich im subarachnoidealen Lymphraum vielfältig verzweigen. Beide Lymphräume zusammen nennt man auch den intravaginalen Lymphraum, der also in sich an festen Bestandteilen die Arachnoidea und feine Gefäße enthält.

Wir werden im folgenden am Sehnervenstamme folgende Bestandteile vorzugsweise zu behandeln haben: a) in einigen Fällen die Nerven-

Digitized by Google

fasern selbst, b) fast überall die Glia, c) das Bindegewebe und etwaige Gefäße im Sehnerven. d) die Hüllen. Nach diesen Gesichtspunkten ergeben sich sehr interessante Verschiedenheiten bei den einzelnen Tieren.

Zwei Stellen bedürfen dann noch einer gesonderten Besprechung

Zunächst glaube ich mich einer Behandlung des Chiasma nervosum opticorum, der Sehnervenkreuzung, nicht entziehen zu sollen.

Sodann benötigt das Verhalten am Augapfel zweifellos eine gesonderte Besprechung, wobei es sich ganz besonders handeln wird um die sogenannte Lamina cribrosa und die Papilla nervi optici.

a) Der Sehnervenstamm.

Selachier. Der Sehnerv von Chimaera monstrosa ist von sehr einfacher Form und Struktur: er ist zylindrisch, seine Gliazellen sind in ihm vollkommen dispers verbreitet. Das Bindegewebe dringt nur sehr spärlich im Gefolge von Kapillaren in ihn ein (Fig. 352). Deutliche Septenbildung findet sich dagegen bei Haien (Squaliden) und Rochen (Rajiden). Von dem Zustande, den wir bei Hexanchus (Fig. 354) und Scyllium (Fig. 353), ähnlich bei Laemargus und (Fig. 355) bei Squatina sowie bei den Rajiden, Raja, Torpedo und Myliobatis finden, kommen wir einerseits zur Aufteilung in völlig getrennte Nervenfaserbündel von einfacherer (Mustelus, Fig. 358), Galeus) oder komplizierterer Form (Alopias, Fig. 359, Carcharias, Fig. 360, Trygon [Rajide]) und schließlich zur gänzlichen Zerlegung des Nervenstammes in nebeneinander herziehende, drehrunde Bündel bei dem überaus langen Sehnerven des Hammerhaies Zygaena, dessen Augen je auf weit ausladenden seitlichen Kopfteilen stehen; andererseits zu Formen, welche eine Annäherung an die bei Ganoiden und Teleostiern häufiger wiederkehrende Bandform der Sehnerven darstellen (Acanthias, Fig. 356 und 357). In der Nähe der Papille sieht der Optikus ähnlich aus wie in Fig. 353 (von Scyllium).

Die Gliazellen liegen meist in langen Längsreihen, gewöhnlich mit ihrem längsten Durchmesser quer zur Längsrichtung des Sehnerven. Bei Scyllium (Fig. 353) und ähnlich bei Squatina (Fig. 355) liegen sie jeweils in der Mitte der durch die Septen gebildeten Abteilungen als „axiale Stränge".

Die Blutgefäße dringen entweder mit den Septen in das Innere des Sehnerven, können aber auch allein, von spärlichem Bindegewebe begleitet, die Masse desselben durchlaufen.

Im embryonalen Stadium ist der Optikus (auch bei Acanthias) drehrund. Pristiurusembryonen von 1 cm Länge zeigen noch einen einheitlichen Zellstrang, der den obliterierten Ventrikel andeutet, im Innern des Sehnerven.

Ganoiden. Der Sehnerv von Polypterus erinnert in der Form des Querschnittes (Fig. 362) sowie auch in der Lage der Gliazellen noch einigermaßen an Scyllium und Squatina (s. o.).

Bei allen übrigen Ganoiden finden wir jedoch die Bandform des Sehnerven ausgebildet, und zwar können wir nur diese nicht wohl durch Eindringen bindegewebiger Septen (wie bei Acanthias) entstanden denken, sondern mehr durch bandförmige Abplattung und Infaltenlegung des Sehnerven, welcher sich demgemäß auch noch im Foramen opticum abgeplattet, bandförmig erweist und eine spaltförmige Papilla erzeugt (zum Unterschiede von Acanthias, wo er drehrund ist).

Digitized by Google

Fig. 352 bis 362. **Optikusquerschnitte von Selachiern.** Nach STUDNIČKA.

Fig. 352. **Chimaera monstrosa.**

Fig. 353. **Scyllium canicula.**

Fig. 354. **Hexanchus griseus.**

Fig. 355. **Squatina angelus.**

Fig. 356.

Fig. 357.

Fig. 356 u. Fig. 357. **Acanthias vulgaris** (von zwei verschieden großen Exemplaren).

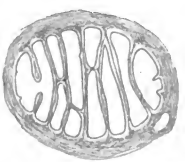

Fig. 358. **Mustelus vulgaris.**

Fig. 359. **Alopias vulpes.**

Fig. 360. **Carcharias sp.**

Digitized by Google

Einen relativ einfachen Typus dieser Art repräsentiert Acipenser (Fig. 361) und Polyodon, viel komplizierter ist derjenige von Lepidosteus (Fig. 364) und (Goronowitsch, Gage) von Amia.

Das Bindegewebe bildet bei diesen Formen eine gemeinschaftliche Hülle um den Optikus, und nur ganz unbedeutende Septa treten von ihr aus zwischen die einzelnen Falten. Blutgefäße dringen nur in der Nähe des Chiasma in den Nervenstamm, oft vom Bindegewebe begleitet.

Die Gliazellen sind über den ganzen Querschnitt des Sehnerven zerstreut, sehr viele liegen auch ganz am Rande desselben. Ihre meist gut sichtbaren Fortsätze, wie bei den Selachiern und wohl überall die Fasermasse durchsetzend.

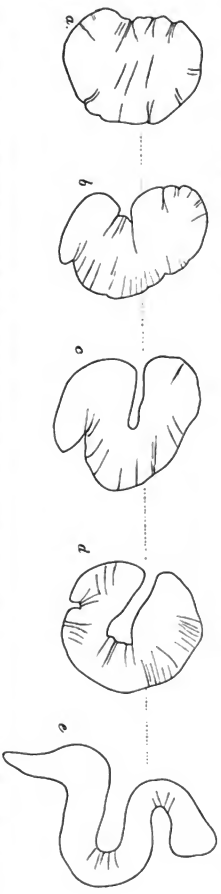

Fig. 361 *a*—*e*. **Sehnervenquerschnitte von Acipenser sturio.** *a* dem Chiasma nervorum opticorum zunächst. Nach Studnička.

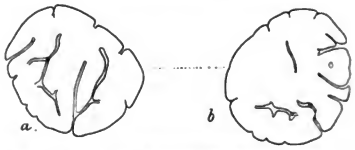

Fig. 362 *a* u. *b*. **Sehnervenquerschnitte von Polypterus senegalensis.** Nach Studnička.

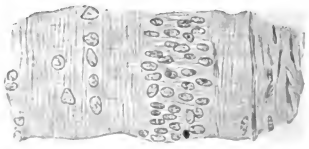

Fig. 363. **Ein Teil eines Längsschnittes durch den Optikus von Scyllium canicula.** Nach Studnička.

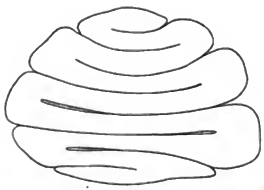

Fig. 364. **Sehnervenquerschnitt von Lepidosteus osseus.** Nach Studnička.

Digitized by Google

können an manchen Stellen — wo mehrere dicht aneinander herlaufen — den Sehnerven in neurogliale Septen aufteilen.

Teleostier. Was zunächst die Nervenfasern im Sehnerven der Teleostier betrifft, so sieht man — nach CAJALS Untersuchungen am Chiasma mit Methylenblau — deutlich die Einschnürungen der Nervenfasern, jedoch keine Teilungen. Nach ihrem Durchmesser unterscheidet man zahlreiche feine und weniger zahlreiche gröbere Fasern.

Was die Form und sonstige Struktur des Sehnerven der Teleostier betrifft, so ist der bandförmige, schon von EUSTACHIUS (1564), MALPIGHI, A. v. HALLER und STANNIUS beschriebene Typus des Sehnerven, den wir schon bei den meisten Ganoiden, aber nur vereinzelt und in anderer Art bei den Selachiern antrafen, bei den Teleostiern entschieden der häufigste. Ob er deswegen als der ursprüngliche Teleostiersehnerv anzusehen ist, wie STUDNIČKA meint, ob die bei manchen Arten anzutreffenden zylindrischen kompakten Nervi optici wirklich sich von ihnen sekundär ableiten und nicht doch als ebenso ursprünglich oder vielleicht mit DEYL als noch ursprünglicher zu betrachten sind, ist wohl noch nicht entschieden. Allerdings findet STUDNIČKA schon bei 2 cm langen Perca fluviatilis den Optikus abgeflacht und rinnenförmig in eine Falte gelegt. Dieser Befund könnte allenfalls im Sinne der STUDNIČKAschen Auffassung verwertet werden, wenn der Verf. berechtigt wäre, in dieser Einfaltung nichts anderes als eine Fortsetzung der primitiven Augenspalte auf den Optikus zu erblicken. Bevor man aber diese Anschauung als „sicher" hinstellte, müßte man wohl das Lumen des ursprünglichen Augenblasenstils bzw. dessen Rest — den axialen Zellstrang — aufweisen.

Richtig ist allerdings, daß der zylindrische Typ sich bei sehr verschiedenen und keineswegs „primitiven" Formen (wenn man solche überhaupt bei den Teleostiern suchen will) findet: bei Gadus (LEUCKART), Esox, Lota (DEYL), Gobius und Lophius (Fig. 366) (STUDNIČKA). Beim bei Hecht (Esox) verlaufen die Blutgefäße zumeist in der Achsenrichtung des nahezu kompakten Zylinders; die Bindegewebsbündel gehen von zwei gegenüberliegenden Seiten ziemlich regelmäßig aus (fächerartige Falten), seltener in unregelmäßigen Abständen (DEYL, GREEFF). In der Markmasse finden sich Kapillaren (LEUCKART).

Den viel häufigeren Typus des bandförmigen Sehnerven finden wir in allen erdenklichen Übergängen von der Zusammenlegung zu einer einzigen Falte (Ophidium, Fig. 368, Cottus), bis Serranus (Fig. 369). Zahlreiche Angaben hierüber verdanken wir DEYL. Ziemlich leicht läßt sich in diesen Fällen das „Band" in der Fläche ausbreiten (BERGER, STUDNIČKA und andere). Nahe dem Chiasma ist der Nerv meist noch zylindrisch (Fig. 370*a*), nahe am Auge, bandförmig (Fig. 370*c*), und er erzeugt eine enge, spaltförmige Papille. (Über Ausnahmen von dieser Regel s. STUDNIČKA 1898). 8—10gefaltet ist der Nerv bei Salmoniden, Pleuronectiden; nur drei Falten haben junge Pleuronectes, ferner die Perciden, vier bis fünf die Weißfische; Komplikationen finden sich bei Cypriniden, Phoxinus u. a. (DEYL, GREEFF).

Eine besondere Komplikation des bandförmigen Typus findet sich bei Hippocampus (Fig. 68), wo das „Band" durch stärkere sekundäre Septa in eine Anzahl kleinerer Stränge zerfällt (vgl. auch STUDNIČKA 1901). Der Befund schließt insofern an einfach bandförmige Sehnerven an, als auch bei Scorpaena, Serranus (Fig. 369), Lucioperca und Anguilla derartige sekundäre, freilich viel dünnere Bindegewebssepten bei genauerem Zusehen gefunden werden (STUDNIČKA, GREEFF).

Digitized by Google

Deyl hat gefunden, daß (Fig. 372 und 373) der zylindrische Sehnerv der Siluriden (Amiurus, Silurus) und der fadenförmige (dünn-zylindrische) von Cobitis sich während des Durchtrittes durch die Sklera in mehrere Stränge aufteilt, wodurch eine mehrfache (bei Cobitis 10fache) Papilla nervi optici entsteht (wie auch bei Polypterus und Larven von Bufo spec.).

Eine ganz entsprechende Zweiteilung des Optikus findet A. Brauer (1908, S. 175) bei dem Tiefseefisch Sternoptyx diaphana (Sternoptychidae).

Fig. 365—370. **Sehnervenquerschnitte von Teleostiern.** Nach Studnička.

Fig. 365. **Lophius piscatorius.**



Fig. 366. **Blennius ocellaris.** Der Optikus während des Durchtritts durch die Sklera.

Fig. 367. **Ophidium barbatum.**

Fig. 369. **Serranus cabrilla.** Aus der Nähe des Auges. Rechts sind die Falten noch deutlich, links schon in einzelne Teile zerfallen, wie für die Nähe des Auges bei diesen Tieren charakteristisch.

Fig. 368. **Hippocampus spec.**

Fig. 370. **Solea sp.**

Die Gliazellen liegen im Sehnerven der Teleostier immer über den ganzen Durchmesser zerstreut. In Golgipräparaten zeigt sich (Greeff 1894), daß sie im Verhältnis zu den Gliazellen der Vögel usw. besonders bei Säugern sehr unregelmäßig, dick und plump sind; ebenso sind ihre quer die Fasermasse durchsetzenden Fortsätze dick, kurz und knotig, mit Endknötchen.

Digitized by Google

Das Bindegewebe bildet eine gemeinsame Hülle um den Optikus, von der gewöhnlich Septa zwischen die Falten des Sehnerven treten. Letztere können jedoch auch (z. B. bei Blennius oder Serranus) fehlen, der gefaltete Optikus liegt dann — STUDNIČKA — ziemlich frei in der röhrenförmigen Hülle. Einige speziellere Angaben s. bei DEYL 1896. Schwächere „sekundäre" Bindegewebssepten, die den Nerven unvollkommen durchteilen, finden sich häufig.

Fig. 371. **Umgekehrtes ophthalmoskopisches Bild von Amiurus catus, die mehrfache Papilla nervi optici zeigend.** Nach DEYL.

Fig. 372. **Schnitt durch den Sehnerveneintritt bei Amiurus.** Nach DEYL.

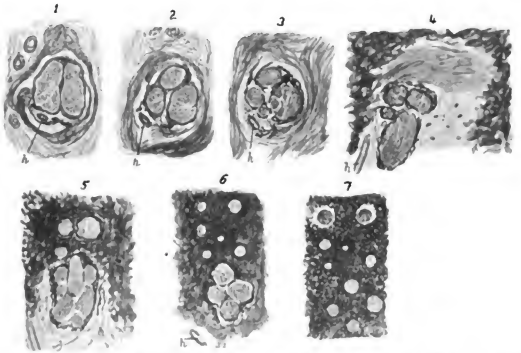

Fig. 373. **Schnittserie durch den Nervus opticus von Amiurus catus.** *h* Arteria hyaloides. Nach DEYL.

„Die Blutgefäße sehen wir dort, wo wir einen zylindrischen Optikus vor uns haben, in diesen hineintreten und dort ein Netz von Kapillaren bilden; dort wo wir einen bandförmigen Optikus finden, verlaufen sie oft nur an seiner Oberfläche, doch in einzelnen Fällen (Cyprinus carpio z. B.) finden sich „viele größere Blutgefäße, die gerade in der Mitte der Nervenmasse des bandförmigen Nerven verlaufen"; STUDNIČKA.

Digitized by Google

Mit den Scheiden des Sehnerven der Teleostier hat sich BERGER befaßt. Die Duralscheide, welche die mächtigste ist, besteht größtenteils aus Längsfasern, zum kleinen Teil auch aus innen verlaufenden zirkulären Fasern. Außer anderen Gefäßen, die sie durchsetzen, tritt nahe ihrem distalen Ende die Zentralarterie und die sie begleitende Vene in sie ein, um alsdann in den Nerven einzudringen und Äste für diesen selbst und seine Scheiden, sowie für den Processus falciformis und die „Membrana hyaloidea" abzugeben. Die Arachnoidealscheide soll öfter Pigment- und Fettzellen enthalten. Die Pialscheide ist es, welche die Bindegewebssepten in den Sehnerven entsendet. Der intravaginale Lymphraum reicht nicht so weit nach vorn wie bei den Säugetieren, sondern endigt im hinteren Drittel der Sclerotica.

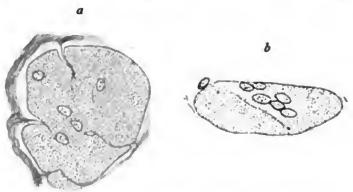

Fig. 374 *a* u. *b*. **Sehnerv von Protopterus,** quergeschnitten. *b* näher dem Augapfel als *a*. Nach STUDNIČKA.

Dipnoi. Die Dipnoer haben besonders einfach gebaute Nervi optici, insbesondere Protopterus, bei welchem PINCUS und STUDNIČKA den Sehnerven wie bei Petromyzon (vgl. S. 356) in Form eines einfachen Faserstranges mit axialem Zellstrang fanden (Fig. 356*b*). Der axiale Zellstrang ist nichts anderes als das ehemalige Epithel (Ependym) des verödeten (auf Null reduzierten) Ventrikellumens. In einer gewissen Nähe des Bulbus schneiden Bindegewebssepta in die Masse des Nerven ein (Fig. 356*a*) (STUDNIČKA). Nach DEYL, dem vielleicht ein älteres Exemplar vorlag, ist der Sehnerv hinter der Sklera sogar gänzlich in einzelne Bündel aufgeteilt, was nach STUDNIČKA auch für Ceratodus und Lepidosiren zutrifft. Jedes einzelne Faserbündel besitzt hier einen axialen Zellstrang (Fig. 375), und die Fortsätze dieser Gliazellen verlaufen — wie bei Petromyzon — radiär durch die Nervenfaserlage. Die Zellkerne sind sehr groß.

Fig. 375. **Sehnerv von Ceratodus,** quergeschnitten. Nach STUDNIČKA.

Amphibien. Da wir wissen, daß die Amphibien sowohl hinsichtlich ihrer Retina als auch hinsichtlich des Baues und der feineren Struktur des Gehirns die größte Einfachheit unter allen Wirbeltieren erkennen lassen, so verwundert es uns nicht, beim Nervus opticus Entsprechendes zu finden. Der Optikus von Necturus ist nach KINGSBURY bis in die Hälfte seiner ganzen Länge (vom Gehirn aus) hohl. Junge Larvenstadien anderer Amphibien zeigen ihn noch auf demselben Entwicklungsstadium (STUDNIČKA), ähnlich wie die Petromyzonlarve (S. 356).

Digitized by Google

Verödung des Ventrikels und Persistenz des axialen Gliazellstrangs zeigen, wenigstens in der proximalen Partie des dünnen Sehnerven, Diemyctylus (Gage), Desmognathus (Fish) und junge Triton (Studnička). In Larvenstadien der Amphibien liegt der Strang exzentrisch (Studnička) (Fig. 376 u. 377). Die Zellkerne liegen mit ihrer Längsachse quer zur Längsrichtung des Nervenstammes.

Bei entwickelten Salamandra dagegen haben sich mehrere in der Längsrichtung parallel laufende Stränge ausgebildet (Fig. 379) (Studnička). Bei ausgebildeten Anuren dagegen sind die Zellen über die ganze Breite des Nervus opticus verteilt, am dichtesten jedoch in der Mitte derselben angehäuft (Fig. 396).

Der Nervenstamm ist stets zylindrisch, nur in der Nähe der Papille flach (bei Rana).

Die Gliazellen sind bei den Amphibien wiederum mit Fortsätzen versehen, die die ganze Fasermasse bis nach außen hin durchsetzen. Mit Chromsilber behandelt, sollen sie nach Cajal denen der Vögel sehr ähnlich sehen.

Fig. 376. Fig. 377.

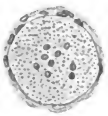

Fig. 376. **Optikus einer Tritonlarve,** quergeschnitten. Nach Studnička.

Fig. 377. **Optikus einer Pelobateslarve,** quergeschnitten. Nach Studnička.

Das Bindegewebe dringt bei den Urodelen „vielleicht" überhaupt nicht in den Optikus, es bildet nur eine den Hirnhüllen analoge Scheide.



Fig. 378. **Optikus von einem entwickelten Bufo variabilis,** quergeschnitten. Nach Studnička.



Fig. 379. **Optikus einer entwickelten Salamandra,** längsgeschnitten. Nach Studnička.

Bei entwickelten Anuren dringt es manchmal im Gefolge kleiner Blutgefäße in Form kleinerer Septa ein (Studnička).

Bei Larven von Bufo sp. fand Studnička (S. 18 seiner Arbeit) eine mehrfache Papilla nervi optici, die nur durch Aufteilung des Nervus opticus vor dem Eintritt in die Sklera entstanden sein kann.

Über die Beschaffenheit der Nervenfasern macht Cajal einige Angaben, die mit der Methylenblaumethode an Batrachiern gewonnen sind. Man trifft Einschnürungen, die (zum Unterschiede von gewöhnlichen Nerven) sehr nahe beieinander liegen und keine deutlich sichtbare Lötscheibe bieten. Es existiert gleichwohl hier wie in allen Nervenfasern

Digitized by Google

eine ziemliche lange Einlage von Kittsubstanz, welche dem erwähnten Diskus entspricht und an welcher der Achsenzylinder stark eingeschnürt ist. Bezüglich des Details sei auf die CAJALsche Originalarbeit (deutsch 1899) verwiesen.

Reptilien. Wie bei der Retina und anderen Tieren, so besprechen wir auch hier die einzelnen Reptilienordnungen jede für sich.

Echsen. Der Sehnerv ist stets zylindrisch. Die Gliazellen haben übrigens schon bei Embryonen, die Anordnung zu longitudinalen Reihen bei quergestellter Kernachse, wie bei Petromyzon, Salamandra und Acipenser, und ihre Fortsätze bilden neurogliale Septen, wie wir sie schon bei Ganoiden antrafen, nur daß die Septen hier dicker sind und der Optikus dadurch an den bei Selachiern oder Säugetieren, wo er durch bindegewebige Septen zerteilt wird, erinnert. Im Chiasma (bei jungen Stadien von Lacerta) fehlen die Gliazellen fast ganz. Bei Platydactylus (Gecko) sind die Gliazellenlängsreihen weniger zahlreich und mehr in der Mitte des dünnen Sehnerven konzentriert. Embryonen vom Gecko zeigen die für die Schildkröten charakteristische Bandform des Sehnerven.

Fig. 380. **Querschnitt durch den Optikus von Emys europaea.** Nach STUDNIČKA.

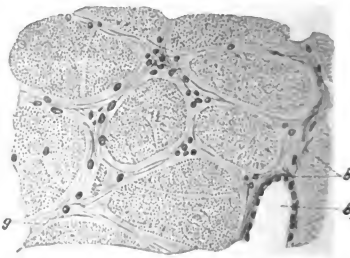

Fig. 381. **Teil aus einem Querschnitt durch den Optikus von Varanus.** Neurogliale Septenbildung. *b* Bindegewebe, *bg* Blutgefäß, *g* Gliazellfortsätze.

Schlangen. Während junge Embryonen noch einen drehrunden Optikus mit ependymausgekleidetem Lumen besitzen (Fig. 382), ältere aber einen wie bei den Schildkröten bandförmig zusammengelegten, ist bei erwachsenen Tieren (Fig. 383) der Nervenstamm in einzelne Bündel aufgeteilt, die durch wenig Bindegewebe voneinander völlig getrennt sind und sich gegenseitig abplatten. Die Gliazellen liegen dann meist im Innern der Stränge. Dies ist die komplizierteste Form des Sehnerven unter allen Reptilien (STUDNIČKA, GREEFF).

Rhynchocephalen. Sehr einfach gebaut ist der Nervus opticus bei Hatteria. Er ist drehrund und flacht sich erst in der Nähe der besonders engen Papille ab. Die Gliazellen sind über den ganzen Querschnitt gleichmäßig verteilt. Da der Optikus dicker ist als bei den Anamniern, wird er durch ein Netz von Kapillaren, denen spärliches Bindegewebe folgt, versorgt. Im übrigen bildet das Bindegewebe nur eine Hülle um den Nervenstamm, keine Septen in ihm.

Schildkröten. Die Schildkröten haben einen bandförmigen Optikus, der ganz einfach rinnenförmig zusammengelegt ist (Fig. 380). Die Rinne

Digitized by Google

homologisiert STUDNIČKA der fötalen Spalte des Sehnerven. In ihr liegen Blutgefäße und Bindegewebe, und letzteres teilt bei Amyda den Nerven noch unvollständig in sekundäre Septa. Die Gliazellen sind über den ganzen Querschnitt des Optikus verstreut, am dichtesten finden sie sich in seiner Mitte in einzelnen Gruppen (STUDNIČKA). Seeschildkröten besitzen einen vier- bis sechsfach gefalten Nerven (LEUCKART), der augenscheinlich durch Bindegewebsepten diese Form erhält.

Krokodile. Embryonen von Crocodilus sowie ausgewachsene Alligator haben denselben Typus des Sehnerven wie die Echsen (STUDNIČKA).

Vögel. Bei den Vögeln finden wir wiederum in der Regel einen blätterigen Bau des Sehnerven, wie ihn DESMOULINS (1825) beim Adler entdeckte. Beim Bussard zählte LEUCKART etwa ein Dutzend Falten. Die Bildung weicht von jener bei Reptilien und Fischen ab, denn die Bindegewebssepten entspringen sämtlich an der Medialseite des Nerven, während am Lateralrande die Nervenmasse zusammengeschmolzen ist bzw. sich an der Außenseite nur sehr viel kürzere Bindegewebssepten vorfinden.

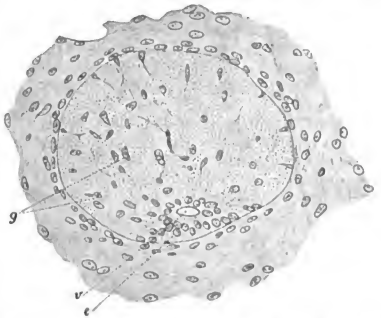

Fig. 382. **Querschnitt durch den Optikus eines ca. 1 cm langen Embryo von Tropidonotus natrix.** *v* Ventrikellumen, *e* Ependym, *g* anderweitige Gliazellen.

Durch unregelmäßigere Verästelung der Septenquerschnitte entstehen z. B. bei der Trappe und beim Truthahn Bilder, die an das Verhalten bei Säugern erinnern, freilich den Vogeltypus stets noch erkennen lassen (LEUCKART).

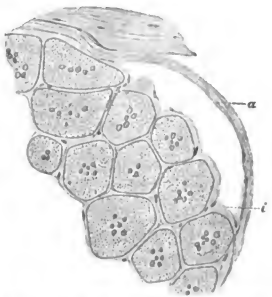

Fig. 383. **Teil aus einem Querschnitt des Nervus opticus eines erwachsenen Tropidonotus natrix.** *a* äußere Hülle, *i* Pia mater, dünn, Septen bildend.

Andererseits kann die Markmasse des Optikus fast allein von den queren Hauptsepten durchzogen sein, wobei sich häufig die Zahl der Falten verringert. Beim Reiher z. B. zählte LEUCKART deren nur drei oder vier.

Nahe am Auge breitet sich bei allen Vögeln der Sehnerv bandartig aus und tritt in Form eines breiten, dünnen, nicht gefalteten Bandes in die Retina. Über der mithin lang-linienförmigen Papilla steht der Pecten.

Digitized by Google

Der Typus der Gliazellen, wie er sich in Golgipräparaten darstellt, weicht nach GREEFFS Untersuchungen am Sperling (1894) erheblich von dem bei Säugern angetroffenen ab.

Der Zellkörper ist im Verhältnis zu dem der Säugetiere dick, plump, von ihm gehen kurze, variköse, allmählich sich verjüngende, schließlich in Knötchen endigende Fortsätze aus.

Einigermaßen stimmt mit dieser Angabe mein eigener Befund überein (Fig. 390), nur sehe ich die Gliazellfortsätze nicht deutlich in Knötchen endigen. Knötchen, Varikositäten, die ich vielfach — nicht nur am Ende — an den Fortsätzen sehe, halte ich für Kunstprodukte. Mir scheint möglich, wenn auch durch die Präparate keineswegs erwiesen, daß alle Fortsätze einer Gliazelle entweder irgendwo bis an die Oberfläche des Nervenstammes oder bis an ein bindegewebiges Septum (welches sich ja von dem die Oberfläche umkleidenden Bindegewebe ableitet) heranreichen. In einigen Fällen waren derartige Endigungsweisen sicherzustellen.

Die Nervenfasern sind bei den Vögeln nach CAJALS Studien (deutsch 1899) viel zahlreicher als bei den Reptilien und um so zarter, je kleiner das Tier ist, bei der Schwalbe z. B. um mehr als ein Drittel dünner als beim Huhn. Dies lehrt uns, „daß die Seh- und Differenzierungsschärfe gleich oder fast gleich sein können bei ganz verschieden großen Netzhäuten", eine Annahme, zu der auch Untersuchungen über die Zahl der Ganglion opticum-Zellen in der Retina führen. Hinsichtlich ihres Kalibers sind die Fasern zart, mittel und grob.

Säugetiere. Bei den Säugern können wir zunächst einige Angaben über die Zahl der Nervenfasern im Sehnerven machen. Beim Menschen gibt man, wie GREEFF berichtet, Zahlen von 40000—500000 an; bei Pinnipediern berechnet PÜTTER (bei verschiedenen Arten) 110000 bis 767000, bei Mystacoceten (Balaenoptera) 157000, bei Denticeten 36000—137000. Bei Orycteropus habe ich sie zu etwa 450000 ermittelt. Alle diese Zahlenangaben sind aber mit sehr erheblichen Fehlergrenzen behaftet, und vielleicht empfiehlt es sich doch, nur einen ungefähren Durchschnitt von allen diesen Zahlen eben als den Durchschnittswert für die Säugetiere zu betrachten.

Sehr erschwert wird eine genaue Berechnung durch die oft recht ungleiche Dicke der einzelnen Fasern.

Letztere beträgt beim Menschen im Durchschnitt 2—4 μ (1 μ = 0,001 mm), im Maximum ca. 10 μ. Bei den Wassersäugetieren fand PÜTTER Fasern von 4 bis 16, 20 und 26 μ Dicke (Balaenoptera). Die mächtige Verdickung beruht großenteils auf der Markscheide.

Gleichmäßiger scheint die Faserndicke beim einzelnen Tiere nach CAJALS Untersuchungen (1899). „Nur hier und da entdeckt man einige stärkere Fasern, welche zwischen denjenigen von mittlerem Kaliber vereinzelt liegen. An EHRLICHschen Präparaten bieten die Einschnürungen der Fasern eine große Regelmäßigkeit" und Ähnlichkeit mit den Markfasern des Gehirns und Rückenmarkes.

Was die Struktur des Nervenstammes betrifft, so ist der Sehnerv der Säugetiere fast stets durch bindegewebige Septen völlig in nebeneinander herlaufende, dicht aneinandergepreßte, unregelmäßige und ungleich große einzelne Bündel geteilt. Die Zahl derselben ist sehr verschieden. „Hier läßt sich am besten verfolgen, daß, je höher ein Tier in der Klasse der Säugetiere steht, um so zahlreicher und vollständiger die Abschnürung der einzelnen Nervenbündel durch das eindringende

Digitized by Google

Bindegewebe sind", meint GREEFF. Der Genannte illustriert diesen Satz durch Abbildungen vom Sehnerven des Menschen und des Schweines, wobei man tatsächlich sieht, daß bei jenem viel zahlreichere Bündel vorhanden sind als bei diesem. Während beim Menschen nach SCHWALBE 800, nach DEYL sogar 1200 voneinander getrennte Bündel vorkommen können, zählte DEYL beim Orang-Utan und bei Cercopithecus nur noch 300, bei einem Halbaffen (Chiromys) noch weniger. Bei Balaenoptera

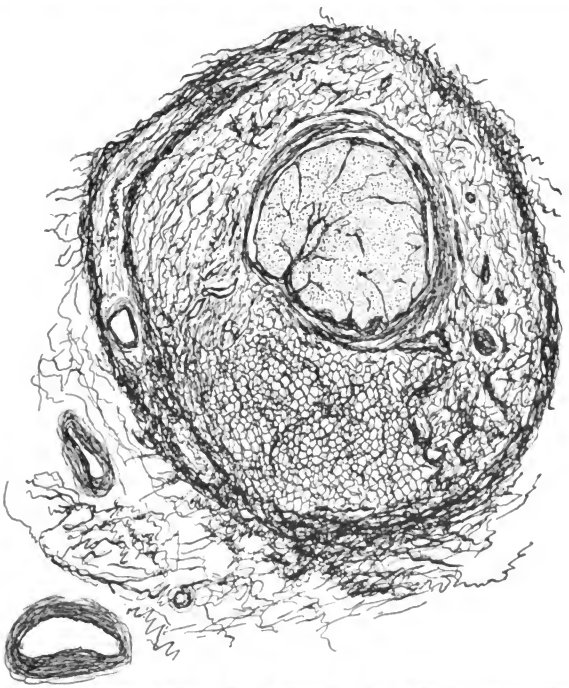

Fig. 384. **Querschnitt durch den Nervus opticus und seine Scheiden bei Orycteropus.**

sind es nach PÜTTER nur 24. „Bei den niederen Säugern . . . sind die Sehnervenbündel bereits weniger zahlreich und bilden, da dieselben stellenweise von den Bindegewebsbündeln nur unvollkommen umschlossen sind, membranartige, verbogene, doch noch ziemlich komplizierte Falten" (DEYL). Dieses Verhalten zeigt u. a. Orycteropus (Fig. 384). Diese Tatsachen scheinen obigen Satz von GREEFF, auf den ich jedoch noch zurückkomme (S. 342), zu bestätigen.

Digitized by Google

Bei den meisten Pinnipediern zeigen die Bindegewebssepten noch denselben allgemeinen Typus wie beim Menschen, beim Walroß werden sie schon erheblich verdickt, und bei den Walen ist der Nerv durch eine kleinere Anzahl starker radiärer Septen, in denen Blutgefäße verlaufen, in einzelne keilförmige Abschnitte geteilt (PÜTTER).

Bei den Säugetieren und Vögeln ist zweifellos, daß diese Septen lediglich der Pialscheide des Sehnerven angehören, die Duralscheide dagegen umhüllt nur den Sehnerven als Ganzes. Bei den übrigen Wirbeltierordnungen kann es in der Regel kaum anders sein, zumal es von BERGER für die Fische ausdrücklich angegeben wird, ja es liegt dies schon zum Teil in den Definitionen der Begriffe Pia und Dura.

Dünner als beim Menschen ist die Duralscheide bei Hund, Schaf, Kaninchen. Bei diesen Tieren gelingt es daher leichter als beim Menschen, den Subduralraum (zwischen der Dura und dem feinen Arachoideahäutchen) zu injizieren (KEY und RETZIUS).

Stets ist der Nervenstamm der Säugetiere zylindrisch, d. h. es kommt nie zu einer ausgesprochenen Faltenbildung. Ausgenommen ist hiervon höchstens, wenn man so will, die Nachbarschaft des Augapfels, wo die Vena und Arteria centralis retinae in den Nerven eindringen, gefolgt von einem mächtigen pialen Bindegewebsseptum, das den Nerven bis tief in die Mitte hinein spaltet. Wenn man will, kann man diese dünne Spalte als Derivat der auf den Nerven fortgesetzten fötalen Augenspalte betrachten.

Der Eintritt der Gefäße in das Auge erfolgt ausnahmslos an der medialen-ventralen Seite des Nervus opticus (DEYL 1896) (hierbei vgl. MILDENBERGER [Pferd]).

Nur beim Murmeltier (Marmota) findet sich eine allerdings sehr vom Typus abweichende Form des Sehnerven, indem der Nerv sich distal vom Chiasma stark ausbreitet und fast völlig in zwei Bündel teilt, wodurch er eine strichförmige Papille in der Retina erzeugt (D. W. SOEMMERRING).

Die Gliazellkerne liegen (beim Menschen) auf Embryonalstadien noch in sehr deutlichen Längsreihen oder „Kernsäulen" (KRÜCKMANN, SEEFELDER), wie wir es häufig bei Fischen, Amphibien und Reptilien fanden (oder wohl in noch ausgeprägterem Maße); beim Erwachsenen aber finden sie sich meist nahe der Oberfläche der einzelnen Nervenfaserbündel, sparsamer in der Tiefe der letzteren. Über ihr Verhalten im Nervenstamm, sowie in der Papilla nervi optici haben uns namentlich GREEFF (1894, 1900) und R. Y. CAJAL auf Grund von Golgipräparaten unterrichtet. Nach GREEFF sind beim Menschen die Zellen am regelmäßigsten sternförmig gestaltet, die Fortsätze sind am feinsten und elegantesten. Sie teilen sich sehr selten und behalten ihre schlanke, drehrunde Gestalt gleichmäßig von ihrem Ursprung bis zu ihrem Ende bei. Die Anzahl der Fasern ist nicht sehr zahlreich, aber die Fasern sind sehr lang. Bei niederen Säugetieren (welche sind das? F.) werden die Zellen dichter, unregelmäßiger und die Fortsätze ebenfalls dicker, plumper und kürzer. Auch sind die Zellen nicht mehr so zahlreich, und die Überkreuzungen der Fasern viel seltener, so daß das ganze Maschenwerk weniger vollständig und fein ist.

„So finden wir denn, daß die Neurogliazellen um so plumper, ihre Fortsätze um so dicker und kürzer werden und die Durchflechtung der Nervenfasern um so gröber und unvollständiger wird, je weiter man in der Tierreihe hinabsteigt", meint GREEFF.

Digitized by Google

Mehr Verschiedenheiten als der Nervenstamm selbst bieten bei den Säugern die Hüllen desselben dar, ganz besonders die Duralscheide.

Die Duralscheide besteht ihrerseits, beim Menschen wenigstens, desgleichen beim Elefanten nach SATTLER[1]) aus zwei voneinander nicht scharf trennbaren Schichten, deren äußere längsfaserig ist, während die innere aus zirkulären Fasern besteht (ähnliches fanden wir schon bei Fischen, s. oben). Während nun beim Menschen diese innere Schicht größere Festigkeit in sich hat, wird sie schon beim Elefanten sehr mächtig (4—5 mm dick) und erhält die Bedeutung einer selbständigen Scheide, die von der Ringfaserlage durch einen 4—5 mm breiten, nur von wenigen Gefäßen und Bindegewebsbündeln durchsetzten Raum (Lymphraum?) getrennt ist (LEUCKART).

Bei den Walen entwickelt sie sich zu einer mächtigen Scheide, die sich aus ungeheuer straffem Bindegewebe, Fett und Geflechten von Ciliargefäßen zusammensetzt. Ihr Verhalten zum Cranium ist noch unbekannt und es ist bis jetzt nur eine Annahme von PÜTTER, daß sie am Cranium befestigt sei und den Augapfel unbeweglich mache. Das übrige Verhalten der Vagina optici und die gelegentlich schon bei Pinnipediern (Odobenus), häufiger noch bei Walen in der Optikusscheide besonders bedeutend entwickelten Gefäßplexus hat PÜTTER in einigen Fällen genauer beschrieben (z. B. bei Hyperoodon, 1903, S. 282). Es handelt sich wohl um die venösen wie um die arteriellen Plexus. Bezüglich ihrer mutmaßlichen Bedeutung schließt sich PÜTTER SATTLER an: sie dienen der Abschwächung von Druckschwankungen.

Odobenus, das Walroß, soll einen stärker gewundenen und mit biegsamerer Scheide versehenen Optikus besitzen als die übrigen Pinnipedier (= größere Beweglichkeit des Auges?).

b) Chiasma nervorum opticorum.

Bevor der Sehnervenstamm, der Tractus opticus, Beziehungen zu anderen Hirnteilen gewinnt, kreuzt er bekanntlich. Der Ort der Kreuzung ist kein ganz festliegender (wie manchmal angenommen wird), sondern in einigen Fällen erfolgt die Kreuzung erst innerhalb der Gehirnmasse (Cyclostomen, Dipneusten), in anderen Fällen schon ventral oder gar oral vom Vorderhirn (s. Teleostier); meist allerdings liegt das sogenannte Chiasma an der Grenze des Vorderhirns gegen das Mittelhirn auf der Ventralseite des Gehirns; d. h. es liegt unmittelbar vor der sogenannten GUDDENschen Kommissur (Commissura transversa, Commissura postoptica inferior).

Die Kreuzung ist wahrscheinlich bei allen Wirbeltieren mit Ausnahme der Säugetiere eine vollständige, gleichviel ob die betreffenden Tierarten nur monokulär oder — wie die Eulen und zweifellos auch viele andere Tiere — auch teilweise binokulär sehen (GUDDEN. HARRIS). An dem sicheren Nachweise dafür, der in schwierigen Fällen fast nur durch die Degenerationsmethode erbracht werden kann, fehlt es allerdings noch in manchen Beispielen. Bei einer Anzahl Säuger ist der Nachweis der nur partiellen Kreuzung zwingend erbracht.

In überaus scharfsinniger Weise hat JOHANNES MÜLLER (1826) bereits die „Semidecussatio" der Säuger hypothetisch erschlossen. Er nahm an, daß „identische" Netzhautstellen beider Augen jeweils durch die

1) Die Pialscheide des Elefanten besteht nach SATTLER aus einer inneren längsfaserigen und einer äußeren ringfaserigen Schicht.

Digitized by Google

beiden Zweige einer Nervenfaser versorgt werden. Die „Mutterfaser" würde also ungeteilt vom Gehirn bis zum Chiasma ziehen, im Chiasma aber sich teilen und einen Ast zur gekreuzten, einen zur gleichnamigen Seite entsenden. Alle anderen Wirbeltiere, außer den Säugern, hätten nicht identische Netzhautstellen und demgemäß — wie in einigen Fällen leicht nachweisbar — keine gekreuzten Optikusfasern. — Weder trifft J. MÜLLERS anatomische Anschauung ganz zu, noch ist die physiologische Begründung völlig stichhaltig[1]). Trotz alledem ist es erstaunlich, in welch hohem Maße JOHANNES MÜLLER mit seiner Hypothese Recht behalten hat.

Die Verschiedenheiten, welche wir im folgenden zu behandeln haben, betreffen hauptsächlich die Frage, wie die beiden Nervenstämme einander über- oder durchkreuzen.

Selachier. Nach STANNIUS und ROHON zerfiele jeder Nerv vorm Chiasma in eine Anzahl Bündel, die sich alternierend kreuzen. Nach SANDERS trifft diese Beschreibung der Kreuzung „wie die durcheinander geschobenen Finger zweier Hände" nur für die ventrale Hälfte zu; in der dorsalen soll dagegen eine „einfache Dekussation" erfolgen.

Für die **Ganoiden** gelten die schon erwähnten Angaben von STANNIUS und SANDERS.

Bei den **Teleostiern** finden wir die allereinfachsten Kreuzungsverhältnisse, die seit altersher in alle Lehrbücher Aufnahme gefunden haben. Meist legen sich die beiden Traktus nur in einfachster Weise übereinander; oder der eine Optikus fährt durch einen Schlitz des anderen (Clupea, Engraulis). Bei Abramis teilt sich jeder Nerv in ein schwächeres dorsales und in stärkeres ventrales Bündel, die sich alternierend kreuzen (SCHEEL). Es bedarf hier, wenn gute WEIGERT-Präparate vorliegen, keineswegs des experimentellen Nachweises der totalen Kreuzung, den KARL KRAUSE für die zentrale Endigungsweise und für den Nachweis eines zerebrofugalen Bündels durch die MARCHI-Methode erbracht und KAPPERS durch einen zufälligen Befund (halbseitig erblindeter Fisch) bestätigt hat.

Daß es bei den Teleostiern keine bifurkierten Nervenfasern gibt, sagte ich schon.

Einiges besonderes Interesse verdient das Chiasma der Pleuronectiden und Soleiden wegen der merkwürdigen larvalen Augenwanderung dieser Fische.

PARKER und MAYHOFF fanden zunächst (gleich früheren Autoren), daß bei normalgebauten, d. h. symmetrischen Teleostiern (10 Arten wurden untersucht) das Chiasma „dimorph" ist, d. h. bald ist der rechte Nerv dorsal, bald der linke. Bei den Pleuronectiden aber ist es bei jeder Spezies monomorph, und zwar ist stets der Nerv des wandernden Auges der dorsale. also bei rechtsäugigen der linke, bei linksäugigen der rechte. Bei Arten, die bald rechts, bald links sind, liegt derjenige Nerv dorsal, welcher dem häufiger wandernden Auge angehört. Die noch unmetamorphosierten Larvenstadien der Pleuronectiden sind also nicht ganz in demselben Sinne symmetrisch wie die übrigen Teleostier, denn im Gegensatz zu letzteren haben sie monomorphe Chiasmata.

Bei den Soleiden dagegen ist das Chiasma dimorph, was MAYHOFF auf die starke Rückbildung der Augen zurückführt, während man nach

1) Nach HARRIS 1907 gibt es bei vielen Tieren trotz guten Binokularsehens keine ungekreuzten Fasern.

Digitized by Google

PARKER die Soleiden nicht als Abkömmlinge der Pleuronectiden betrachten kann, sondern als „degenerierte Abkömmlinge primitiver Plattfische" betrachten müßte, von denen auch die Pleuronectiden sich herleiten würden.

Das Chiasma der Dipnoi (Protopterus und Ceratodus) dürfte nach den Untersuchungen von FULLIQUET, SANDERS, BURCKHARDT und PINKUS durchgängig ein intrazerebrales sein, so daß die Nerven noch ungekreuzt ins Gehirn eindringen. Es liegt jedoch nicht sehr tief im Gehirn, sondern tritt schon bei geringer Mazeration desselben zutage.

Über das Chiasma der Amphibien liegt außer früheren Arbeiten eine sehr genaue Untersuchung von FRITZ (1900) vor. Durch ihn und andere ist der Nachweis der totalen Kreuzung experimentell sichergestellt. Im übrigen können wir die Ergebnisse FRITZ' am besten großenteils mit den Worten des Autors referieren:

Das Verhalten der Amphibien lehnt sich enger an das der Selachier und Säugetiere an als an das der Teleostier und Reptilien, denn die Kreuzung erfolgt blätterweise. Bei den Urodelen erfolgt sie unter stumpferem Winkel, die Blätter sind ganz ventral klein, nehmen gegen die Mitte hin am stärksten zu und werden dorsal wieder immer feiner. Bei den Anuren erfolgt die Kreuzung unter spitzerem Winkel, die Bündel sind im ventralen Chiasmaabschnitt am stärksten und nehmen in dorsaler Richtung allmählich ab.

Bei den Urodelen ist der Verlauf der Bündel stets regelmäßig, während bei den Anuren oft dadurch, daß in der ventralen Chiasmapartie die Bündel eines und desselben Nerven beim Übergang in das Chiasma oder in demselben sich überkreuzen, ihr Verlauf resp. Flechtwerk unregelmäßig wird. — Übrigens finde ich bei Cryptobranchus, dem japanischen Riesensalamander mit den halbrudimentären Augen, ein vollständig intrazerebrales Chiasma wie bei Cyclostomen und Dipnoern.

Das Urodelenchiasma bildet stets einen zusammenhängenden Komplex, während das Anurenchiasma oft, nicht immer, durch eine „Neurogliaplatte", d. i. Fasern, die, in nasokaudaler Richtung verlaufend, dem Basalwulst des Gehirns angehören, in seinem nasalen Teile in einen dorsalen und einen ventralen Abschnitt zerlegt wird.

Das Chiasma ist gegenüber dem Sehnerven arm an Neurogliazellen. Sie liegen meist einzeln, selten zu zweien, und sind über den ganzen Komplex zerstreut. Bei Urodelen fehlen sie oft ganz. Trotzdem ist immer ein Netz von Gliafasern vorhanden, die bei den Anuren besonders dick sind und, wie Verf. wohl mit Recht annimmt, den Gliazellen benachbarter Teile des Nervenstammes angehören.

Auch an Kapillaren im Chiasma fehlt es nicht.

Die Nervenfasern, deren Beschaffenheit im Sehnerven wir schon besprachen, sind nach CAJAL sämtlich ohne Bifurkationen.

Bei den Reptilien ist der experimentelle Nachweis der totalen Kreuzung bisher noch nicht erbracht, doch scheint, nach CAJALS genauen Studien, dennoch kaum ein Zweifel an der totalen Kreuzung möglich, zumal auch nach GROSS, wenigstens in einigen Fällen (z. B. Blindschleichen, Gecko, Eidechsen, Schlangen) auch die gewöhnlichen histologischen Präparate hierin nicht trügen können. Schwieriger ist die Entscheidung bei Chamaeleo und Schildkröten.

Bifurkationen gibt es nach CAJAL bei den Reptilien ebensowenig wie bei den Amphibien und Fischen.

Digitized by Google

Wie in sehr vielen Teilen, auch in sehr vielen Bestandteilen des Auges, so zeigen auch im Chiasma die Reptilien eine große Mannigfaltigkeit, die diesmal geradezu erstaunlich wird. Sehr einfachen Verhältnissen, wo jeder Nerv in 2—3 alternierend kreuzende Blätter zerfällt (Anguis, Lacerta), steht das komplizierte Verhalten der Schildkröten gegenüber, wo Blätter und Bündel in der buntesten Folge miteinander abwechseln. Ja innerhalb einer Familie können die größten Verschiedenheiten bestehen, denn bei Tropidonotus spalten sich die Sehnerven nur in zwei Bündel, bei Coryphodon dagegen in sehr zahlreiche. „Eine auch nur annähernd gleiche Mannigfaltigkeit hat sich bisher für keine andere Wirbeltierklasse ergeben."

Der Winkel der Kreuzung ist bei den einfachen Chiasmen von Anguis und Platydactylus, aber auch bei dem komplizierten von der Schildkröte Testudo relativ stumpf, bei Emys aber recht spitz; also auch hierin große Verschiedenheiten.

Unter Berücksichtigung aller dieser Verschiedenheiten und derjenigen der Neuroglia und des Bindegewebes kommt jedoch Gross zur Aufstellung folgender vier Typen, die ungefähr mit den systematischen Ordnungen zusammenfallen:

Fig. 385. **Chiasma von Anguis,** horizontal geschnitten. Nach Gross.

1. Echsen: Spaltung des Nerven in meist 2—3 Blätter, auffallender Mangel an Gliazellen (an die Amphibien erinnernd!) im Chiasma von Anguis, Lacerta viridis und Plathydactylus — bis zum Schwunde bei jungen Stadien von Lacerten nach Studnička, jedoch nicht mehr bemerkbar bei erwachsenen Lacerta agilis.

Das Chamaeleon mit seinem zweifellos ganz besonders gut entwickelten Auge fällt aus der Reihe heraus: in der ventralen Hälfte des Chiasmas zieht ein dickes Bündel des rechten Nerven über einem solchen des linken hinweg (oder auch zwei Bündel von rechts kreuzen zwei von links), in der dorsalen Hälfte aber Kreuzung vieler feinerer Bündel. Gliazellen im Chiasma kaum vermindert.

2. Schlangen. Kreuzung blätterweise bis bündelweise; die Glia ist reich entwickelt, die Gliafasern grob, auch erstrecken sich mitunter (Zamenis) Bindegewebssepten bis in das Chiasma hinein.

3. Schildkröten. Sehr verwickelter Aufbau des Chiasmas aus zahlreichen dünnen Blättchen und kleinen Bündelchen, die sich strohmattenartig durchflechten (Untersuchungen an Colubriden). Gliazellen bei Emys reichlich, bei Testudo spärlich.

4. Krokodil. Das Chiasma wird beim Alligator durch besonders zahlreiche sich kreuzende Bündel gebildet. Gliafasern auffallend zart.

Kleine Gefäße finden sich bei den Reptilien im Chiasma allenthalben in verschiedener Entwicklung.

Bei den Vögeln finden wir wiederum etwas einheitlichere Verhältnisse: der Nervus opticus spaltet sich in eine Anzahl gleichmäßig starker

Digitized by Google

Blätter, die sich ganz wie die Finger der durcheinander geschobenen Hände kreuzen. Die Zahl der Blätter variiert zwar erheblich, doch sind die Extreme anscheinend durch alle Zwischenstufen überbrückt.

Die Zahl der Blätter beträgt bei Strix ulula nur 2 (SINGER und MÜNZER), bei Strix noctua 5 (MICHEL), 4—5 bei Anas (SCHEEL), 5—6 beim Bussard (LEUCKART), bei Tag- und Nachtraubvögeln nach

Fig. 386. **Chiasma von Emys,** horizontal geschnitten. Nach GROSS.

SCHEEL 9—12; bei der Dohle sind sogar 17—18 sehr dünne Blättchen ausgebildet.

Es scheint hiernach, daß die Sehschärfe des Vogels wenigstens eines der Momente ist, von welchen die Höhe der Blätterzahl des Chiasmas abhängt.

Daß die Kreuzung auch bei den Vögeln eine totale ist, dürfte trotz der abweichenden Ansicht MUNKS durch viele Autoren, experimentell

Digitized by Google

z. B. durch BIESIADLECKI sichergestellt sein — auch bei den Eulen mit ihrem zweifellos teilweise binokulären Sehen (GUDDEN). Nach CAJAL scheinen weder ungekreuzte, noch befurkierte Fasern, noch eine interretinäre Kommissur vorhanden zu sein. „Letztere könnte man sehr wohl vermuten, weil der spitze Winkel am vorderen Rande des Chiasmas sanft abgeflacht ist.

In einigen Fällen bot der vordere Teil des Chiasma, eingeschlossen zwischen oberflächlichen Bündeln, längliche, spindelförmige mit großen bifurkierten und varikösen Dendriten versehene Nervenzellen .... Ihre Ähnlichkeit indes mit denen der Tuba cinereum legt den Gedanken nahe, daß sie dislozierte Zellen dieses Organs oder der Gegend, welche graue Wurzel der Nervi optici genannt wird, darstellen.

Bei den Säugern ist trotz des autoritätsvollen Einspruches von KÖLLIKER (1896, 1899) die partielle Kreuzung der Fasern im Chiasma als erwiesen zu betrachten. Abgesehen von experimentellen (d. h. Degenerationsversuchen) und klinischen Beobachtungen liegen hierüber die CAJALschen anatomischen Studien, ausgeführt mit der EHRLICHschen und der GOLGIschen Methode vor. Bei Nagetieren fand CAJAL hauptsächlich gekreuzte Fasern, in geringerer Zahl ungekreuzte und bifurkierte, d. h. solche, die sich im Chiasma in zerebropetaler Richtung gabeln. Ähnliche Verhältnisse stellte DEXLER degenerativ beim Pferde fest. Bei Katze, Hund und Affen finden sich nach CAJAL ungekreuzte in größerer Zahl und beim Menschen erreichen sie ein Drittel der Gesamtheit oder noch mehr.

Nicht nur die gekreuzten, sondern auch die bifurkierten Fasern sind ein alleiniger Besitz der Säugetiere.

Die gekreuzten Fasern ziehen der Mehrzahl nach in mehr oder weniger krummen Linien durchs Chiasma; wegen der Einzelheiten verweise ich auf CAJAL. Die ungekreuzten Fasern nehmen hauptsächlich, doch nicht ausschließlich, die vordere und äußere Seite des Traktus ein. Die spärlichen Bifurkationen, nur beim Kaninchen gefunden, hier aber konstant (vier, sechs, sogar acht Teilungen in jedem methylenblaugefärbten Chiasma erkennbar, wahrscheinlich aber in größerer Zahl vorhanden), bestehen darin, daß eine einzelne Faser sich im Chiasma in der Richtung nach dem Gehirn hin gabelt und entweder beide Teilungsäste in ein und dieselbe Seite des Gehirns entsendet, oder aber einen nach rechts und einen nach links. Wegen der Einzelheiten müssen wir wieder auf CAJAL verweisen.

Dieses Verhalten blieb so lange unaufgeklärt, weil die gegenseitige Durchflechtung der einzelnen, zahlreichen, sehr dünnen Bündel eine äußerst feine, „strohmattenartige" (MICHEL) ist.

Bei Kaninchen, Kalb und Schaf ist das strohmatten- oder schachbrettähnliche Geflecht ziemlich grob und unregelmäßig. Beim Kaninchen findet sich sogar stellenweise eine fast plattenförmige Anordnung, welche an das Verhalten bei Vögeln erinnert; feiner als bei diesen Tieren ist es beim Hunde, viel zarter und regelmäßiger noch bei der Katze. Beim Menschen aber ist die gegenseitige Durchflechtung der Sehnerven weitaus die feinste (SCHEEL).

Unter den Neurogliazellen des Chiasmas unterscheidet CAJAL 1. oberflächliche, längliche mit zwei Büscheln von Fäden, einem auf- und einem absteigenden, 2. tiefe ausgesprochen sternförmige, deren Fortsätze die Nervenfasern transversal durchsetzen. Sie entstammen, wie aus frühen Stadien ersichtlich wird, sämtlich dem Epithel des In-

Digitized by Google

funbibulums. Wie bei Vögeln findet man auch bei Säugern einige wohl derselben Gegend entstammende Ganglienzellen im Chiasma.

Das Auftreten des Marks an den meisten Fasern des Chiasmas bei Kaninchen, Maus und Katze erfolgt 2—3 Tage bevor das Tier die Augen öffnet.

c) Verhalten am Augapfel.

Während in vielen Fällen der Sehnerv nahezu rechtwinklig an den Bulbus herantritt, bildet er in einigen Fällen mit ihm einen spitzen Winkel, so bei allen Vögeln und vielen Knochenfischen und Selachiern.

Die Duralscheide setzt sich in die Sklera fort; die Arachnoidealscheide hört am Augapfel auf, und die Pialscheide geht teils in die Sklera, teils in die Chorioidea über. Diese Verhältnisse bieten in vergleichender Hinsicht bis jetzt bis auf einige bei F. W. Hoffmann erwähnte, die Säuger betreffende Daten nichts Bemerkenswertes, obschon das Verhalten, z. B. bei knorpeliger Sklera, gewiß noch untersuchenswert wäre.

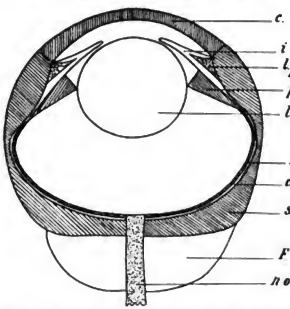

Fig. 387 **Otaria jubata. Vertikalschnitte durch das Auge.** *c* Cornea, *i* Iris, *l* Ligamentum pectinatum, *pc* Processus ciliaris, *l* Linse, *r* Retina, *ch* Chorioidea, *s* Sklera, *No* Nervus opticus, *F* Fettpolster. Nach Pütter.

Der intravaginale Lymphraum erstreckt sich bis ins Niveau der Sklera, um hier blind zu endigen, und zwar beim Menschen meist unter Zuspitzung, doch auch unter anderen Formen, die, wie z. B. die abgestumpfte, bei Schwein und Kalb die Regel bilden dürften. Näheres hierüber bei F. W. Hoffmann und Greeff; bezüglich der Fische vergleiche die schon erwähnten Angaben von Berger.

Nicht selten führt die Pialscheide Pigment in Gestalt sternförmiger Chromatophoren, deren Menge dann gegen die Sklera hin zunimmt, besonders z. B. bei Nagern und Raubtieren (F. W. Hoffmann).

Fig. 388. **Auge von Orycteropus afer,** von kranial gesehen.

Besondere Eigenheiten sind noch in einigen Fällen zu notieren.

Bei Otaria liegt ein halbkugeliges Fettpolster der Sklera an und umgibt den Anfangsteil des Optikus (Fig. 387).

Etwas nicht ganz Unähnliches fand ich bei Orycteropus. Die starke, aus Bindegewebe und Fett bestehende Optikusscheide (Fig. 388), die

Digitized by Google

auch der Querschnitt (Fig. 384) aufweist, ist wohl so aufzufassen, daß sie außerhalb der dem Nervenstamm eng anliegenden Pial-, Arachnoideal- und Duralscheide liegt. Da Orycteropus des Musculus retractor fehlt, wäre zu erwägen, ob diese Scheide vielleicht einen gänzlich zu Bindegewebe und Fett degenerierten Muskel darstellen könne.

Endlich ist beim Elefanten der Sehnerv durch eine enorme knopfartige Anschwellung der äußeren Scheide ausgezeichnet, welche ca. 20 mm hinter dem Niveau der Papille beginnt und mit ihrem vorderen Ende ohne deutliche Abgrenzung in die Fasermasse des hinteren Abschnittes der Sklerotica übergeht (SATTLER).

Der Nervus opticus selbst erfährt beim Durchtritt durch die Sklera meist eine nennenswerte Verdünnung (bis auf die Hälfte), was auf dem Aufhören der Nervenscheiden an dieser Stelle beruht.

Ich möchte es mir nicht versagen, an dieser Stelle einige Worte über die wahrscheinliche Bedeutung der Markscheiden an den Nervenfasern einzuschalten. Nicht nur im Auge, in der Nervenfaserschicht der Retina nämlich, sondern noch zahlreicher im Gehirn sind die Fälle, wo bestimmte Fasern bei der einen Tiergattung „markhaltig" (markführend) sind, bei der anderen marklos. Während für die Nervenfaserschicht der Retina manchmal betont worden ist, gerade „niedere" Tiere hätten oft markführende Fasern in ihr — tatsächlich fehlen solche normalerweise beim Menschen, sind aber bei Leporiden, bei Vögeln, Fischen anzutreffen, wie wir sahen, — fällt beim Gehirn auf, daß Tiere von außerordentlich einfacher Organisation, wie Myxine und Petromyzon, einen erstaunlichen Reichtum an marklosen Fasern besitzen; und Amphioxus hat in seinem Zentralnervensystem nicht eine einzige markhaltige Faser. Wie sind diese zum Teil einander scheinbar widersprechenden Tatsachen zu verstehen?

Es mag sein, daß in manchen Fällen die Erklärung, es sei im Laufe der phylogenetischen Entwicklung noch nicht zur Umhüllung der Fasern mit Markscheiden gekommen, genügend erscheint; wie wir denn auch ontogenetisch viele Faserzüge zunächst marklos auftreten und allmählich sich mit Mark umhüllen sehen. Wenn wir aber bedenken, daß gerade beim Menschen mit einem doch sehr leistungsfähigen Auge das Fehlen der Markscheiden in der Retina konstatieren; oder wenn wir sehen, daß ein und dieselbe Faser streckenweise markführend, streckenweise marklos sein kann — wie eben im Nervus opticus, sowie auch öfters im Gehirn der Tiere —, *dann erscheint es nicht befriedigend, den Besitz der Markscheiden als einen im Laufe der Entwicklung erworbenen sinnfälligen Vorteil zu betrachten, und namentlich kann ich nicht annehmen, die Markscheide diene der Isolierung der Leitung oder sei für diesen Zweck besonders wichtig — so sehr auch diese Anschauung durch den naheliegenden Vergleich mit dem Telegraphenkabel plausibel erscheint. Es müßten dann ja offenbar alle Nervenfasern mit Markscheiden versehen sein.*

Denken wir einen Augenblick an die Neuroglia, der man bekanntlich auch die Funktion eines Isolierungsgewebes zuschreibt neben der des Stützgewebes. Vor allem erscheint mir zweifellos, daß die Neuroglia außer der Stützfunktion, die man infolge der offenbar mechanisch bedeutungsvollen Anordnung der Bälkchen nicht leugnen kann, auch noch die einfache Aufgabe eines bloßen Füllgewebes hat. Dies geht wohl einwandfrei daraus hervor, daß die Glia bei pathologischem Schwunde der Nervenfasern in entsprechendem Maße wuchert.

Digitized by Google

Ich möchte nun die Vermutung aufstellen, daß auch *die Markscheiden* in erster Linie, wenn nicht ausschließlich, zur *Raumausfüllung* da sind; das würde also heißen, *das bei etwas reichlicher zwischen den Nervenfasern (den Achsenzylindern) zur Verfügung stehendem Raum einmal die Fasern sich mit Mark umhüllen, und zweitens die Glia reichlicher wird.*

Bei dieser Annahme scheint mir das Fehlen der Markscheide in vielen Fällen auf die einfachste Weise erklärt. Im Foramen opticum und in der Retina vieler Tiere ist eben der Raum beschränkt, und die Frage der Raumfüllung wird hier niemals aktuell.

Es wird weiterhin zu erwägen sein, ob sich diese Auffassung von der Bedeutung der Markscheiden in anderen Fällen (im Gehirn) wird durchführen lassen. Jedenfalls spricht die bekannte Tatsache, daß embryologisch spät auftretende Fasern sich oft gar nicht mehr mit Mark umkleiden, wohl sehr zu ihren Gunsten.

Bei den Selachiern und wohl auch bei den Teleostiern sind nach Berger die Sehnervenfasern in der Papilla nervi optici größtenteils noch markhaltig, weshalb dann die Nervenfasermasse sich erst beim Übergang in die Nervenfaserschicht der Retina beträchtlich an Dicke vermindert. Dies trifft nach meinen Beobachtungen auch für den Goldfisch zu.

Außer der Dicke (dem Umfang) des Optikus ändert sich nahe am Augapfel oft seine Form. Ein Teil dieser Vorkommnisse, nämlich die gelegentliche Spaltung in mehrere Bündel. wurde schon erwähnt. Nachzutragen ist jetzt noch, daß bei manchen Fischfamilien der Optikus nahe am Augapfel sich zu einer schaufelartigen Platte umgestaltet, wodurch dann eine streifenförmige Papilla nervi optici zustandekommt (Deyl). Dasselbe Verhalten findet sich bei allen Vögeln und nach Rejsek bei einigen Säugetieren. Der schon erwähnte, von Soemmerring erhobene Befund beim Murmeltier scheint hiervon nur einen Spezialfall darzustellen.

Lamina cribrosa.

Die wichtigste Veränderung aber im Bereiche der Augenhäute (Sklera, Chorioidea) erfährt die Struktur des Sehnerven, insoweit sie durch das bindegewebige Septensystem gebildet wird. Dasselbe verengert und verdichtet sich nämlich etwa zu einer siebartig durchlöcherten bindegewebigen Platte, der sogenannten Lamina cribrosa, welche auch als eine Fortsetzung der Augenhäute durch den ins Augeninnere eintretenden Nervus opticus hindurch aufgefaßt werden kann. Beim Menschen ist der sklerale, aus stärkeren Bindegewebslamellen bestehende Teil mächtiger als der chorioideale, doch verhalten sich hierin, wie wir durch Key und Retzius, sowie durch F. W. Hoffmann wissen, die Tiere großenteils abweichend; ja vielen fehlt die Lamina cribrosa bis auf Spuren.

Der letztgenannte Autor hat diese Verhältnisse recht genau vergleichend untersucht und findet bei allen Wirbeltieren ein konstantes Element als Grundlage der bald stärker, bald schwächer entwickelten Lamina cribrosa: ein Gefäßnetz, das seinerseits einem den Optikus umgürtenden, bald in der Sklera, bald in der Chorioidea, bald auch in der Pialscheide gelegenen Gefäßkranz entspringt. — Vgl. hierzu auch E. Berger 1882.

Wie wir nun im Sehnervenstamm außer bindegewebigen Septen gelegentlich auch gliöse Septen sich ausbilden sahen, so müssen wir

Digitized by Google

außer der bindegewebigen Lamina cribrosa auch auf eine gliöse Lamina cribrosa achten, die durch besonders starke oder besonders zahlreiche Gliazellfortsätze im Bereiche der durch die Augenhäute eindringenden Nervus opticus gebildet wird. Wie die bindegewebige Lamina mit den bindegewebigen Augenhüllen, so steht die gliöse Lamina wohl immer mit dem Pigmentepithel in inniger Verbindung, da ja die Gliazellen des Sehnerven zum Teil wenigstens von der äußeren Wand des ursprünglich hohlen Augenblasenstils, die dem Pigmentepithel der Augenblase entspricht, entstammen (zum Teil freilich auch von der inneren).

Was die Teleostier betrifft, so möchte ich einen von dem soeben erwähnten Gesichtspunkte aus zu verstehenden Befund von mir erwähnen: Bei Gadus fand ich den Nervus opticus beim Eintritt in den Augapfel durchsetzt von einem eigenartigen pigmentierten Geäst (Fig. 389); der Nervenstamm steht hier in festem Zusammenhange sowohl mit dem Innenblatte der Retina (vorzugsweise der Nervenfaserschicht) als auch mit dem Außenblatte, dem Pigmentepithel, wie es ja aus embryologischen Gründen sein muß. Die ihn durchsetzenden Gebilde erinnern in ihrer Struktur etwas an Müllersche Stützzellen der Retina, in ihrer Pigmentierung an die Pigmentepithelzellen und können wohl als Homologa beider und in bezug auf den Sehnerven als pigmentierte neurogliale Septen, die ihn durchsetzen oder als gliöse Lamina cribrosa aufgefaßt werden. Hiermit soll das Vorkommen von bindegewebigem oder chorioidealem Pigment in der Lamina cribrosa der Teleostier nicht geleugnet werden. Vielmehr sehe ich solches beim Goldfisch deutlich vorhanden.

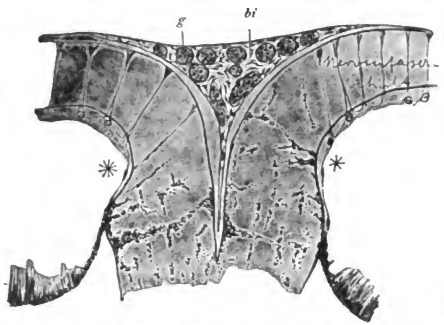

Fig. 389. Schnitt durch die Eintrittsstelle des Sehnerven von Gadus aeglefinus. *bi* Bindegewebe; *g* Gefäße, ✳ Übergang von Innen- und Außenblatt der Retina.

Bei den Selachiern ist eine nicht unbedeutend entwickelte Lamina cribrosa wohl zweifellos vorhanden, doch ist aus Bergers Arbeit nicht ersichtlich, daß an dieser auch pigmentreichere Bildung Gliabestandteile wesentlich beteiligt wären. Die Bindegewebsbestandteile der Lamina cribrosa der Selachier können anscheinend in ähnlicher Weise wie bei den Säugern (s. u.) teils der Sklerotika, teils der Chorioidea zugehören, und zwar scheint der chorioideale Bestandteil oft eine bedeutende Rolle zu spielen (im Gegensatz z. B. zum Menschen). Wegen der Artunterschiede verweise ich auf Berger. Da auch eine Art Gefäßring um den in den Augapfel eintretenden Sehnerven gefunden wurde, so scheinen sich diese gewissenhaften Beobachtungen denen bei anderen Tieren wohl einzufügen.

Digitized by Google

Das von F. W. HOFFMANN erwähnte Kapillarnetz soll nach diesem Autor bei den Fischen die geringste Ausdehnung erfahren.

Eine dünne pigmentierte Lamina cribrosa, deren Eigenschaften namentlich hinsichtlich der Frage, ob gliös oder bindegewebig, jedoch noch zu untersuchen wären, scheint auch die im Foramen opticum stark verdünnten Sehnerven von Protopterus zu durchsetzen.

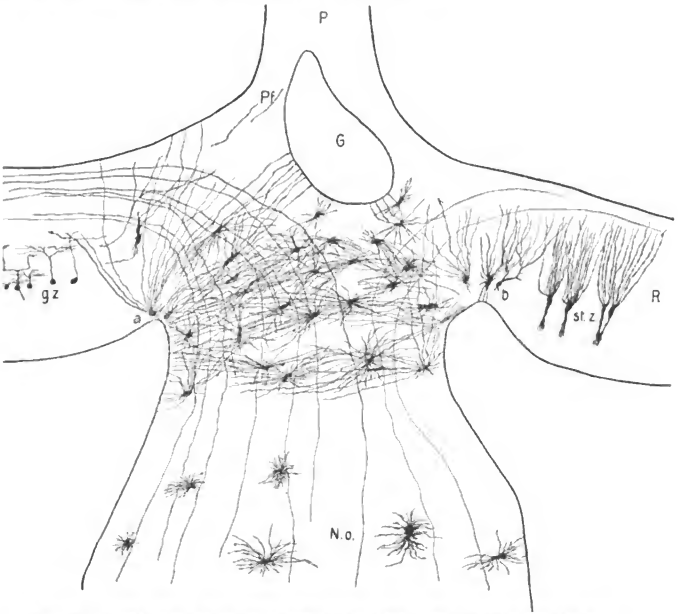

Fig. 390. **Schnitt durch den Sehnerveneintritt der Taube, quer zur Ebene des Pecten.** GOLGI-Imprägnation. *No* Nervus opticus mit Sehnervfasern, *R* Retina, *P* Pecten, *G* Gefäß in den Pecten, *stz* MÜLLERsche Stützzellen (Radialfasern) der Retina, *gZ* ganglióse Zellen der Retina, *a* Zellen, die den Übergang von den Gliazellen des Sehnerven zum Pigmentepithel vermitteln, *b* Zellen, die in der Mitte zwischen Gliazellen des Sehnerven und MÜLLERschen Stützzellen stehen, *Pf* Nervenfasern, die in den Pecten einstrahlen (?) (im Präparat schwarz gefärbt gleich den Sehnervfasern, während die Gliafasern braun sind).

Wenig markiert ist nach F. W. HOFFMANN die bindegewebige Lamina cribrosa bei den Amphibien und Reptilien. „Bei allen ist durch Querschnitte ein deutliches Kapillarnetz nachzuweisen, dessen Mächtigkeit im Vergleich zu der geringen Zahl von Nervenfasern immerhin ins Auge springt. Die Kapillaren stammen aus den Gefäßen der Pialscheide oder aus größeren Gefäßchen, die aus der Chorioidea in den

Digitized by Google

Optikus eintreten und sich daselbst verzweigen." Von Bindegewebe sind nur spärliche Fasern nachweisbar.

Bei den Vögeln ist das Bindegewebe stärker entwickelt, steht aber noch hinter dem bei Säugetieren anzutreffenden zurück. Größere Gefäßstämme, die an den Langseiten des band- oder schaufelförmig ausgezogenen Optikus sich verzweigen, geben Ästchen in den Optikus hinein ab, die von Bindegewebe begleitet, dessen kürzeste Ausdehnung in gerader Richtung durchsetzen, ohne sich vielfach zu verzweigen. Daher ließ sich diese Lamina cribrosa nur auf Querschnitten anschaulich machen (F. W. Hoffmann).

Auch kann man bei den Vögeln wohl von einer gliösen Lamina cribrosa sprechen, welche die Nervenfasermasse in sehr viel feinerer Weise durchsetzt als die bindegewebige. Die nach Golgi-Präparaten gezeichnete Abbildung Fig. 390 legt diesen Ausdruck zweifellos sehr nahe. Die Gliazellen durchsetzen mit ihren Ausläufen den Sehnerven nach verschiedenen Richtungen, vorzugsweise aber quer, und die Fortsätze endigen vielleicht sämtlich entweder an der Oberfläche des Nervenstammes selbst, oder an derjenigen der sparsamen bindegewebigen Septen (deren in Fig. 390 keins enthalten ist). An dem in den Pecten hineinlaufenden Gefäß *g* endigen sie (was wenigstens bei einigen deutlich war) mit kleinen Kölbchen oder Endfüßen. Präparate, die mit den gewöhnlichen histologischen Methoden hergestellt werden, machen zweifellos, daß weiter distal (nach dem Pecten hin) die Gliazellen noch zahlreich vorhanden sind, so daß sie nur hier nicht imprägniert wurden. Bemerkenswerte Formen von Gliazellen findet man am Rande des „blinden Fleckes" gegen die Retina hin. Die tief im Winkel zwischen Retina und Sehnervenstamm gelegenen (Fig. 390 *a*) entsenden ihre Fortsätze zum Teil bis zur Membrana limitans retinae, und bezüglich ihrer Lage schließen sie sich zweifellos direkt an das Pigmentepithel an. Mehr in der Tiefe gelegene (Fig. 390 *b*, *b*) stehen in ihrer Form zum Teil in der Mitte zwischen den Gliazellen des Sehnerven und den Müllerschen Stützzellen (*stz*) (Radialfasern) der Retina.

Die wechselnden Verhältnisse, welche die viel stärker ausgebildete Lamina cribrosa der Säuger zeigt, erklären sich nach Hoffmann folgendermaßen: Das Gefäßnetz verdankt entweder vorwiegend skleralen Gefäßanteilen seine Entstehung, d. h. hintere kurze Ciliararterien vereinigen sich innerhalb der Sklera zu dem hinteren Skleralgefäßkranz und senden zahlreiche Gefäßchen in den Optikus, während die Chorioidea nur in geringerem Maße zur Vaskularisation beiträgt (Mensch, Schwein, Ochse, Pferd). Oder das Verhalten ist umgekehrt, die Chorioidea sendet die meisten, die Sklera nur relativ wenige von Bindegewebe begleitete Zweige in den Optikus: daher haben die Raubtiere eine vorzugsweise chorioideale Lamina. Vorzugsweise aus den pialen Gefäßen jedoch stammt die Vaskularisation des „Optikuskopfes" bei Hase, Kaninchen und Elefant.

Gemäß der verschiedenen Stärke des Bindegewebes in der Sklera, Chorioidea und Pia, ist nun auch die Septenbildung in der Lamina cribrosa eine sehr verschieden starke: am mächtigsten bei Mensch, Pferd, Widerkäuern und Schwein, bei Raubtieren tritt sie zurück, noch mehr wohl beim Elefanten (Sattler 1876), und beim Hasen fehlt es fast völlig.

Pigmentierung der Laminaschichten findet sich bei vielen Säugetieren (Affen, Hund, Fuchs, Fischotter, Ziege, Schaf, Ochse, Schwein, Eichhorn u. a.). Gänzlich fehlt die Pigmentierung außer der weißen Menschenrasse wohl nur den wenigsten Tieren, dagegen vielleicht oft den

Digitized by Google

Neugeborenen (HOFFMANN). „Beim Schaf findet man oft auch am Längsschnitt einen von Pigment begleiteten Balkenstreifen schief nach vorn und innen in die Papilla optici hineinziehend; eine ähnliche Bildung kam hier und da auch bei anderen Tieren (Hunde) vor" (KEY und RETZIUS). (Vielleicht handelt es sich hierbei um jenes schon oben erwähnte starke bindegewebige Septum, welches den in den Sehnerven eindringenden zentralen Augengefäßen folgt).

Eine gliöse Lamina cribrosa ist im Säugerauge nur gelegentlich bei embryologischen Untersuchungen erwähnt werden.

d) Papilla nervi optici.

Nachdem der Nervus opticus die Lamina cribrosa passiert hat, muß er auch noch durch das Pigmentepithel und die lichtperzipierende Retina hindurch. Er beansprucht daher für sich ein Loch in den Zellschichten — den sog. blinden Fleck —, worauf alle seine Fasern in die Nervenfaserschicht umbiegen.

Infolge dieser etwas plötzlichen Umbiegung drängen die Fasern unmittelbar am blinden Flecke sich etwas gegen den Glaskörper hin aus dem übrigen Niveau der Nervenfaserschicht der Retina vor — sie bilden also eine schwache ringwallartige Erhebung, welche den Namen Papilla nervi optici rechtfertigt. Deutlicher fällt oft die kraterförmige Vertiefung (Excavatio) in der Mitte der Papilla in die Augen. Sie entsteht durch das Auseinanderweichen der Fasern.

Die Form der Papilla wechselt, und wir hatten schon mehrfach Gelegenheit, dies zu erwähnen.

Wir notierten nach DEYL bei Fischen teils runde, teils (Salmoniden, Perciden, Esocini) gestreckte Papillen, gelegentlich auch multiple infolge Teilung des Sehnerven in mehrere Bündel (s. o.). Letzterer Befund kehrte — wohl als seltene Ausnahme — auch bei Amphibien wieder. Ebenso bei Polypterus unter den Ganoiden (s. o.).

Völlig rundscheibenförmig ist die Papilla nach DEYL bei den Cypriniden, Anguilla, beim Laubfrosch, bei Triton; unter den Reptilien bei der Schildkröte, bei Alligator und Eidechse; länglich wiederum bei Rana temporaria (vgl. auch NICATI).

Was die Vögel betrifft, so findet man über die Form der Papilla derselben etwas verschieden lautende Angaben. Ich kann nur diejenigen verstehen, wonach die „Papilla" der Vögel spaltförmig ist, jedoch ganz und gar zusammenfällt mit der Basis des Pecten. Demnach verhalten sich die Vögel in dieser Hinsicht recht gleichartig, es variiert nur die Länge des Spaltes in der Retina, sie ist am geringsten bei Tieren mit kleinem Pecten, wie Eulen und Podargus.

Verschiedenartig ist jedoch die Form des blinden Fleckes bei den Säugetieren. Streifenförmig ist sie, wie schon erwähnt, bei Ziesel und Murmeltier; bei anderen Nagern, wie Kaninchen und Eichhorn, ist sie breitoval, beim Hasen „etwas oval", rund bei Hamster und Meerschweinchen; bei den Wiederkäuern zweifellos meist von der Form eines liegenden Ovals; beim Schaf zuweilen halbmondförmig, beim Damhirsch und Rothirsch nahezu spaltförmig, beim Axishirsch hantelförmig, mitunter aber wohl auch rund (Ziege, Rind, Giraffe); so auch beim Pferd[1]). Beim Rentier beschreibt TRETJAKOFF den Sehnerveneintritt als nierenförmig.

1) Eine ovale Papille des Pferdes bildet BERLIN 1882 ab.

Digitized by Google

Beim Schwein fand ich (1911) die Papilla in Form eines Ovals, mit der Längsachse von dorsal-nasal nach ventral-lateral. Die runde Papilla findet sich ferner bei Raubtieren (Hund, Katze, Cercoleptes, d. i. eine Bärenart), desgleichen bei Beuteltieren (Didelphys, Philander). Diese Verhältnisse unterliegen jedoch zweifellos Variationen. So wird für den Hund auch die Dreieckform der Papilla angegeben (WESTRUM) (vgl. DEYL, F. W. HOFFMANN, KÖNIGSHÖFER, FRANZ [1911]).

KÖNIGSHÖFER stellte, wie ich GREEFF entnehme, das Gesetz auf, ein Tier sehe um so schärfer, je mehr in die Länge gezogen die Papilla sei. Hund und Katze sähen sehr schlecht, besser die Wiederkäuer und besonders gut das Murmeltier; unter den Vögeln stehe obenan der Adler, dessen Sehnervenquerschnitt am Auge einen besonders langen Spalt darstellt (nach LEUCKART 11 mm lang und nur 2 mm breit). GREEFF teilt diese Schlußfolgerung unter Hinzufügung einiger Bedenken mit, was zweifellos berechtigt ist, da zwischen der Papillenform und dem Sehvermögen keine eindeutige kausale Beziehung besteht. Mnemotechnisch dürfte die von KÖNIGSHÖFER aufgestellte Regel in manchen Fällen anwendbar sein.

Was die Lage der Papilla nervi optici im Augengrunde betrifft, so ist dieselbe niemals genau zentral; annähernd zentral bei vielen Fischen, nach der Nasalseite verschoben bei Selachiern, nach der Temporalseite bei Esox (LEUCKART). Starke scheinbare Verschiebungen ergeben sich bei Tiefseefischen mit Teleskopaugen infolge davon, daß hier die optische Achse des Auges beim ausgebildeten Auge sekundär eine ganz andere wird wie beim embryonalen (BRAUER; vgl. auch „Pars optica retinae).

Bei den Amphibien liegt die Papilla temporal vom Zentrum der Netzhaut, desgleichen wohl meist bei den Reptilien.

Bei den Vögeln liegt die Spalte, in welcher der Pecten wurzelt, stets im temporal-ventralen Augenquadranten. Ihr eines Ende liegt hier dorsal-nasal, das andere ventral-temporal (FRANZ).

Bei den Säugern konstatieren wir wiederum mannigfache Verschiedenheiten. Nahezu zentral erfolgt der Optikuseintritt bei Bär, Dachs, Biber, Luchs, Nycticebus, Narval, Delphinapterus, Balaenoptera physalus, Manatus köllikeri, Otaria und Halichoerus, nasal-ventral in schwachem Grade beim Pferd, stärker bei Mensch, Affen, Waschbär, Stachelschwein, Elefant, rein nasal beim Schimpansen; temporalwärts verschoben ist er beim Wolf und Seehund, stärker beim Känguruh und besonders bei Wiederkäuern; ventralwärts bei Sus, Dama, Rhinozeros, Elefas, Lepus, Orycteropus; temporal-ventralwärts bei den meisten Pinnipediern und in hohem Maße bei der Giraffe. Bei allen Zahn- und Bartwalen, die keinen zentralen Eintritt zeigen, liegt er dorsal vom Augenpol. Dorsal-lateral findet er sich ferner beim Murmeltier (Marmota). Eine auffallende Anomalogie zeigt Halicore dujong (Sirenia), wo die Eintrittstelle in der Horizontalebene ganz nasal mit schiefer Durchbohrung eintritt, zu welchem Zwecke er — ein einzig dastehendes Foetum — aus dem Kegel der Musculi recti heraustreten muß. (Vgl. besonders LEUCKART, PÜTTER 1903, FRANZ 1911).

Die Exkavation wäre nach HOFFMANN bei Frosch, Schildkröte, Fischen und „den niederen Wirbeltieren überhaupt“ (welche sind dies?) nur in Form einer minimalen dellenartigen Einsenkung vorhanden. Nach dem, was ich bei Fischen gesehen habe, findet sich immer eine deutliche, oft keilförmige Exkavation (z. B. Fig. 389). Als kesselförmig be-

Digitized by Google

zeichnet sie GREEFF bei Krokodil, Schildkröte und vielen Fischen (ohne Angabe der Arten).

Bei den Säugern ist der Ausbildungsgrad der Exvakation wiederum ein sehr verschiedener. Die Raubtiere mit ihrem mehr oder weniger rundlichen Grübchen nähern sich am meisten dem Menschen; bei Wiederkäuern und Schwein stellt sie eine flache Schale dar, beim Pferde besteht nur eine schwache Ausbuchtung. Tief trichterförmig ist sie wiederum beim Elefanten, Hasen, Kaninchen. HOFFMANN, dem wir diese Angaben verdanken, sucht die Verschiedenheiten durch das ungleiche Verhalten der Lamina cribrosa wenigstens einigermaßen zu erklären: je reicher die Lamina an Bindegewebe, um so flacher die Exkavation. Dieser Gedanke hat zweifellos etwas für sich.

Im Krokodil- und Alligatorauge stellt sich der Sehnerveneintritt als schwarz pigmentierte Scheibe dar (ABELSDORFF). Leider wissen wir nicht, ob hier pigmenthaltige Glia oder pigmenthaltiges Bindegewebe vorliegt. Pigmentierte Papillen haben ferner unter den Säugern nach LINDSAY-JOHNSON: Cynictis penicillata, Cervus porcinus, Camelus, Tragulus, Alactaga, Dasyproctiden, nach OGAWA der Pavian, das zahme und das Wildschwein. Gelegentlich kommt Entsprechendes auch beim Menschen vor.

Beim Übergang in die Nervenfaserschicht gehen die Nervenfasern mitunter nicht einfach rädiär auseinander, sondern sie kreuzen sich zum Teil. Man nennt die Kreuzung das intraokulare Chiasma oder Chiasma nervi optici, wohl zu unterscheiden vom oben behandelten Chiasma nervorum opticorum. Es findet sich in weiter Verbreitung bei den verschiedenen Wirbeltieren.

Selbst den Cyclostomen fehlt es nicht, worüber jedoch bei den rudimentären Augen zu handeln sein wird. Auch bei allen übrigen Fischen kreuzen sich teils innerhalb der Sehnervenpapille, teils in der Lamina cribrosa die in der Mitte des Sehnervenstammes verlaufenden Fasern (BERGER).

Bei Amphibien (Rana, Buteo) und Vögeln ziehen die einzelnen, aus einem strichförmigen Spalt hervorquellenden Bündel immer abwechselnd das eine nach innen, das andere nach außen, so daß man in dickeren Schnitten leicht sich kreuzende Fasern zu sehen bekommt (NICATI)[1]. (Man kommt unwillkürlich auf die Idee, daß dies bei den Vögeln mit den Faltungen des Fächers zusammenhängen möge.)

Den Säugern schiene eine derartige Bildung (nach NICATI) zu fehlen, doch scheint mir nach einer Abbildung von ROBINSON bei der Ratte auch eine teilweise Überkreuzung der Nervenfasern in der Excavatio nervi optici vorhanden zu sein.

Dagegen findet sich in einigen Säugeraugen wieder eine andere eigenartige Bildung an der Papilla nervi optici. Beim erwachsenen Menschen findet man hier eine kleine Ansammlung von Gliazellen (SEEFELDER). Bei Wiederkäuern, und zwar nach ZÜRN in etwa 15—20% der Schafs- und Ziegenaugen, in 25—30% der Rindsaugen findet sich jedoch auf der Papilla ein ins Augeninnere hineinragender kleiner Zapfen, den M. SCHULTZE 1892 Conus hyaloideus genannt hat. Für die Erklärung ZÜRNS: „Er stellt einen Rest des fötalen Canalis hyaloideus dar" sehe ich keine ausreichende Begründung. Nach der nebenstehenden von

1) Nach einer sehr kurzen Angabe bei NICATI kämen bei den Teleostiern ähnliche Verhältnisse wie beim Frosch vor.

Digitized by Google

ZÜRN gegebenen Abbildung, die einen Mikrotomschnitt darstellt, scheint das Gebilde aus Fasern und Zellen (mindestens Zellkernen) zu bestehen. Dann wäre anzunehmen, daß es sich um eine Gliawucherung handelt, und es würde sich fragen, ob wir hier nicht ein mehr oder weniger entferntes Analogon des Fächers im Auge der Vögel und Reptilien vor uns hätten.

Auf den Fächer selbst kamen wir in einem anderen Kapitel zu sprechen.

e) Histogenese des Nervus opticus.

Wir haben es hier nur mit dem eigentlichen Nervus opticus zu tun, da über die Histogenese seiner Hüllen in vergleichender Hinsicht nichts Besonderes zu bemerken ist.

Wie allbekannt ist, entsteht der Nervus opticus samt der Retina aus der Gehirnanlage durch Ausstülpung; die ventrale Einfaltung der Augenblase, welche zur Bildung des Augenbechers führt und, wie FRORIEP treffend ausführte, dazu dient, den Nervenfasern den Weg zum Gehirn in Gestalt einer zelligen Verbindung zwischen Retina und Sehnerv via Foramen opticum zu bereiten, erstreckt sich auch zum kleinen Teil (beim Menschen nach SEEFELDER auf einen ziemlich großen Abschnitt) auf den Stil der Augenblase, den Nervus opticus.

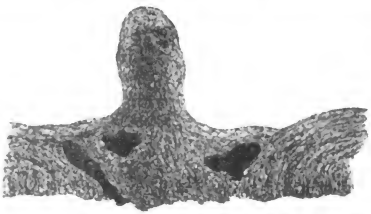

Fig. 391. **Papilla optica der Ziege mit Conus hyaloideus.** Nach ZÜRN. Verg. 1 : 46.

Bei 11 mm langen Rattenembryonen ist der Stil der Augenblase noch teilweise hohl. Die ersten Nervenfasern in ihm finden sich an der ventralen eingestülpten Partie (d. h. der Fortsetzung der Einstülpung des Augenbechers) und verdicken also diese invaginierte Wand, in der sie die Außenseite einnehmen. Schon hierdurch, sowie durch ihre fortgesetzte Vermehrung gelangt der Kanal des Augenblasenstils immer mehr in die Dorsalhälfte des sich ständig verdickenden Nerven und wird zugleich immer kleiner, zumal das von Nervenfasern infiltrierte Gebiet der Wandung immer größer wird (im Querschnitt) und zuletzt auch deren Dorsalpartie einnimmt. Schließlich ist das Lumen gänzlich geschwunden, gleichzeitig die letzten Spuren der epithelialen Anordnung der Gliakerne. Die Gliazellen bilden jetzt ein unregelmäßiges Netz durch den ganzen Nerven (ROBINSON, O. SCHULTZE [Grundriß], SEEFELDER).

Daß das ependymale Endothel und unter Umständen sogar der ventrikuläre Hohlraum des Sehnervenstieles bei einigen Wirbeltieren mit einfach gebauten Sehnerven persistiert, ist aus der vorangegangenen Darstellung ersichtlich.

Nach übereinstimmenden Ergebnissen an Fischen, Reptilien, Vögeln und Säugetieren wachsen die Nervenfasern von der Peripherie zentralwärts (KEIBEL, FRORIEP, ASSHETON, ROBINSON, NUSSBAUM). Die Markscheiden entwickeln sich erst nach der Geburt.

Digitized by Google

Einige Autoren (His, Froriep, Studnička, Harrison) lassen die Nervenfasern ihren Weg zwischen den Gliazellen nehmen, andere (Held, Krückmann, Wlassek und Seefelder) sind neuerdings mit Bestimmtheit für die Ansicht eingetreten, daß bei den verschiedensten Wirbeltieren die Fasern im Gliazellprotoplasma, speziell innerhalb der anastomosierenden Gliazellfortsätze verlaufen.

Obwohl mir diese Anschauung kaum vereinbar erscheint mit den klaren Bildern, welche die Golgi-Methode bei erwachsenen Stadien gibt, und die Abbildungen der Präparate der genannten Autoren die Annahme von Kunstprodukten nicht auszuschließen scheinen, und obwohl schließlich die Frage für die vergleichende Histologie augenblicklich nicht wesentlich ist, führe ich diese Ansicht hier an[1]).

Wenn nämlich Held, Krückmann und Seefelder im Recht wären, dann wäre es nicht ganz streng richtig zu sagen, daß die Sehnervenfasern „die Außenseite" der Wandung des Augenblasenstiels einnehmen.

In der Tat hat Froriep hervorgehoben, daß beim Kaninchen die ersten Faserbündel nicht an der Außenseite, sondern in der Tiefe des Zellenlagers gefunden werden.

Oft mag ein schmaler Gliabelag, der ja keine Kerne zu enthalten braucht, an der Außenseite der Fasern schwer nachweisbar sein, aber wenn wir den Faserzug des „Tractus opticus" in Parallele setzen können mit irgendwelchen Fasern im Zentralnervensystem, wenn wir sogar den dünnen Epiphysennerven der Teleostier im einschichtigen Epithel des Zwischenhirndaches verlaufen sehen (Franz), dann werden wir auch bei den Sehnervfasern eine ähnliche Lage prinzipiell fordern müssen und sowohl der Froriepschen Beobachtung, als auch den weiter ausgreifenden Ausführungen Uckes Verständnis entgegenbringen.

Ucke (Arch. f. mikr. Anat. 1891) weist nämlich darauf hin, daß ein gliöser Zellenbelag an der Außenseite des embryonalen Sehnerven, der mit dem Pigmentepithel den ursprünglichen Zusammenhang bewahrt, ein reguläres Vorkommnis sei. Er soll sogar ein „Epithel" oder ein „Gehäuse" (Radwaner) um den Sehnerven bilden. Eine solche zellige Scheide beschreibt Ucke bei Forellenembryonen von 15 mm Länge, dgl. bei Triton taeniatus von 24 mm. Der Zusammenhang des Gehäuses mit dem Pigmentepithel und das Übertreten des Pigments auf den Augenblasenstiel wurde von Ucke auch bei Hühnerembryonen sowie beim Schafembryo von 25 mm Länge gefunden, beim Menschen von Seefelder (vielleicht nur ausnahmsweise), und bei Teleostier persistiert ein solches Verhalten, wie ich schon oben ausführte, dauernd.

Der Außenseite des Sehnerven, speziell der eingestülpten Partie desselben entspricht nun gemäß der Entwickelungsweise auch die Innenseite der Pars optica retinae. Demgemäß ist es interessant, daß auch in der Exkavation des Sehnerven gliöse „Epithelreste" gefunden werden, so von Bergmeister und Seefelder bei Säugerembryonen (in Form eines Zylinderepithels, Bergmeister), von Ucke bei Forellen- und Hühnerembryonen.

Ucke konnte ein Präparat eines Säugerembryos abbilden, in welchem noch eine Verbindung des Epithelrestes in der Excavatio nervi optici mit

1) Nur nachträglich kann ich die Arbeit v. Szilys (1912) erwähnen, nach welcher dem ersten Auftreten von Nervenfibrillen stets eine Hohlraumbildung in der sonst soliden Zellmasse vorausgeht, und zwar nach vorausgegangener Degeneration und Zerfall von Zellgruppen.

Digitized by Google

dem äußeren zelligen „Gehäuse" des Sehnerven in Form einer deutlichen Gliazellenreihe erkennbar ist.

Ich möchte Bedenken tragen, das zellige „Gehäuse" des Sehnerven, welches anscheinend oft recht fetzenhaft ist, als Epithel zu bezeichnen. UCKE erkünstelt sogar ein Epithel auf der ganzen Innenfläche der Retina.

Als Derivat der äußeren Nervus opticus-Fläche ist schließlich auch die unmittelbare Nachbarschaft der von außen eingedrungenen Arteria hyaloidea zu betrachten, und somit ist es verständlich, daß auch diese Arterie von einem Gliamantel umhüllt ist, der das Gefäß auf Embryonalstadien — ausnahmsweise beim Erwachsenen — eine Strecke weit in den Glaskörperaum hinein begleiten kann (SEEFELDER). Auch der „zentrale Glaskörper", wie ihn RETZIUS beschreibt (Fig. 120 S. 127 „Glaskörperstruktur"), soll eine aus Gliafasern bestehende Bildung sein.

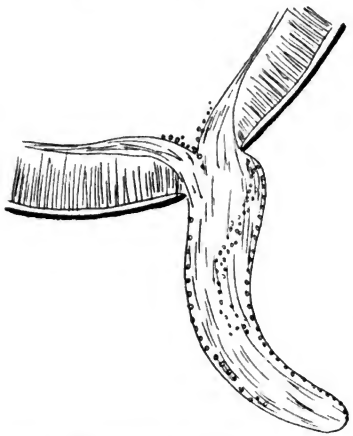

Fig. 392. **Schafembryo, 25 cm.** Das „zellige Gehäuse" um den Opticus und die Epithelreste in der fötalen Augenspalte und in der Papille. Nach UCKE.

Von dem Gliamantel der Arteria hyaloidea leitet sich nach SEEFELDER auch der Rest Gliazellen ab, der sich nach SEEFELDER auch im erwachsenen menschlichen Auge findet.

Vor Ausbildung der mesodermalen Lamina cribrosa kommt es bei Säugern nach SEEFELDER zur Bildung einer Art gliöser Lamina cribrosa.

Wegen der Anlage der Opticusscheiden und der Entwicklung des mesodermalen Gewebes im Sehnerven der Säugetiere sei auf die nun schon sehr oft zitierte Arbeit von SEEFELDER verwiesen.

f) Allgemeineres.

Zahlreiche Autoren haben darauf hingewiesen, daß man bestimmte Eigenschaften des Sehnerven „in aufsteigender Tierreihe" zunehmend entwickelt fände.

Die Eigenschaften, um die es sich dabei handelt, sind etwa

der Grad der Abschnürung einzelner Nervenbündel durch eindringendes Bindegewebe;

die größere oder geringere Feinheit in der Ausbildung der Gliazellen;

die Stärke der Durchflechtung im Chiasma opticum;

selbst der Winkel, unter welchem sich die Nerven kreuzen, wird angeführt; endlich

die Ausbildungsstärke der Lamina cribrosa.

Digitized by Google

Fast jeder Autor hält es für seine Pflicht, diese Angaben, soweit sie die von ihm untersuchten Teile betreffen, gewissenhaft zu wiederholen, selbst wenn er, was ungemein häufig vorkommt, Ausnahmen von dieser vermeintlichen Regel konstatieren muß.

In Wahrheit ist mit dem Zunehmen „in aufsteigender Tierreihe" gar nichts gesagt, denn die aufsteigende Tierreihe ist in Wahrheit nichts anderes als die Abstufung nach Graden der Ähnlichkeit mit dem Menschen.

Die Momente, von welcher die ungleiche Ausbildung obiger Eigenschaften des Sehnerven abhängen, werden zweifellos sehr verschiedener Art sein. Eins dürfte allerdings mitunter vorherrschen: Der Grad der Sehschärfe, wovon die Zahl der Sehnervfasern und mithin die Stärke des Nerven abhängt. Ein Parallelgehen gewisser Eigenschaften mit dem Grade der Sehschärfe wäre daher am ehesten zu erwarten. Und da nun der Mensch eins der am schärfsten sehenden Säugetiere ist, und da Landtiere im allgemeinen schärfer sehen als Wassertiere, Reptilien wohl schärfer als Amphibien, ebenso die Teleostier schärfer als die Selachier, so kann wohl ein gewisses Parallelgehen der Eigenschaften des Sehnerven mit zunehmender Menschenähnlichkeit zustande kommen. In Wahrheit aber ist nicht einmal ein reiner Parallelismus mit der Sehschärfe vorhanden: denn sonst müßten zweifellos die Vögel die Endstadien in der Reihe der Sehnerven liefern.

Namentlich Deyl hat die Auffassung betont, daß eine zunehmende Abschnürung einzelner Bündel zu bemerken sei; der Autor kommt hierbei zu der merkwürdigen Schlußfolgerung, daß die Siluriden und Cobitiden unter den Teleostiern am höchsten stehen, was in keiner Weise mit der sonst üblichen Gruppierung der Teleostier zusammenfällt. Ebenso sehr verwundert dann, wie schon Greeff hervorhebt, der einfache Bau des Sehnerven von Esox und manches andere. Die Dipneusten würden nach Deyl sich im Baue des Sehnerven den Siluriden und Cobitiden anschließen, also gewissermaßen die Fortsetzung der Teleostier bilden; während wir weiter unten eine andere, wie ich glaube, wahrscheinlichere Auffassung des Sehnerven der Dipneusten hören werden. In vielen Fällen können wir wohl keinen genügenden Grund dafür angeben, warum die Abschnürung von Bündeln bald mehr, bald weniger weit gediehen ist. Bei den sehr langen Sehnerven von Zygaena malleus ist die Aufteilung des Nerven einigermaßen verständlich, dann wenigstens besteht kein Grund, die Fasern auf dem hier sehr weiten Wege bis zum Augapfel dicht zusammenzuhalten. Bei den Säugern dürfte die größte Zahl der Sehnervenfasern bei manchen Arten die Ursache der bei diesen konstatierten stärkeren Aufteilung in Bündel sein. Es wäre vielleicht noch zu untersuchen, inwieweit die absolute Größe (Dicke) des Sehnerven ein stärkeres oder schwächeres Eindringen von Bindegewebe in den Sehnerven bedingt. Jedenfalls hängt es bei Teleostiern, Amphibien und Reptilien von der Dicke des Sehnerven ab, ob Gefäße in stärkerem oder schwächerem Grade in ihn hineindringen.

Daß die Gliazellen um so plumper, ihre Fortsätze um so dicker und kürzer werden und die Durchflechtung der Nervenfasern um so gröber, „je weiter man in der Tierreihe hinabsteigt", werde ich nicht eher glauben, als bis dieser Satz sich auch für die Amphibien bestätigt. Sollte sich aber — wie wohl zu erwarten ist — zeigen, daß die Gliazellen der Amphibien noch gröber gebaut sind als die der Fische, dann werden wir ihren Ausbildungsgrad teils von dem Grade der Sehschärfe,

Digitized by Google

also der Zahl der Nervenfasern abhängig sehen, teils auch in Parallelität zu dem gröberen oder feineren Bau der gangliösen Elemente, wobei sich noch fragen würde, ob dieses beides vielleicht auf dasselbe hinauskommt.

Die Stärke der Durchflechtung im Chiasma hängt wohl größtenteils von der Sehschärfe ab, so bei den Säugern, wo der Mensch die stärkste Durchflechtung aufweist, bei den Vögeln, wo wir eine kontinuierliche Reihe von der Eule bis zur Dohle fanden, bei den Reptilien wenigstens insofern, als das Chamäleon die stärkste Durchflechtung aufweist. Immerhin gilt auch dieser Satz keineswegs durchgängig, denn wir finden bei den Vögeln im Chiasma einfachere Verhältnisse als bei den Säugern, und bei den Teleostiern einfachere als bei den Selachiern. Letztere Tatsache zeigt, daß ein Parallelismus mit der vermeintlichen „höheren Entwicklung" keineswegs durchgängig statthat, und dasselbe lehren wohl die großen Ungleichheiten innerhalb einer Familie, wie sie GROSS bei den Colubriden fand (s. o.).

Der Winkel der Kreuzung, der bei den Säugern im allgemeinen um so größer sein soll, je „höher" ein Tier entwickelt, hängt in erster Linie ganz offenbar von der Lage der Augen zum Sehnervenursprung ab. Daher verwundert es nicht, daß GROSS bei den Reptilien Ausnahmen von dieser „Regel" fand. Bei Säugern dürften die Augen vielfach um so weiter auseinander liegen, der Kreuzungswinkel der Sehnerven also um so stumpfer sein, je mehr die Entwicklung der Schnauze, i. e. des Riechorgans, zurücktritt, und je stärker sich das Vorderhirn entwickelt und die beiden Augen auseinanderdrängt. So kann allerdings leicht der Winkel bei den Säugetieren, die wir gedankenloserweise bisher die „höheren" nennen, der Winkel oft ein verhältnismäßig großer werden.

Die Ausbildung der Lamina cribrosa endlich geht, soweit bisher unsere Kenntnisse reichen, vielleicht am ehesten der üblichen „Tierreihe" parallel, wir werden aber nach allem vorher Gehörten keinen Anlaß mehr nehmen, eine Abhängigkeit oder eine wirkliche Beziehung zur vermeintlichen „Organisationshöhe" anzunehmen, sondern eher um ein zufälliges Zusammenfallen, bei welchem sich wohl noch Ausnahmen finden werden.

STUDNIČKA hat als einziger unter allen Autoren die verschiedenen Nervi optici betrachtet wie sie sind, unvoreingenommen durch die Idee der „Tierreihe". So kommt es, daß STUDNIČKA die verschiedenen Sehnerven in der ungewöhnlichen Reihenfolge behandelt: Cyclostomen, Dipnoer, Amphibien, Selachier, Ganoiden, Teleostier, Reptilien, Vögel und Säugetiere: und tatsächlich ist kaum verkennbar, daß die ersten drei oder auch die ersten vier der genannten Gruppen einander durch histologische und morphologische Einfachheit des Sehnerven besonders nahe stehen.

Von dem Zustande des Sehnerven, den diese Tiere in ihrer Gesamtheit repräsentieren, kommen wir wohl einerseits zu den Ganoiden und weiterhin zu den Teleostiern, andererseits zu den Reptilien und zu den etwas abseits stehenden Vögeln, dritterseits zu den Säugetieren. Die Wege sind aber wahrscheinlich vielfach verschlungen, so daß wir nicht in jedem Falle entscheiden können, ob eine Eigentümlichkeit durch Stammverwandtschaft oder durch Konvergenz bei verschiedenen Tiergruppen in gleicher oder in ähnlicher Weise auftritt.

In unseren Schlußausführungen zum Kapitel über die Pars optica retinae betonten wir (S. 110), daß nach einigen Anzeichen — und zwar nach solchen, die nicht auf Konvergenz zurückzuführen sein dürften — die Retina der Säuger derjenigen der Selachier näher steht als derjenigen

Digitized by Google

der Amphibien. (Diese Anschauung wird nur Schwierigkeiten machen, wenn man die Vorfahren der Säuger direkt bei den Amphibien suchte statt, was wohl wahrscheinlicher ist, auf einem Zweige, der von wasserlebigen Urvertebraten aus an den Amphibien vorbei, doch in ähnlicher Richtung wie der Amphibienzweig, zum Säugetier führt.) Ich möchte nun betonen, daß auch im Sehnerven durch die stärkere Aufteilung in Bündel die Säugetiere den Selachiern näher stehen als die Amphibien.

Sodann seien noch einmal die Dipnoer erwähnt mit Bezug auf die spärlichen Angaben, die über ihren Sehnerven und ihre Retina (S. 42) vorliegen. Mir scheint, sie stehen in diesen Organen den Amphibien zweifellos viel näher als den Fischen. Hierfür spricht vor allem die Einfachheit im Baue der Sehnerven, die Größe der Zellelemente in der Retina und auch deren Einfachheit. Einen am Augapfel in Bündel aufgeteilten Sehnerven, wie bei Ceratodus, finden wir nicht nur bei Teleostiern, sondern auch bei Amphibien gelegentlich. Jedenfalls stehen nach Retina und Sehnerv die Dipnoer nicht „am höchsten" unter den Fischen da, wie DEYL (bezüglich der Sehnerven) meinte, noch scheint mir der Ausdruck, sie bildeten den Übergang „von den Fischen zu den Amphibien", recht passend. Ich stelle sie mir am liebsten als Zwischenformen vor, die etwa von alters her einen besonderen, zwischen den Fischen und den Amphibien gewachsenen Zweig bilden, der stellenweise durch Einfachheit der Organisation und Ursprünglichkeit, nicht durch „Höher"entwicklung, an den Amphibienzweig nahe herankommt.

Bei der Retina fanden wir Gelegenheit, das Gesetz aufzustellen, daß, je reicher ein Gewebe histologisch differenziert sei, um so deutlichere Schichtenausbildung zu bemerken wäre (S 113). Wir betonten, daß dieses Gesetz wahrscheinlich viel weiterreichende Gültigkeit habe und keineswegs bloß für die Retina zutreffe.

Nun scheint es fast, als müßten wir beim Sehnerven schon eine Ausnahme konstatieren.

STUDNIČKA betrachtet es — nicht mit Unrecht — als ein Merkmal einfach ausgebildeter Sehnerven, wenn die Gliazellen in longitudinalen Reihen liegen, wie besonders bei Cyclostomen, Selachiern und Amphibien. Bei stärkerer Kompliziertheit liegen die Zellen im Nerven mehr diffus (s. o.).

In der Tat liegt hier eine Ausnahme vor, die jedoch, da dieses Verhalten sich nur auf die Kerne der Gliazellen bezieht, unerheblich ist gegenüber der Bestätigung unseres Gesetzes, die darin liegt, daß wir in etwas komplizierteren Sehnerven (Ganoiden z. B.) die funktionell viel wichtigeren Fortsätze der Gliazellen zu neuroglialen Septen zusammentreten sahen.

Daß die in noch komplizierteren Fällen das Übergewicht gewinnende bindegewebige Septenbildung und die schärfere Trennung der Optikusscheiden in gleichem Sinne spricht, liegt auf der Hand.

Ich würde fürchten, zu ausführlich zu werden, wenn ich diese mehr räsonnierenden als tatsächlichen Dinge noch eingehender behandelte.

Digitized by Google

III. Die rudimentären Wirbeltieraugen.

In der ganzen vorangegangenen Darstellung haben wir eine nicht ganz kleine Anzahl von Augen außer acht gelassen, nämlich diejenigen, welche rudimentär eingebildet sind. Wir ließen uns dabei auch nicht durch die Tatsache stören, daß bei diesem Vorgehen die ganze, freilich nicht mehr umfangreiche Klasse der Cyclostomen vorläufig unter den Tisch fallen mußte.

Praktisch ist es sicher voll berechtigt, die rudimentären, d. h. im Laufe der stammesgeschichtlichen Entwicklung rückgebildeten Augen gesondert zu behandeln, da sie sich durchgehends von den typischen Augen erheblich abheben, und zwar viel erheblicher, als etwa diejenigen unter voll ausgebildeten, welche (wie bei Anableps, Boleophthalmus) sich in irgend einer Hinsicht weiter entwickelt haben als die ihrer Verwandten und somit ein Plus darstellen, wie die rudimentären ein Minus. Untereinander bilden die rudimentären Augen gleichsam eine Einheit, wie vorurteilsfreie induktive Betrachtung zeigt.

Aber auch theoretisch dürfte die Abtrennung der rudimentären Organe beim Auge wenigstens unstreitig berechtigt sein. Freilich kann man sagen, es gäbe keine rudimentären im Sinne von funktionslosen Organe, höchstens sei die Funktion im gleichen Maße wie die Größe und die Formdifferenzierung vermindert oder das Organ träte gar in den Dienst einer neuen Funktion (wie z. B. die Hintergliedmaßen-Rudimente bei Cetaceen), so daß die scheinbare Rückbildung in Wahrheit eine Umbildung sei, eine Bereitstellung für eine neue Funktion, welche, weil qualitativ etwas anderes, verbietet, das nunmehrige Organ mit seinem früheren Zustande in quantitativer Hinsicht zu vergleichen. Noch ist aber der Mann nicht gekommen, der bei den rudimentären Augen entsprechendes nachgewiesen oder wahrscheinlich gemacht hätte.

Müssen wir noch die Frage erörtern, worin der Rudimentierungsvorgang, der ja theoretisch bis zum völligen Schwunde des Organs führen kann, freilich bei keinem Wirbeltierauge so weit gegangen ist, eigentlich besteht?

Zunächst besteht er natürlich in der Verkleinerung des Organs. Diese kann aber die verschiedenen Bestandteile des Auges in verschiedenem Grade betreffen, und so kommen in rudimentären Augen sozusagen „unproportionierte" Totalstrukturen zustande. Ein nicht seltener Fall bei rudimentären Organen ist, daß die Hilfsteile der Organe in relativ stärkerem Ausbildungsgrade erhalten sind als seine Hauptteile. Über alles dies aber gibt es keine bestimmte Regel. Im „Rückblick" über die rudimentären Augen kommen wir auf diese Dinge, sowie auf die individuelle, ontogenetische Entwicklung der rudimentären Augen auf Grund des zuvor zu behandelnden Tatsachenmaterials nochmals zurück.

Digitized by Google

Bevor wir jedoch in Spezielleres eintreten, sei zusammenfassend rekapituliert, was wir im vorigen Teile dieses Bandes über beginnende Rudimentation an Wirbeltieraugen sagen mußten. Denn auch solche ist hier und da zu verzeichnen, so sehr auch die vollrudimentierten Augen den typischen scharf gegenüberstehen.

Es kann sich da um zweierlei handeln, nämlich

entweder um beginnende Rudimentation des ganzen Auges (beginnende Totalrudimentation)

oder um beginnende oder auch weiter fortgeschrittene Rudimentation bestimmter Teile des sonst nicht rudimentierten Auges (Partialrudimentation).

Betrachten wir das letztere zuerst.

a) Partialrudimentation an Wirbeltieraugen.

Hierher gehören Augen, welche zum guten Sehen, meist bei Tageslicht, durchaus taugen, aber aus irgend welchem, für uns gar nicht immer angebbarem Grunde die Rückbildung bestimmter Teile erkennen lassen.

Am auffälligsten wird dies beim Akkommodationsapparat einiger Fische. Die Haie und Rochen haben vom Akkommodationsmuskel (Linsenmuskel) nur noch ein kleines Rudiment, und dessen Hilfsorgan, der Processus falciformis fehlt ihnen ganz, wobei gewisse Erscheinungen (S. 167) noch darauf hindeuten, daß er bei Vorfahrenstufen vorhanden gewesen und mithin stammesgeschichtlich zurückgebildet ist. Ähnlich ist es bei den Gadiden unter den Teleostiern. Auch hier ist der Linsenmuskel winzig, und sein Funktionieren war wie bei den Selachiern experimentell nicht feststellbar; der Processus falciformis ist dabei freilich noch recht deutlich vorhanden: das Hilfsorgan also relativ stärker ausgebildet als der Hauptteil des Apparates.

Während wir bei den Gadiden keinen Grund für die Rückbildung des Akkommodationsapparates angeben können und dieselbe uns sogar bei dieser Familie, z. B. bei dem mächtigen Räuber Gadus morrhua, nur verwundern kann, dürfte bei den Haien und Rochen in Betracht kommen, daß dies, der Hauptsache nach wenigstens und vielleicht auch in gewissem Sinne „ursprünglich", Dunkeltiere sind, bei denen es also bei der Ausbildung des Auges weniger auf Sehschärfe „abgesehen" ist.

Aus gleichem Grunde ist wohl zweifellos bei den nächtlichen Vögeln, den Eulen und Podargus, eine Rückbildung der Akkommodationsmuskulatur (namentlich MÜLLERscher Muskel) eingetreten. Kein morphologisches oder ontogenetisches Anzeichen zwar läßt mehr den Rückbildungsvorgang (die rückläufige Entwicklung von einem Zustande stärkerer Ausbildung her) erkennen, doch ist es berechtigt, anzunehmen, daß diese Vögel von Tagvögeln abstammen und daß auch ihre Akkommodationsmuskulatur demgemäß bei Vorfahrenstufen stärker entwickelt war, wie sie auch noch heute bei allen Tagvögeln stärker ist.

Mit den muskulären Bestandteilen des Akkommodationsapparates gingen, wie ich 1909 zeigte, anderweitige zurück, insbesondere der Ringwulst der Linse und der Pecten. Letzterer macht bei Eulen und namentlich bei Podargus in der Tat auch seinem Bau nach schon einen rudimentären Eindruck, infolge Fehlens der „Brücke" und schwacher Ausbildung der wellblechartigen Fältelung.

Weit gefehlt wäre es dagegen, den kleinen Pecten oder Zapfen des Reptilienauges oder die entsprechenden Bildungen mancher Säugeraugen als rudimentär zu betrachten.

Digitized by Google

Auch die schwache Akkommodationsmuskulatur vieler Säuger ist mitunter als eine rudimentäre bezeichnet worden. Noch fehlt aber der Nachweis, daß in diesen Fällen eine phylogenetische oder gar ontogenetische Rückbildung anzunehmen wäre: es könnte sich da auch nur um von vornherein schwache Ausbildung handeln.

Die Iris könnte bei Tiefseefischen rudimentär genannt werden. Schon bei Tiefseeselachiern reduziert sie sich an Umfang und an Ausbildung ihrer Muskulatur, und in den Teleskopaugen mancher Tiefseefische ist gar nicht mehr viel von ihr übrig. Ihre Rückbildung geht vielleicht der Verminderung ihrer Funktion genau parallel und wir brauchen nicht gerade anzunehmen, daß die vorhandenen Rudimente irgendwo absolut funktionslos wären.

Ferner wird aber auch die Retina in Teleskopaugen, wie S. 73 ausführlicher gezeigt wurde, streckenweise stark rudimentär, und zwar teilweise bis zur völligen Funktionslosigkeit und rein epithelialen Ausbildung. Interessant ist dabei, daß dieser Vorgang wie auch die Irisrückbildung sich teilweise noch ontogenetisch abspielt.

Ein anderes Organ, das vielleicht hier und da als rudimentiert angesprochen werden könnte, wäre etwa die Sklera. Wir haben wiederholt darauf hingewiesen, daß sie bei relativ kleinen Augen oft relativ mächtig, bei relativ großen aber relativ dünn ist. Es scheint mir aber sehr fraglich, ob man diese Verdünnung gleich als Rudimentation ansprechen darf. Denn ihrer Aufgabe, eine Schutzhülle um die weicheren Augenhäute zu bilden, muß sie doch in allen diesen Fällen genügen. Darum glaube ich eher, die dicken Skleren relativ kleiner Augen als Überflußbildungen betrachten zu sollen, die bei genügend vorhandenem Raume eben eintreten dürfen und sich in diesen Fällen nicht zu der möglichen minimalen Dünnheit differenzieren. In Selachieraugen kann auch die Chorioidea an der raumfüllenden Verdickung teilnehmen (S. 168).

Aber die Augenmuskeln sind zweifellos bei manchen Arten, wo die sehr großen Augen die ganze Orbita ausfüllen, verkleinert, rudimentiert, so bei Tiefseeselachiern, Tiefseeteleostiern und Nachtvögeln (vgl. Franz 1907, 1909). Sie müssen hier an Größenentwicklung und — wie wenigstens bei den Eulen die direkte Beobachtung lehrt — D. W. Soemmering — an Leistung zurücktreten, der notwendigen Vergrößerung des Augapfels zuliebe. Nun wird natürlich in diesen Fällen auch die Sklera weniger funktionell beansprucht, und sie kann dann wohl auch als Rudimentation zum Teil ihre Verdünnung zur Schau tragen.

Unter einen ganz anderen Gesichtspunkt fallen die „Rudimente" der fötalen Augenspalte (Netzhautspalte, Becherspalte), welche wir namentlich im Amphibien- und Vogelauge antreffen (z. B. „Corpus ciliare"). Hier ist natürlich kein Organ rudimentiert, sondern ein in der Ontogenese vorhandenes, auffälliges Gebilde. Es ist zweifellos, daß hier der Ausdruck Rudiment nicht ganz paßt, wenn wir mit ihm zugleich einen Rückgang der Funktion postulieren.

b) Beginnende Totalrudimentation.

Der erste Schritt zur beginnenden Totalrudimentation kann schon in der noch wohlproportionierten Verkleinerung des ganzen Auges erblickt werden.

Freilich läßt sich dabei gar keine Grenze zwischen typischen — das würde heißen: in typischer Größe entwickelten — und im Beginne der Rudimentation stehenden Augen ziehen.

Digitized by Google

Soll man etwa die kleinen Augen des Mäuschens hier schon erwähnen? Jedenfalls ist es sehr schwer, eine blinde Maus von einer sehenden an dem normalen Verhalten der Tiere zu unterscheiden, so gering ist die Bedeutung des Sehorgans dieser Tiere für die Nahrungssuche und für die Orientierung in ihrer Umgebung.

Soll man hier vielleicht die kleinen Augen der Welse (Siluriden) nennen, dieser Teleostier, die sich ganz vorzugsweise mit ihren kolossal entwickelten Bartfäden in ihrer Umwelt zurechtfinden? oder die vielleicht noch kleineren von Monopterus? Oder die mancher Pediculaten?

Die letztgenannten kämen wohl am ehesten in Frage, ich meine speziell die Augen der Ceratiiden, Gigantactiniden und Aceratiiden, bei welchen Brauer eine gewisse Rudimentation annehmen möchte. Die Cornea zeigt keine Lichtbrechung, die Augen liegen tief unter einer aus Epidermis und Corium bestehenden Schicht, außer vielleicht bei Gigantactis. Das Pigmentepithel ist bei Gigantactis und Oneirodes sehr dick, etwa $^1/_3$—$^1/_2$ der ganzen übrigen Retina.

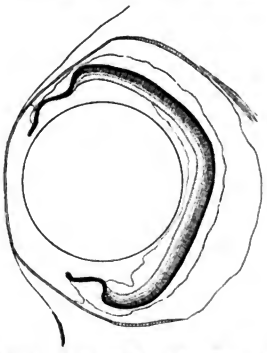

Fig. 393. **Auge von Aceratias.** Vergr. 40. Nach A. Brauer.

Sodann möchte ich hier auf die Urodelenaugen hinweisen. Freilich sind sie in ihrer Art voll ausgebildet. Aber sie sind klein, stehen — wie wir oftmals gesehen haben — hinter den Anurenaugen in verschiedentlicher Hinsicht zurück und spielen auch funktionell — besonders beim Nahrungserwerb — an Bedeutung hinter den Anurenaugen. Sodann sind sie, namentlich in der Retina, durch die geringe Anzahl und die erhebliche Größe der zelligen Elemente ausgezeichnet, was freilich einerseits eine Eigentümlichkeit des gesamten Urodelenkörpers sein dürfte, andererseits aber bei vielen rudimentären Wirbeltieraugen — auch aus anderen Tierklassen — wiederkehrt. Obwohl die Urodelenaugen also durchaus funktionstüchtig sind, ist von ihnen bis zum rudimentären Auge kein sehr großer Schritt mehr.

Trotzdem finden wir gerade bei den urodelen Amphibien noch eine bemerkenswerte Zwischenstufe zwischen typischen und rudimentären Augen, gleichsam ein halbrudimentäres Auge, und zwar dasjenige von Cryptobranchus, welches in den vorangegangenen Ausführungen wiederholt zur Sprache gekommen ist. Die beginnende Rudimentierung dieses übrigens verhältnismäßig nicht sehr großen Auges zeigt sich namentlich in der Tatsache, daß die Cornea in ihrer ganzen Ausdehnung von Blutgefäßen durchzogen ist (S. 303). Ob wir die Retina wirklich als rudimentiert betrachten dürfen, erscheint fraglich, und wenn sie einen „rudimentären Eindruck" macht (S. 98), so kann dies sehr wohl nur auf den Eigentümlichkeiten beruhen, welche, wie eben gesagt wurde, das Urodelenauge mit den rudimentären Augen gemein hat. Der Skleraknorpel soll ganz unverhältnismäßig dick sein (S. 293/94), was sich — nach oben Gesagtem — aus der sonstigen Kleinheit des Auges schwer erklären würde.

Digitized by Google

Auch unter den den Amphibien so nahestehenden Dipnoern finden wir bei Protopterus ein Auge, welches wohl beginnende Rudimentation zeigt. Zwar die Retina (S. 43), die Anklänge an die der Amphibien zeigt, ließe hier so wenig wie bei Cryptobranchus diese Entscheidung zu. Wiederum ist die Cornea das Entscheidende. Trotz eigenartiger Neubildungen an ihr müssen wir ihr eine beginnende Rudimentierung zusprechen, da sie in großer Ausdehnung mit drüsigem Epithel bedeckt ist und nur ein kleiner, genau vor der Pupille gelegener Teil von ihr der rein optischen Funktion des Auges dient [1]).

Unter den Reptilien ist wohl keins mit beginnender Rudimentation der Augen, wennschon einige Arten mit stark rudimentierten Augen vorhanden sind.

Das Vogelauge zeigt eine ziemlich gleichmäßige, hochgradige Ausbildung aller seiner Teile, und gerade durch die Leistung des Auges übertreffen bekanntlich die Vögel im allgemeinen alle anderen Tierklassen. Daher ist es nicht wunderbar, daß rudimentäre Vogelaugen nicht bekannt sind. Daß bei Nachtvögeln speziell die mit der Akkommodation zusammenhängenden Teile (doch keineswegs das ganze Auge) zu rudimentieren beginnen, erwähnten wir schon. Wenig bekannt ist bis jetzt leider das Auge vom Kiwi (Apteryx). Wenn die alte, noch von Rabl aufrecht erhaltene, doch von Lindsay-Johnson neuerdings widersprochene Angabe, daß diesem Vogel der Pecten fehle, doch zu Recht bestehen sollte, so wäre wohl nach weiteren Anzeichen beginnender Rudimentation bei diesem Auge zu suchen.

Rabl hat auch die Meinung ausgesprochen, daß unter den Säugetieren die Fledermäuse eine beginnende Rudimentation des Auges zeigten. Diese Ansicht dürfte kaum einen Widerspruch erfahren, soweit es sich um die Linse des Fledermausauges handelt. Sie hat Eigenschaften, wie sie sonst nur bei embryonalen Säugerlinsen und noch beim fertigen Maulwurf vorkommen (S. 343). Auch der Ciliarkörper (S. 194) und die Retina (S. 65) zeigt Anzeichen physiologischer Minderwertigkeit; letztere namentlich durch ungewöhnlich reichliche Ausbildung der Stützsubstanz. Und in ähnlichem Sinne ist vielleicht die Tatsache zu werten, daß bei den fliegenden Hunden, welche ja die nächsten Verwandten der Fledermäuse sind, die Chorioidea über und über mit glaskörperwärts gerichteten vaskularisierten Zapfen bedeckt ist, so daß an den dadurch hervorgerufenen Vorwölbungen auch einige Schichten der Retina, ganz besonders die Stäbchen-Zapfenschicht und das Deckepithel, teilnehmen (vgl. S. 66). Denn es will doch wohl etwas heißen, wenn die Retina ihre sonst stets streng innegehaltene, flächenhafte Anordnung irgendwelchen anderweitigen Organisationsbedürfnissen des Auges opfert.

c) Vorgeschrittene Totalrudimentation.

Damit wären wohl die Augen, welche beginnende Rudimentation zeigen, fertig abgehandelt, und wir kommen zu denjenigen, welche vollrudimentiert oder — insofern als es doch nirgends zum restlosen Schwunde des Organs kommt, besser: hochgradig rudimentiert sind.

In den weitaus meisten Fällen handet sichs da um Rudimentation infolge unterirdischen Lebens, und zwar, soweit Wassertiere (Fische, Amphibien) in Betracht kommen, infolge Lebens in unterirdischen Höhlen-

1) Auf die soeben erschienene Grynfelltsche Bearbeitung dieses Auges kann ich leider nicht mehr eingehen.

Digitized by Google

gewässern. In einigen Fällen — bei Fischen — hat auch das Leben in der ewig dunklen Tiefsee zur Rudimentation geführt. Es ist aber zu bemerken, daß im Verhältnis zu anderen (wirbellosen) Tieren nur eine recht geringe Anzahl von Fischen diese Umänderung des Sehorgans durch Tiefseeleben erlitt. Eine viel größere Anzahl von Tiefseefischen hat ja — wie oben öfter erwähnt — hochgradig angepaßte, voll sehtüchtige Augen.

Nur von den Cyclostomen kann man nicht sagen, daß sie Höhlentiere wären, wenn wohl auch zweifellos ist, daß sie vorwiegend im Grunde der Gewässer leben. Bei Myxine dürfte hinzukommen, daß dieses Tier sich — als fast einziges unter den Wirbeltieren — eine mehr oder weniger parasitische Lebensweise angewöhnt hat, welche die Rückbildung der Sinnesorgane und speziell des Auges gestattet.

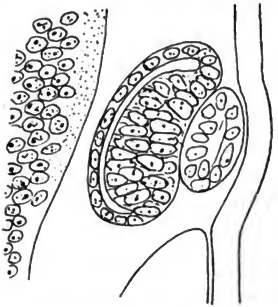

Fig. 394. **Seitenauge mit Linsenanlage eines ca. 8 mm langen Petromyzon-Embryo.** Links das Gehirn. Nach STUDNIČKA.

Cyclostomen.

Petromyzon. Das Auge liegt unter der Haut, denn eine „Deckschicht", aus Epidermis, Cutis und subkutanem Bindegewebe bestehend, liegt über der Cornea propria und variiert allerdings an Stärke erheblich, bis sie nach der Metamorphose vom jungen Auswuchs zum ausgebildeten Petromyzon erheblich an Dicke verliert und das Auge, während der Larvenperiode an Entwicklung zurückbleibend, das Versäumte nachholt.

In einer jüngst erschienenen Arbeit teilt STUDNIČKA sehr Interessantes über die frühe Entwicklung des Auges der Ammocoetes mit (1912). Der Autor vertritt hierbei die Meinung, es sei nicht richtig, bei frühen Stadien dieses Auges von einem auf embryonalem Zustande gebliebenen oder rudimentären Auge zu sprechen, sondern es liege hier ein primitiverer Zutand, als derjenige der sonstigen Wirbeltieraugen ist, vor. Ich bin nicht mehr in der Lage, die Ausführungen des

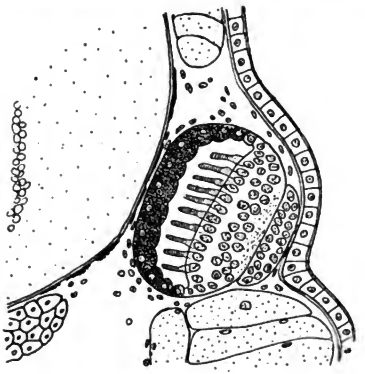

Fig. 395. **Dasselbe vom 12 mm langen Ammocoetes.** Nach STUDNIČKA.

Digitized by Google

Verf. hier ausführlich zu berücksichtigen, gebe aber einige instruktive Abbildungen davon hier wieder (Fig. 394 bis Fig. 398).

Ich gebe nun im folgenden die Darstellung so, wie sie vor Erscheinen der STUDNIČKAschen Arbeit niedergeschrieben war.

Retina. Auf den ersten Blick erscheint nur ein kleiner im Augengrunde gelegener Teil der Retina mit Sehzellen besetzt, weil die letzteren in allen übrigen Bezirken nur wenig ausgebildet ist (cf. Fig. 397 und 398).

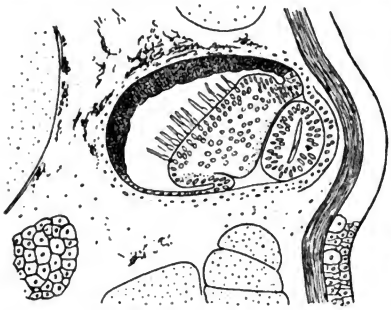

Fig. 396. **Dasselbe vom 18 mm langen Ammocoetes.** Nach STUDNIČKA.

Während wir bei jungen Stadien (die unter dem Namen Ammocoetes, Querder bekannt sind), noch eine ziemlich normale Schichtenfolge erkennen (Fig. 399), erfolgen nach und nach mehrfache Umbildungen, unter denen die wichtigste die Verlagerung der Optikusfaserschicht nach außen von der inneren retikulären Schicht ist.

Diese und sonstige Umbildungen einschließlich gewisser Rückbildungen erfolgen übrigens nicht ganz gleichmäßig, sondern ruckweise,

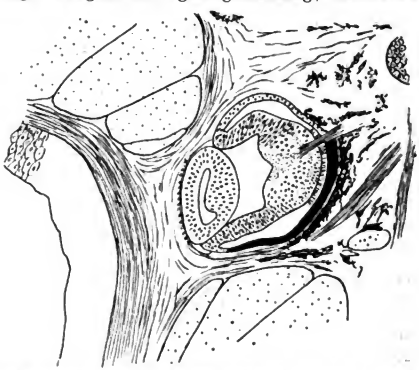

Fig. 397. **Ein Becherauge vom 40—50 mm langen Ammocoetes,** Nach STUDNIČKA.

worüber Näheres in der sehr genauen Untersuchung von KOHL zu ersehen ist. Zum guten Teil hängen diese Prozesse mit dem Larvenleben zusammen. Es tritt nämlich während des Larvenlebens eine Hemmung

Digitized by Google

der zunächst normal begonnenen Retinaentwicklung ein, so daß sich von einem gewissen Moment ab nur noch die zentrale Netzhautgegend (Retina A nach KOHL) weiter entwickelt. Erst während der Metamorphose folgt ihr die übrige Retina (Retina B) nach und wird der Retina A, die sich hinsichtlich der Dichte der perzipierenden und leitenden Elemente noch etwas weiter entwickelt, gleich.

Welcher Art die Sehzellen seien, darüber ist viel gestritten worden. KOHL, wie auch HEINRICH MÜLLER, nimmt nur Zapfen an und hält von den beiden Reihen derselben, die Fig. 400 und 401 zeigt, die nach innen gelegenen für die ältere Generation. Nach KRAUSE wären nur diese als Zapfen, die äußere Reihe dagegen als Stäbchen zu bezeichnen. Die Membrana limitans externa ist sicher in ihrer normalen Lage vorhanden, doch von KOHL nicht erkannt worden. Nach innen von den Sehzellenkernen liegt nicht gleich die äußere retikuläre Schicht, sondern zuvor noch viele große Zellen, in allen hier gegebenen Abbildungen erkennbar, offenbar gangliöser Natur (horizontalleitende Zellen? Bipolaren?). Dann folgt die äußere retikuläre Schicht, in der die radialen Stützfasern kleine Ästchen abgeben (s. besonders Fig. 400). Unter den nun nach innen folgenden Zellen finden wir a) großkernige, b) kleinere und c) sehr kleine Kerne; die letztgenannten dürften den Radialfasern angehören.

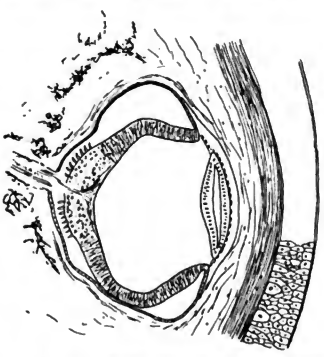

Fig. 398. **Dasselbe vom etwa 50 mm langen Ammoccetes.** Nach STUDNIČKA.

Die Verlagerung der Nervenfaserschicht in die Tiefe ist aus dem Vergleich von Fig. 399 und Fig. 400 ersichtlich. Die Fasern kommen hierdurch zweifellos ihrem Ziele, dem Foramen optium, näher, was bei der Kleinheit des Auges als Materialersparnis ins Gewicht fällt.

KOHL dürfte sicher im Irrtum sein, wenn er die radialen Stützfasern bis chorioideal von dem Pigmentepithel verlängert.

Deckepithel. Vom Deckepithel ist beim Ammocoetes nur etwa das dorsale Drittel pigmentiert, im Laufe der Entwicklung aber verbreitet sich die Pigmentierung immer mehr auch auf die vorher davon freien Teile, so daß das ausgebildete Tier bezüglich der Pigmentierung kaum mehr einen Unterschied zwischen dorsaler und ventraler Augenhälfte zeigt (KOHL, DEYL). Meist sind Fortsätze an den Pigmentzellen erkennbar und die basale Kuppe zeigt sich oft pigmentfrei.

Innere Augengefäße fehlen (H. MÜLLER); doch konnte KOHL im intraretinalen Verlaufe des Nervus opticus Gefäße aufweisen.

Über den Nervus opticus will ich mich bei der folgenden Art äußern (S. 357). Vorm Übergang in die Dura erfahren die Fasern eine Kreuzung (intraokulares Chiasma opticum).

Digitized by Google



Fig. 399. **Wenig ausgebildeter Teil der Retina eines 6,2 cm langen Ammocoetes** (Larve von Petromyzon). Skizze nach KOHL.

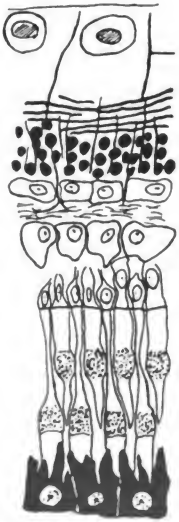

Fig. 401. **Retina von Petromyzon.** Skizze nach W. KRAUSE.

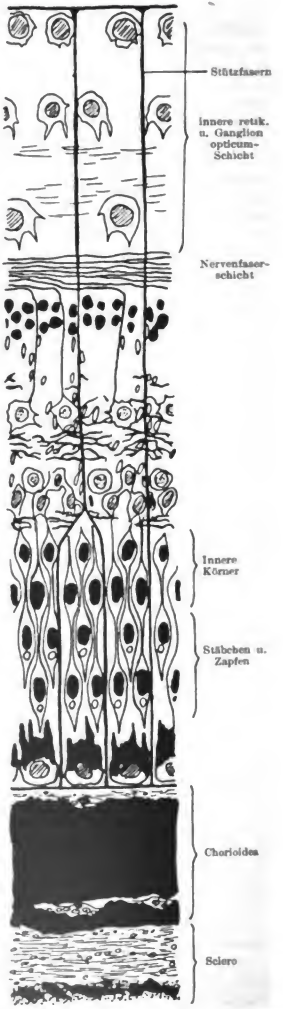

Fig. 400. **Ausgebildete Retina, Chorioidea und Sklera eines erwachsenen Petromyzon.** Skizze nach KOHL, doch etwas verändert.

Digitized by Google

Sklero-Chorioidea. Die Chorioidea ist beim jungen 6 cm langen Ammocoetes gegen die Sklera nicht abzugrenzen, vielmehr ist das innere Auge von einer einzigen Bindegewebskappe umschlossen, in der spärliche Blutgefäße vorkommen. Die Dura des Sehnerven geht in die äußeren Schichten dieser Kapsel über. KOHL nimmt fernerhin zwischen Chorioidea und Pigmentepithel (Deckepithel) noch eine dünne „Zwischenmembran" an. (?)

Cornea. Am Rande des Augenbechers spaltet sich die Sklero-Chorioidea in drei Blätter, die den mesoblastischen Teil der Iris, die Membrana descemeti und die Cornea propria darstellen sollen, wobei letztere von dem dem Bulbus aufliegenden lockeren Bindegewebe nicht zu trennen ist. Die Membrana descemeti soll mehrschichtig sein. Beim geschlechtsreifen Petromyzon von 16 cm Länge dagegen ist die Chorioidea von der Sklera deutlich abgegrenzt, gefäß- und pigmentreich. Auch die Sklera ist an ihrem äußeren Rande deutlich pigmentiert. Auch die Cornea hat mehr die typische Ausbildung gewonnen. Ein Ligamentum pectinatum mag man erkennen.

Iris und Ciliarkörper. Von diesen beiden Teilen kann auch eigentlich auf keiner Ammocoetesstufe mit vollem Rechte gesprochen werden. An der epithelial ausgebildeten Randpartie des Augenbechers findet sich stets ein Hohlraum als Rest der fötalen Augenspalte, und außen liegt dem äußeren Blatte chorioideales Gewebe auf. Erst beim geschlechtsreifen Tier existiert eine wirkliche Iris und ein allerdings wenig entwickelter Ciliarkörper mit charakteristisch in die Länge gezogenen Zellen der Pars ciliaris retinae, doch ohne alle Faltenbildung (HESS 1912).

Linse. Die Linse hat anfangs eine große, gänzlich überhaupt nicht schwindende Höhle (Cavum lenticuli). Im fertigen Zustande sind Linsenfasern und eine im distalen Linsendrittel gelegene, nicht streng durchgeführte Kernzone entwickelt.

Der Glaskörper soll aus einem durch die Augenspalte einwuchernden Bindegewebsstrang entstehen (?). Eine Membrana pupillaris tritt auf und schwindet früh.

Die Frage, ob und inwieweit die Augenmuskeln quergestreift oder glatt sind, ist nicht völlig aufgeklärt (vgl. auch KOHL 1895). Drüsen fehlen in der Umgebung des Auges.

Näheres hierüber, wie überhaupt über das Auge dieses Tieres, s. namentlich bei KOHL.

Myxine und Bdellostoma. Das Auge liegt tief unter der Haut und ist im höchsten Grade rudimentiert. Sogenannte Hilfsorgane, wie Augenlider, Muskeln und Drüsen, besitzt es überhaupt nicht.

Retina. Auch bei Myxine will KRAUSE nicht nur Stäbchen und Zapfen, sondern sogar Stäbchen- und Zapfenkörner unterscheiden (1886, S. 20). Beim Anblick seiner sehr wenig klaren Abbildung (1892, Internat. Monatsschr., Bd. IX, Taf. XI, Fig. 2) scheint dies etwas kühn (Fig. 402). Auch KOHL nimmt zwei Arten von Sehzellen an, die er, ähnlich wie bei Petromyzon, als zwei Grade der Ausbildung betrachtet. RETZIUS sah dagegen in der Zylinderepithelschicht nur Zellen von einer Art. Bei der einen (jüngeren) Art ragen die äußeren Teile meist nicht über die Membrana limitans externa hinaus. Eine äußere und eine innere Körnerschicht sind wohl abgrenzbar, dagegen sind innere retikuläre Schicht, Ganglion opticum-Zellen und Nervenfaserschicht nicht gegeneinander abgrenzbar. — Über die radialen Stützfasern entwickelt KOHL ähnliche, wohl unannehm-

Digitized by Google

bare Anschauungen wie bei Petromyzon. Die Kerne der Stützfasern liegen offenbar über die verschiedensten Netzhautschichten zerstreut (Fig. 401).

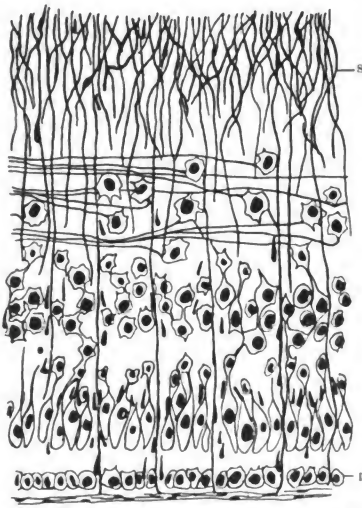

Fig. 402. **Retina von Myxine glutinosa.** Nach KOHL.

„Eine Membrana limitans externa besteht nicht, vielmehr kann man höchstens wieder (wie bei Petromyzon) von einem Margo limitans sprechen, der durch die Grenze der Zwischensubstanz gebildet wird" (KOHL).

Wegen der Membrana limitans interna verweisen wir auf die Abbildung von KRAUSE (Fig. 402). Man muß hierbei bedenken, daß eine Linse und, wie ich annehmen möchte, auch ein Glaskörper vollständig fehlt. KOHL scheint diese Stelle

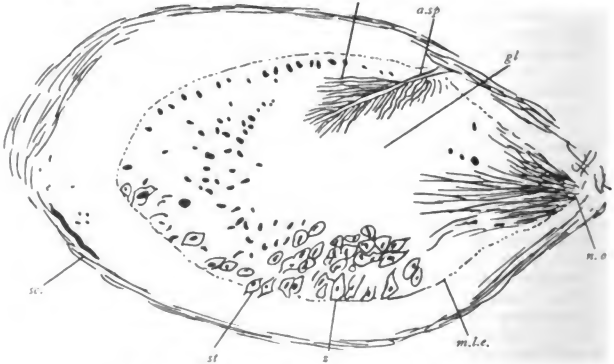

Fig. 403. **Auge von Myxine glutinosa.** Nach KRAUSE.
NB. Die Zelltypen habe ich nur im unteren Teil der Figur genauer ausgezeichnet.

Digitized by Google

als eine Art bindegewebiger Glaskörperanlage zu betrachten und in gewisser Weise auch der fötalen Augenspalte zu homologisieren, da nämlich bei Myxine nur ventrale Einstülpung des Auges gebildet wird und sich dauernd in dieser Weise erhält, während eine „laterale" oder „vordere" Einstülpung überhaupt nicht zustande kommt.

Auf die Untersuchung von RETZIUS sei besonders hingewiesen, da sie, obschon zu keinen sehr bestimmten Ergebnissen führend, die einzige mit spezifisch neurologischen Methoden (GOLGI) angestellte Untersuchung an einem rudimentären Auge überhaupt ist.

(Fovea??) (vgl. Taf. I, Fig. 12a in KOHLS Abhandlg.). Im Hintergrund des Auges von Myxine, d. h. stets der fötalen Augenspalte gegenüber, fand KOHL bei einigen Individuen eine ziemlich bedeutende Einsackung der äußeren Körnerschicht und eine ihr entsprechende Verdickung des Pigmentepithels. Die Ränder und der äußere Teil jener rätselhaften Grube werden von Sehzellen gebildet, die von Stützzellen und -fasern reichlich durchsetzt sind. Im Boden der Einsenkung finden sich nur Stützzellen.

Im allgemeinen steht die Netzhaut von Myxine auf derjenigen Stufe, welche sie beim Ammocoetes von 6 cm Tierlänge, Retina B (siehe oben) inne hat (KOHL).

Die Nervenfasern der Retina stellen nicht eine eigene Schicht dar, sondern jede Faser für sich strebt von ihrer Ursprungszelle nach der Sehnerveneintrittsstelle hin.

Das Deckepithel ist pigmentfrei. Die großkernigen, kubischen Zellen zeigen nur schwache Andeutungen der gegen die optische Retina gewendeten Fortsätze.

Der Nervus opticus der Cyclostomen ist, ähnlich wie bei Dipnoern und Amphibien mit nichtrudimentierten Augen, von besonders einfachem Typus. Bei Ammocoetes, der Larvenform von Petromyzon, ist er noch hohl (KOHL), beim erwachsenen Petromyzon dagegen ist das Lumen obliteriert, und die Zellen, die es auskleideten, bilden nunmehr (Fig. 404 bis 407) einen axialen Strang (STUDNIČKA). Die Zellen liegen quer zur Nervenachse und laufen — als echte Ependym-Gliazellen — an ihren Enden in Fortsätze aus, welche die Nervenfaserlage durchsetzen und an die äußere neurogliale Hülle (? F.) des Sehnerven sich ansetzen. In dem viel dünneren Sehnerven von Myxine liegen die entsprechenden Zellen der Achse des Nerven parallel, im übrigen ohne bestimmte Anordnung. Die Nervenfasern bilden vor ihrem Übergang in die Retina ein Chiasma „nervi optici" (zum Unterschiede vom Chiasma „nervorum opticorum"), welches bei Ammocoetes und Myxine — nach KOHL — nicht wie bei Petromyzon im Niveau der Retina, sondern proximaler liegt. Die äußersten Fasern nehmen an dieser Kreuzung nicht teil.

Wie bei vielen Tieren, so erleidet auch bei Petromyzon und Ammocoetes der Sehnerv während seines Durchtrittes durch die Sklero-Chorioidea eine Einschnürung.

Bindegewebe dringt in den Sehnerven nicht ein; es bildet eine ziemlich dünne, einfache Scheide um den Nervenstamm (STUDNIČKA). KOHL unterscheidet Pial- und Duralscheide. Blutgefäße fand KOHL im Sehnerven von Petromyzon.

Eine Linse fehlt bei Myxine, wie schon gesagt, gänzlich.

Der Bulbus ist von einer vom übrigen Bindegewebe sich abhebenden Bindegewebsmasse umzogen. Selten sind in dieser Schicht Gefäße, doch besteht sie aus einem äußeren, festeren und einem inneren, zarteren

Digitized by Google

Teile, weshalb KOHL sie als Sklero-Chorioidea auffassen möchte. Mit der äußeren Lage tritt — wie bei Petromyzon — die Dura des Sehnerven in Verbindung. Von Cornea, Iris, Ciliarkörper usw. kann man nicht sprechen. Statt Augenmuskeln finden sich — KOHL 1895 — nur deren Spuren in Form von Bindegewebszügen.

Fig. 404. Fig. 405.

Fig. 404 und 405. **Längsschnitt und Querschnitt des Nervus opticus von Ammocoetes.** Nach STUDNIČKA.

Fig. 407.

Fig. 406.

Fig. 406 und 407. **Querschnitt und Längsschnitt durch das Auge von Petromyzon planeri.** Nach DEYL.

Das dem vorigen sehr ähnliche, von ALLEN untersuchte Auge von Bdellostoma liegt unter durchsichtiger Haut und entbehrt gleich dem von Myxine der Muskeln, der Linse und jeglicher Pigmentierung. Mitunter ist das Auge gänzlich in Fett eingebettet, andere Male plattet sich die Cornealpartie am Integument ab. Sklera, Chorioidea und Cornea bilden eine homogene pigmentfreie Bindegewebshülle. Ein merkliches Intervall bleibt zwischen den beiden Blättern des Augenbechers. Mitunter (Fig. 410*f*) bleibt die fötale Netzhautspalte dauernd offen. Spuren einer Pars iridiaca retinae sind offensichtlich erkennbar. Das Deckepithel besteht aus kubischen Zellen, ist pigmentfrei und — wie immer — einschichtig. Alle Variationen, die vorkommen, finden sich bei einem Individuum stets symmetrisch auf beiden Seiten.

Fig. 408.



Fig. 409.

Fig. 408 und 409. **Längs- und Querschnitt des Nervus opticus von Myxine.** Nach STUDNIČKA.

Unterschiedlich von PRICE deuten DEAN, KUPFFER und ALLEN eine Epidermisverdickung als rudimentäre Linse. STOCKARD, den ich leider nur nach EIGENMANN 1909 zitieren kann, beschreibt sogar die Entwicklung der Linsenanlage bis zu einer Länge des Embryo von 15 mm, dann setzt alsbald die Rudimentierung ein.

Digitized by Google

Selachier.

Benthobatis moresbyi. Dieser einzige uns bekannte blinde Selachier, ein Tiefsee-Torpedinide, zeigt makroskopisch statt Augen nur minimale etwas eingesenkte Fensterchen in die Haut.

Da das Auge nicht tief unter der Haut liegt, kann man noch von einer einigermaßen ausgebildeten Hornhaut sprechen.

Sehr auffällig ist die stark verdickte Sklera. Wie wir schon bei der Besprechung der Sclerae nicht rudimentierter Augen von Selachiern, Amphibien und Säugetieren erwähnten, finden wir ungewöhnlich dicke Sclerae meist in solchen Augen, die im Verhältnis zum ganzen Tier sehr klein sind, und sie erreicht bei diesem Torpediniden die Skleraverdickung

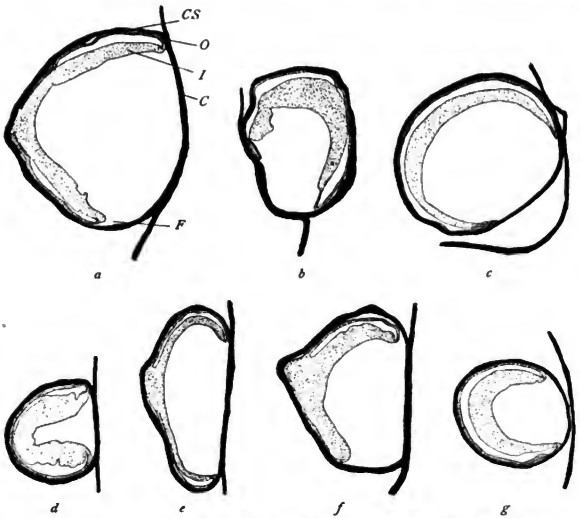

Fig. 410 *a—g*. **Schnitte durch Augen von Bdellostoma.** Nach ALLEN. *F* Bereich der fötalen Spalte.

— neben Cryptobranchus, dem Riesensalamander (Fig. 341, S. 294) den höchsten Grad.

Die gefäßführende Chorioidea ist ziemlich dick, was für einen Selachier nicht verwunderlich.

Das Deckepithel ist — wie bei den weitaus meisten Selachiern — pigmentfrei; die Retina — wenn kein Kunstprodukt vorliegt — von ihm getrennt, gefaltet, dünn, zeigt aber Stäbchen und Zapfen, doch keine scharfe Abgrenzung der übrigen Schichten.

Der Sehnerv ist vorhanden, von der Iris nur eine schwache Anlage, dagegen fehlen Augenmuskeln, Linsenretraktor und Linse gänzlich.

Digitized by Google

Trotz der weitgehenden Rudimentierung erweist sich dieses Auge durchaus noch als ein Selachierauge zum Unterschiede von den Teleostieraugen. Merkmale hierfür sind: der Skleraknorpel, der nach der auch für nichtrudimentierte Selachieraugen geltenden Prinzipien stark verdickt ist, die dicke Chorioidea — größtenteils sicher als „Suprachorioidea" der Selachier aufzufassen — und schließlich das — allerdings auch bei manchen Teleostiern eintretende — Fehlen des Pigments im Deckepithel.

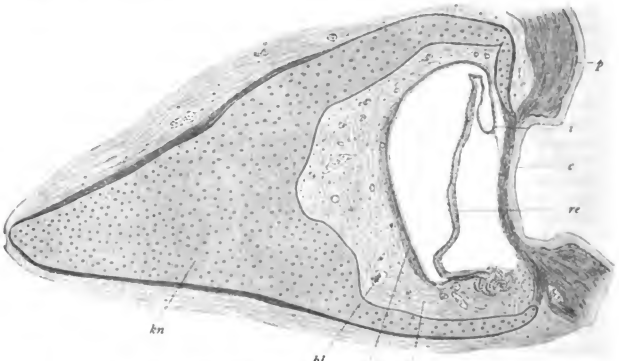

Fig. 411. **Auge von Benthobatis moresbyi.** *p* Pigment, *i* Iris, *c* Cornea, *re* Retina, *bi* Bindegewebe, *rep* Retinapigment, *bl* Blutgefäße, *kn* Knorpel (Sklera). Nach A. Brauer.

Teleostier.

Amblyopsiden. Die Amblyopsiden sind eine nordamerikanische Fischfamilie (des Süßwassers) mit meist rudimentären Augen. Sie stehen den Cyprinodontiden nahe. Die Gattungen, die genannt werden, sind Chologaster, Amblyopsis, Typhlichthys und Troglichthys. Bearbeitet sind ihre Augen namentlich von Kohl (1892, 1893) und Eigenmann (1899, 1909), welch letzterer Autor an Kohls Darlegungen nicht viel Gutes läßt. Bezüglich der früheren Literatur sei auf die bei den genannten Autoren erwähnten Arbeiten verwiesen. Es ist sehr schwer, aus den sehr unübersichtlichen Arbeiten Kohls und Eigenmanns etwas Klares, Zusammenfassendes herauszuholen, doch wollen wir es, hauptsächlich auf Eigenmann fußend, versuchen.

1. Chologaster papilliferus hat ein kleines, unter pigmentfreier Epidermis gelegenes Auge mit sechs normalen Augenmuskeln, dünner, rein fibröser Sklera und dünner, blutgefäß- und stellenweise pigmenthaltiger Chorioidea. Corpus chorioideale („Glandula chorioidealis") und Processus falciformis fehlen.

Vom Nervus opticus gehen einige Fasern von der Eintrittsstelle aus hinter die Ganglion opticum-Zellenschicht der Retina. Eine ab-

Digitized by Google

gesonderte Nervenfaserschicht ist in der Retina überhaupt kaum erkennbar, die Fasern verlaufen zwischen den Zellen.

Das Pigmentepithel ist ähnlich wie bei Typhlogobius nach RITTER sehr dick, namentlich bei alten Individuen.

Stäbchen und Zapfen sind voneinander unterscheidbar, die übrigen Schichten ziemlich deutlich zu erkennen.

Die Iris mit ihren beiden Epithelblättern und einem dünnen mesoblastischen Anteil ist, wenn auch in schwacher Ausbildung, wohl erkennbar. Eine Membrana descemeti soll nicht erkennbar sein, wohl aber ein zellreiches Ligamentum pectinatum. Die Linse bietet keine Besonderheiten dar. Sie ist auch relativ groß.

Im ganzen ist bei diesem Auge anscheinend die Verkleinerung noch auffälliger, als die eigentliche Rudimentation.

2. Das Auge von Chologaster agassizii ist noch kleiner (0,72 mm Durchmesser), doch immer noch größer als z. B. bei dem nachher zu behandelnden Trypauchen (S. 302). Wie bei voriger Art, liegt es unter pigmentfreier Epidermis; auch Sklera und Chorioidea sind wie dort beschaffen. Der Nervus opticus ist dünner. Das Pigmentepithel mit seinen Fortsätzen gegen die Retina ist etwas dünner. In der Retina waren nur Zapfen sicher erkennbar, keine Stäbchen. Von der Nervenfaserschicht gilt das Gleiche wie bei voriger Art; desgl. von der Iris.

Das Auge weicht somit im ganzen nur wenig von dem vorigen ab.

3. Obwohl wesentlich größer, ist das Auge von Chologaster cornutus in mancher Hinsicht stärker degeneriert als die von den beiden vorigen Arten, wenigstens in Retina und Pigmentepithel. Namentlich das letztere, dessen Verdickung ja für rudimentäre Augen oft charakteristisch ist, hat hier die erheblichste Dicke und ist dicker im Verhältnis 60 : 40 als das Innenblatt der Retina. Die Zellenschichten der Retina sind teilweise noch reduzierter als bei den vorigen Arten. Die langgestreckten Kerne der MÜLLERschen Stützfasern verbreiten und erstrecken sich über mehrere Retinaschichten.

Relativ entwickelt ist die Iris.

Stärkere Rudimentierung zeigen die nun folgenden Arten bzw. Gattungen. Bei ihnen finden wir vor allem auch hochgradige Rückbildungen der Linse.

4. Amblyopsis spelaeus. Das tief in der Orbita näher dem Gehirn als der Körperoberfläche gelegene Auge enthält in seiner bindegewebigen Kapsel (Sclero-Cornea) sehr variable Knorpeleinlagerungen. Die ansetzenden Augenmuskeln sollen mit denen bei nichtrudimentierten Augen nicht in jeder Hinsicht identifizierbar sein, weisen auch individuelle Verschiedenheiten auf. Eine dünne, pigmentarme und gefäßhaltige Chorioidea ist erkennbar.

Das Pigmentepithel ist wieder ziemlich dick.

Statt einer Iris finden wir eine Membran pigmentfreier Zellen, die die Fortsetzung des Netzhautaußenblattes darstellen, während das pigmentführende Innenblatt mehr oder weniger obliteriert.

Die Retina ließ wieder nur Zapfen, keine Stäbchen erkennen. Die meisten ihrer Schichten sind gegeneinander abgrenzbar, doch finden sich auch hierin individuelle Variationen.

Die Fasern des Nervus opticus gehen teils von der Ganglion opticum-Schicht aus, teils vom äußeren Übergangsgebiet zwischen dieser Schicht und den granulären Schichten. Nach Verlassen des Auges verliert er bei älteren Tieren gänzlich seine kompakte Beschaffenheit und

Digitized by Google

bildet ein loses, von bindegewebiger, pigmenthaltiger Scheide umgebenes Bündel; ja bei noch älteren Tieren ist er nicht mehr bis ins Gehirn verfolgbar.

Die Linse weist wieder individuelle Variationen auf, sie kann völlig unauffindbar sein oder im besten Falle aus wenigen Zellen bestehen. Diese Variationen hängen vom Lebensalter nicht ab. Wie EIGENMANN mit Recht betonen dürfte, hat WYMANN einen Knorpelkern der Sklera für die herausgequetschte Linse gehalten.

Im ganzen haben wir bei Amblyopsis ein hochgradig und man kann wohl sagen typisch rudimentiertes Auge vor uns.

5. Typhlichthys subterraneus. Das gleichfalls sehr kleine und sehr tief liegende Auge dieser Spezies läßt Sklera und Chorioidea voneinander nicht mehr unterscheiden. Skleraverknorpelungen fehlen, desgleichen Augenmuskeln.

Das Deckepithel ist völlig pigmentlos. Stäbchen und Zapfen sind erkennbar, desgleichen die verschiedenen Retinaschichten, Irisanteile, Nervus opticus, eventuell Glaskörperraum. Bei kleineren Tieren wenigstens ist ferner die fötale Augenspalte erkennbar, mitunter bis zur Pupille geöffnet geblieben.

Die Linse fehlt oft oder besteht aus wenigen undifferenzierten Zellen.

6. Troglichthys rosae. Nach EIGENMANN beziehen sich KOHLS Angaben über Typhlichthys auf Exemplare dieser Art (Troglichthys).

Die Augenmuskeln sind entwickelt, obschon nicht immer in normaler Anordnung.

Auffallend sind die Skleraverknorpelungen, die, sehr variabel und sehr umfangreich, durch kernarmes Bindegewebe untereinander verbunden sind.

Von einer differenzierten Cornea kann keine Rede sein, die Sklera zeigt vielmehr am distalen Augenpol dasselbe Gefüge wie sonst (KOHL).

Die Chorioidea enthält wenige Blutgefäße und einige Pigmentmassen.

Glaskörperhöhle fehlt, das Auge ist gänzlich zusammengefallen.

Das Deckepithel ist nur teilweise pigmentiert, namentlich aber im Augengrunde frei von Pigment.

Über Retina und Nervus opticus lassen wir KOHL sprechen, obschon EIGENMANN an dessen Angaben eine aburteilende Kritik übt.

Retina. Die wenig ausgebildeten Optikusganglienzellen von Typhlichthys senden nach KOHL ihre Neuriten, die Optikusfasern, direkt proximalwärts, womit ein bei Petromyzon beobachteter Zustand wiederzukehren scheint.

Das Deckepithel besteht aus großen, unregelmäßig gelagerten Zellen ohne jede Spur von Pigment.

Die Sehnervfasern gehen im Foramen opticum wieder teilweise eine Kreuzung ein. Besonders Sehnervenscheiden möchte KOHL im Gegensatze zu WYMANN und PUTNAM nicht annehmen.

Eine Linse ist vorhanden und wird durch einen kugeligen Zellhaufen gebildet, der sich aus wenigen großen, rundlich ovalen Zellen zusammensetzt. Von einer Linsenkapsel ist jedoch nichts zu bemerken (KOHL).

Trypauchenophrys und Trypauchen. Die stark rudimentierten Augen dieser zwei einander sehr nahe stehender japanischer Gobiiden unterscheiden sich von allen anderen rudimentären Augen durch die zwar an und für sich kleine, aber relativ, im Verhältnis zum Auge große und histologisch

Digitized by Google

vollwertig erhalten bleibende Linse. Sie gleicht etwa den Linsen junger Larvenstadien normaler Knochenfische, und die Vermutung, die Prof. Hess beim Anblick meiner Präparate aussprach: die Augen möchten vielleicht im Larvenleben vollwertig funktioniert haben, hat wohl einiges Wahrscheinliche für sich, wenn sie auch noch erwiesen werden muß.

Die Retina besitzt nur eine Art sehr kleiner lichtperzipierender Elemente (Zapfen?). Es sind ihrer etwa nur 10000 vorhanden. Die einzelnen Retinaschichten konnte ich voneinander, wohl nur mangels guter Konservierung, nicht unterscheiden.

Das Deckepithel enthielt viel Pigment (in Tagstellung) und zeigt die Fortsätze gegen die Retina hin stets gut entwickelt.

Eine dünne, Pigment und Gefäße enthaltende Chorioidea ist vorhanden, ferner eine Bindegewebskapsel, die die namentlich bei Trypauchen stark rudimentierte Sklera und Cornea repräsentiert, bei Trypauchenophrys auch kleine Knorpelkerne enthält. Ein dünner Sehnerv mit bindegewebiger Hülle ist wohl vorhanden.

Bei Trypauchenophrys schimmert das Auge noch durch die glatt darüber hinwegziehende Haut. Bei Trypauchen ist das Auge äußerlich

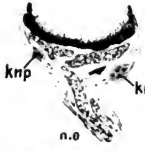

Fig. 412. **Auge von Trypauchenophrys anotus.** 70:1. *Kp* Knorpel, *no* Nervus opticus.

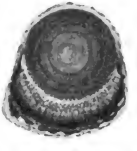

Fig. 413. **Auge von Trypauchen wakae.** 70:1.

Fig. 414. **Ein Sehelement** (Zapfen?) aus Fig. 431. 500:1

nicht sichtbar und die Körperhaut zeigt an seiner Stelle eine tiefe Einsenkung. (Vgl. V. Franz 1910.)

Typhlogobius californiensis. Die gleichfalls unter dicker Haut gelegenen kleinen Augen dieses Tieres haben mit den vorstehend behandelten wohl sehr große Ähnlichkeit. Sie variieren, nach der sehr sorgfältigen Bearbeitung Ritters (1893), stark in Form, Größe und Differenzierungsgrad. Dieser Autor konstatiert das Fehlen der Argentea und Suprachorioidea, des Proc. falciformis, der Netzhautzapfen, des Glaskörpers, der Linsenkapsel und — bei manchen Exemplaren — der Linse.

Die Chorioidea soll nur die Choriokapillaris und Pigment enthalten, auch die „Chorioidealdrüse" soll lediglich aus Pigment bestehen. Ähnlich die Iris, an deren Vorderfläche manchmal ein paar Zellen als Ligamentum annulare gedeutet werden können.

Das Pigmentepithel ist von auffällig abnormer Dicke und ganz und gar pigmentiert.

Die Schichtung der Retina ist nur eine unvollkommene; man unterscheidet von Zellschichten nur zwei, getrennt durch eine retikuläre Schicht.

Der Optikus ist sehr klein, ihn umhüllt eine dicke Pigmentmasse.

Sehr klein sind auch die Augenmuskeln.

Das Auge ist namentlich durch seinen Pigmentreichtum auffallend; denn außer den ungewöhnlich großen Pigmentmassen in der

Digitized by Google

Chorioidea und dem Corpus chorioideale, der Iris und dem Nervus opticus findet sich solches auch in der Membrana hyaloidea des Glaskörpers.

Die Linse ist jedoch groß, ähnlich wie bei den vorher erwähnten japanischen Arten; daher verwundert das Fehlen, welches Autor gelegentlich konstatiert.

Die im Hinblick auf die hier ebenso wie bei Trypauchenophrys und Trypauchen meist recht große Linse des rudimentären Auges berechtigte Vermutung, daß das Auge auf frühen Larvenstadien noch funktionstüchtig sei, dürfte durch Angaben, die ich bei EIGENMANN 1909 finde, bestätigt sein: beim larvalen Typhlogobius, bei den eben ausgeschlüpften Tierchen, ist das Auge tatsächlich noch ordentlich entwickelt, „offenbar normal".

Auch einen blinden Siluriden gibt es, **Amiurus** (Gronias) **nigrilabris**. Nach den sehr kurzen Angaben von COPE wäre das Auge sehr variabel, ja es zeigten sich beträchtliche Unterschiede zwischen rechts und links, was jedoch unwahrscheinlich ist im Hinblick auf alles sonst an rudimentären Augen bekannte. Dem Auge fehlt die Linse, sonst aber ist es weniger rudimentiert als das von Amblyopsis. Die Sklera besteht z. B. aus einer knorpeligen Kugel und dichtem Bindegewebe, dem Pigmentkörnchen eingelagert sind. Dicke Muskeln sollen vorhanden sein. Über die Cornea sind die Angaben nicht klar.

Blinde Brotuliden sind **Lucifuga** und **Stygicola** aus Cuba.

Die Augen dieser Tiere sind von EIGENMANN 1909 genauer beschrieben worden.

Das Auge von Lucifuga scheint bei äußerer Betrachtung des Fisches durch die Haut hindurch. Die sechs Augenmuskeln sind vorhanden. Die Sklera enthält auf frühen Stadien Knorpel, der bald nach der Geburt degeneriert, doch nicht immer bis zum völligen Schwunde, wobei auch asymmetrische Rückbildung zwischen rechts und links bei einem und demselben Individuum bemerkt wird. Starke Modifikationen erleidet nach der Geburt auch die Cornea.

Auch die inneren sowie die chorioidealen Blutgefäße degenerieren post partum in ihrer Anordnung. Diese scheint nämlich bei älteren Individuen hochgradig abnorm. Das Kapillarnetz der Chorioidea sowie die „Glaskörpergefäße" sind nicht mehr gut erkennbar, während die Vena ophthalmica sehr groß und reichlich mit Blutgefäßen erfüllt ist und eher einem Blutsinus als einem Gefäß gleicht.

In der Nachbarschaft des Auges finden sich erhebliche Pigmentmassen, die mit fortschreitender Degeneration zunehmen.

Die Augenlinse kann schon bei Embryonen fehlen, während sie bei anderen noch vorhanden ist. Linsenfasern sind auf keinem Stadium ausgebildet, sondern höchstens irregulär gelegene Linsenzellen, welche bei fortschreitender Degeneration früher schwinden als die Kapseln, die ihrerseits demgemäß vor ihrem völligen Schwunde stark kollabiert.

Eine Retina mit deutlicher, obschon nicht ganz gleichmäßiger Schichtenfolge, das Pigmentepithel und vom Innenblatte gebildete, unpigmentierte Ciliarfortsätze sind bei jungen Tieren vorhanden. Ohne daß eine Zunahme des Pigments zu bemerken wäre, degenerieren die verschiedenen Teile der Retina wohl sehr allmählich und ziemlich gleichmäßig. „They all reach the vanishing point with extreme old age." Auch der Glas-

Digitized by Google

körperraum, anfänglich sehr groß, fällt schließlich völligem Schwunde anheim, desgleichen die vordere Augenkammer.

Die Augen von Stygicola zeigen in Lage und allmählicher Degeneration des Skleraknorpels und der Linse ähnliche Verhältnisse wie die von Lucifuga, wennschon der Skleraknorpel bei Stygicola nur einen Ring um das Auge bildet. Auch findet sich mit fortschreitender Degeneration wieder eine Zunahme des orbitalen Pigments. Der suprachorioideale Lymphraum, topographisch etwas anders gestaltet als bei Lucifuga, schwindet mit zunehmendem Alter. Auch im Verhalten des Glaskörpers und der Retina steht diese Art der vorigen nahe. Die Retina älterer Individuen zeigte eine zweifellose Verminderung der Zahl der Zellkerne.

Prof. GIRARDIN soll von blinden Fischen in der „unterirdischen Sahara" wissen. Ich konnte nicht ermitteln, worauf sich diese Angabe, die ich in der Allgemeinen Fischereizeitung fand, bezieht.

Cetomimus gilli. Dieser pelagische Tiefseefisch hat ein stark rudimentiertes Auge, das makroskopisch nur wie eine 0,7 mm breite, ovale, pigmentfreie Hautpartie erscheint; es liegt jedoch noch ziemlich dicht unter der Haut, so daß man die Cornea vielleicht noch als ziemlich normal betrachten kann. Auch die Sklera, eine dünne Knorpelplatte, an deren Stelle streckenweise auch bloßes Bindegewebe tritt, braucht nicht unbedingt als rudimentiert betrachtet zu werden.

Die kleine Linse aber zeigt das echte Aussehen rudimentärer Linsen, sie ist arm an Zellen und „auf dem Stadium stehen geblieben, auf dem die Umdifferenzierung der Zellen zu Fasern beginnt" (BRAUER).

Starke Rudimentierung weist auch die Retina auf, und zwar soll sie — wenn da keine Schrumpfung vorliegt — samt dem stark verdickten Pigmentepithel gefaltet und in weitem Abstande von der Sklera liegen, während den Raum zwischen ihr und der Sklera Bindegewebe und Blutgefäße erfüllen. Ein Hohlraum fände sich dann auch noch zwischen Pigmentepithel und Retina.

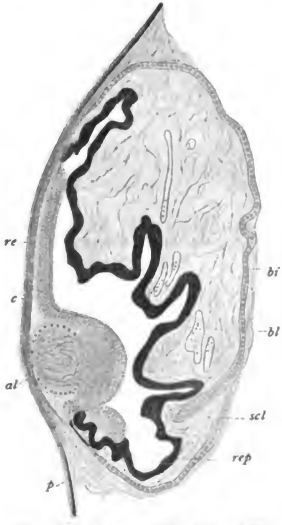

Fig. 415. **Auge von Cetomimus gilli.** *C* Cornea, *al* Linse, *re* Retina, *p* Pigment, *rep* Retinapigment, *scl* Sklera, *bl* Blutgefäße, *bi* Bindegewebe. Nach A. BRAUER.

Nach ihrem Schichtenbau ist die Retina ganz zweifellos rudimentiert, die einzelnen Schichten sind kaum voneinander abgegrenzt, die Stäbchen sind sehr klein und spärlich entwickelt. Der Optikus ist noch vorhanden.

Digitized by Google

Die Iris fehlt fast ganz, Augenmuskeln und Linsenretraktor völlig.

Barathronus affinis. Dieser Tiefseegrundfisch, ein Zoarcide, dessen Auge gleich dem vorigen uns durch BRAUER bekannt geworden ist (Fig. 416), zeigt lebensfrisch an Stelle der Augen „parabolisch gekrümmte Hohlspiegel, welche in goldigem Glanze reflektieren" (CHUN). Am konservierten Tier ist hiervon sowie überhaupt von den Augen makroskopisch nichts zu sehen gewesen.

Das Auge liegt von der Haut ziemlich weit entfernt und hat zu ihr — im Gegensatz zum vorigen — keine Beziehung mehr. Die „Cornea" läßt Zellen, aber keine faserige Differenzierung mehr erkennen. Der Skleraknorpel ist noch entwickelt, ringförmig. Die dünne Chorioidea ententhält einzelne Blutgefäße.

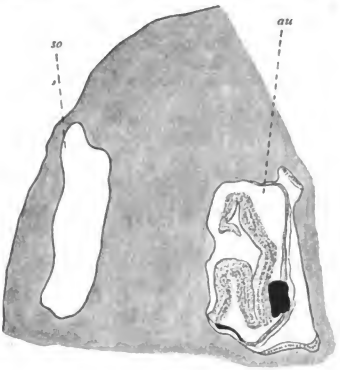

Fig. 416. **Etwas schief geführter Querschnitt durch den Kopf von Barathronus affinis.** Mit rudimentären Augen. Nach A. BRAUER.

Die Retina ist ähnlich wie bei voriger Art gefaltet (Kunstprodukt?) und vom Deckepithel getrennt, letzteres größtenteils pigmentfrei, doch liegt ein großer Pigmentklumpen (Fig. 416) ihm an. Die Retina selbst ließ nur die Schicht der kurzen Stäbchen in einigermaßen regelmäßiger Anordnung erkennen.

Die Linse (in Fig. 416 nicht getroffen) erscheint als ein Haufen ganz ohne Ordnung gelagerter Zellen.

Iris und Retractor lentis fehlen.

Anhang.

Die sogenannten Teleskopaugen von Carassius auratus. Hier finde ich wohl am ehesten Platz für die Erwähnung der merkwürdigen vergrößerten Augen, welche gewissen Varietäten des Goldfisches, besonders dem sogenannten „Teleskopfisch" eigen sind.

Vorab sei bemerkt, daß es sich um Teleskopaugen im eigentlichen Sinne nicht handelt. Denn darunter wären Augen von gutem Seh- resp. Abbildungsvermögen zu verstehen, bei welchen die Linse den normalen, d. h. zum Entwerfen scharfer Bilder geeigneten Abstand von der Retina hat und nur bestimmte Teile aus Gründen der Raumersparnis reduziert und teilweise in Wegfall gekommen sind (FRANZ, BRAUER), während beim Auge des Teleskopgoldfisches schon die Abbildung eines Querschnittes (Fig. 417) infolge der sehr kleinen Linse (*c*) die enorme Kurzsichtigkeit anzeigt und dieses ganze Auge, wenigstens hinsichtlich seiner Leistung, als rudimentär betrachtet werden muß.

Digitized by Google

Der einzige Autor, der diese Augen bisher untersucht hat, ist TORNIER (1910/11 und 1911). Dieser Autor führt in seinem inhaltreichen Referat 1911 sowohl die Erscheinungen der Zwangsparthenogenese (künstlichen Parthenogenese) als auch Haustiercharaktere sowie viele Mißbildungen und deren Begleiterscheinungen, z. B. Hasenscharte, Wolfsrachen, Cyclopie, Cranioschisen, Encephalocelen, Hydrocephalus u. a. auf Dotterverquellung bzw. deren Folgen, eine Plasmaschwäche zurück; so auch diese und andere merkwürdigen Augenbildungen (1911, S. 58—61).

„Mit diesen Schädelverbildungen findet ferner gewöhnlich gleichzeitig noch Verbildung der Augen des Tieres statt, und zwar nach zwei Richtungen hin. Die Augen werden nämlich entweder über die Norm klein, bis sie im Extrem überhaupt nicht mehr zur Entwicklung gelangen, oder sie nehmen im Gegenteil über die Norm an Größe zu, bis sie zum Schluß Riesenwuchs aufweisen . . . .

„Vergrößerte Augen kommen dagegen (Fig. 417 *A*) zur Ausbildung, wenn in die entstehenden Augenbecher durch deren hohlen Stiel und die Chorioidealspalte vom Medullarkanal aus (? F.) Verquellwasser eindringt und sie über die Norm ausweitet. Derartige Augen (Fig. 417*C*, gegenüber dem normalen in Fig. 417*B*) zeigen dann riesig vergrößerte Glaskörperräume (*d'*), Ausbuchtungen (Staphylome) von oft mächtiger Größe in der Gegend der Sehpapille (*h* z. B.), von denen einer dann sogar zuweilen an der Sehpapille vorbei direkt in den Sehnerv eindringen kann (wie dies auch Fig. 417*C* zeigt, wo diese Ausbuchtung (*i*) an der seitlich liegenden ovalen Sehpapille vorbei in den Sehnerv (*g*) hinabreicht). Der Glaskörper ist ferner in solchen Riesenaugen „verflüssigt", die Retina (*c*), Chorioidea (*b*) und Sklera (*a*) sind streckenweise und oft sehr weit (Fig. 417*C k*, *n*, *m*) fest miteinander verwachsen und dann noch so sehr verdünnt, daß durch sie an vielen pigmentleer ge-

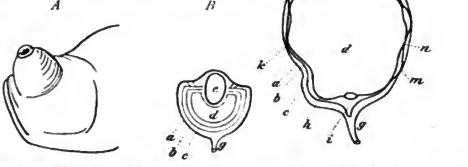

Fig. 417. **Kopf des Teleskopgoldfisches mit vergrößertem Auge (*A*), daneben (*B*) normales Auge, zum Vergleich mit dem rechtsstehenden Teleskopgoldfischauge (*C*).**

wordenen Stellen von außen Licht in den Glaskörperraum eindringt. Auch findet sich öfter eine Retina pigmentosa. Die Linse (*e*) ist ferner für das Auge zu klein, oft winzig, und oft mit einer Einschnürung im Äquator versehen; sie reicht ferner auffällig wenig in den Glaskörperraum hinein und liegt deshalb also der Chorioidea näher und viel mehr in der vorderen Augenkammer (*f*) als der Norm entspricht, trotzdem diese dann sogar noch kugelig nach außen ausgebuchtet ist. Auch sind diese Augen infolge ihrer von der Norm abweichenden Gestalt mehr oder weniger myopisch, und sind allen Erkrankungsgefahren hochgradig myopischer Augen ausgesetzt. Nach diesem Typus sind z. B. auch die Riesenaugen der Schleierschwanz- und Himmelsaugenformen der Goldfische gebaut. Und da diese Tiere in winzig kleinen Behältern zu leben gezwungen sind, bilden ihre Riesenaugen zugleich eine Art Anpassungscharakter an die Gefangenschaft, ebenso wie auch ihre Bewegungsträgheit und andere Erzeugnisse ihrer Embryonalentwicklung unter Plasmaschwäche.

„Ja es können derartige Teleskopaugen — so auch bei den Goldfischen — nur aus dem mächtig vergrößerten, ganz kuglig gewordenen Augapfel, d. h. ohne jede Linse, bestehen; usw."

Soweit TORNIER. Ich deutete schon durch ein Fragezeichen an, daß der Weg, auf welchem das Verquellwasser in den Augapfel, speziell in den Glaskörper, gelangen soll, nur sehr unklar angegeben ist. Der hohle Stiel der embryonalen primären Augenblase hat mit dem Glaskörper, und die Chorioidealspalte mit dem Medullarkanal keine direkte Verbindung.

Jedenfalls aber ist die Beigabe einer Abbildung und der Hinweis auf das häufige Fehlen der Linse sehr dankenswert, und der Gedanke, daß eine Verquellung vorliegt, scheint ansprechend, wie überhaupt die TORNIERsche Idee der Bedeutung der Dotterverquellung für das Zustandekommen abnormer Entwicklungsmodi mir manches für sich zu haben scheint gerade im Hinblick auf die Goldfischvarietäten.

Digitized by Google

Andererseits aber ist dieses Auge noch ganz und gar histologisch zu untersuchen, und dabei, sowie beim physiologischen Experiment würde sich erst zeigen, ob wir es mit eigentlich pathologischen Produkten zu tun haben, oder ob TORNIERS Auffassung derselben als Anpassungscharaktere zu Recht besteht. Eventuell könnten auch diese beiden Begriffe fluktuieren, und dies scheint hier in der Tat TORNIERS Meinung zu sein. —

Nachdem dies geschrieben war, zeigte eine unter meiner Leitung im Neurologischen Institut zu Frankfurt a. M. durch Herrn stud. med. HIRSCH ausgeführte Untersuchung, daß in der Tat die Idee der Verquellung manches für sich hat, insbesondere sind gewisse Hemmungsbildungen am Zentralnervensystem des Schleierschwanz- und des Teleskopaugen-Goldfisches wohl am ehesten unter diesem Gesichtspunkte, der dann wohl auch für die Betrachtung des Auges sich eignet, zu verstehen.

Andererseits ergab sich eine durchaus normale histologische Beschaffenheit aller Bestandteile: der Retina mit ihren Stäbchen und Zapfen, der Chorioidea mit ihrem Corpus chorioideale, des ektodermalen Linsenmuskels mit seiner kleinen Sehne, der Linse, der Cornea usw. Die Sklera enthielt beim Teleskopaugenfisch einen dünneren Knorpel als beim Kontrollauge vom normalen Goldfisch, was sich wieder dem schon öfter erwähnten Verhalten, wonach relativ große Augen oft relativ dünne Sklera haben, und umgekehrt, einreihen dürfte.

Abnorm ist also am ganzen Auge bloß der große Glaskörperraum und — mithin — der unverhältnismäßig große Abstand der normal gebauten Linse von der Retina, der zweifellos eine gewisse Verminderung des Sehvermögens — exzessive Myopie — zur Folge hat.

Im Sinne sonstiger normaler Beschaffenheit der Gewebe dieses Auges ist vielleicht auch die Tatsache zu werten, daß das Corpus ciliare einen bestimmten, noch nicht bekannten Funktionszustand aufwies. Im gewöhnlichen Goldfischauge bestand es aus polygonalen Zellen mit mittelständigen Kernen, etwa so, wie es sonst beim Teleostierauge beschrieben wird. Im „Teleskopauge" dagegen sah man statt massiver Zellen bei flüchtiger Betrachtung nur ein aus Zellwänden bestehendes Gerüst. Genauere Betrachtung lehrte, daß die einzelnen Kämmerchen, obwohl fast ganz leer, einige (Sekret-?) Körnchen enthielten, und daß der Wandung immer ein äußerst schmaler Plasmabelag, der den Kern der Zelle enthielt, anlag.

Es wäre wohl möglich, daß diese auf Sekretion der Zellen des Ligamentum pectinatum der Knochenfische hindeutende Eigentümlichkeit sich zeitweise auch bei sonstigen Teleostiern vorfände.

Amphibien.

Proteus anguineus. Die Abweichungen der Retina vom typischen Baue sind entschieden weniger weitgehend als bei anderen Teilen des Olmauges.

Bei normaler Schichtenfolge fällt die Retina von Proteus gleich vielen rudimentären Retinae durch die Größe und die geringe Zahl der Zellelemente auf (eine Eigentümlichkeit, die wir schon bei Cryptobranchus japonicus, dessen Auge noch ziemlich normal gebaut ist, erwähnten), wobei jedoch zu bemerken ist, daß nach HESS die Retina von Proteus an absoluter Dicke fast der des Menschen gleicht, also nur in der relativen Größe (im Verhältnis zum ganzen Auge) das Auffallende an den Zellelementen der Proteus-Retina beruht. Ferner ist bemerkenswert

Digitized by Google

die Kleinheit der Sehzellen. Bei letzteren scheint ein Mißverhältnis zwischen der winzigen, außerhalb der Membrana limitans externa gelegenen Abteilung (dem eigentlichen lichtperzipierenden Bestandteil) und dem den großen Kern enthaltenden Teil zu bestehen.

Nach Hess und Kohl ist es unmöglich, etwaige Stäbchen und Zapfen voneinander zu unterscheiden, da sie sich in Größe und Form ungemein verschieden verhalten; Krause dagegen stellt einen solchen Unterschied auf, wobei er als Zapfen die längeren Elemente gelten läßt (Fig. 419).

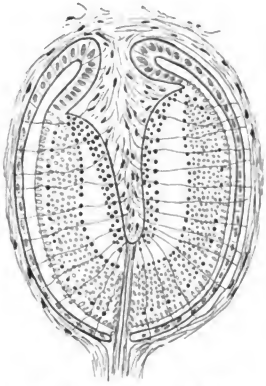

Fig. 418. **Auge von Proteus.** Nach Kohl.

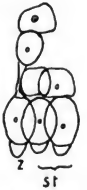

Fig. 419. **Stäbchen und Zapfen von Proteus.** Nach Krause.

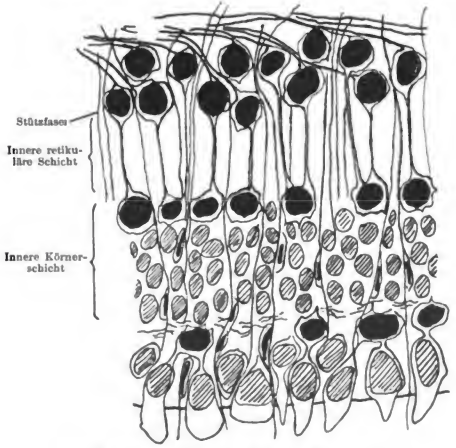

Fig. 420. **Retina von Proteus.** Nach Kohl.

Digitized by Google

Der Schicht der Sehzellenkerne (äußeren Körner) liegt immer eine Lage großer Zellen an, „Zwischenganglienzellen" nach KOHL. Wir haben es hier offenbar wiederum mit „versprengten inneren Körnerzellen" zu tun, deren Vorkommen uns bei Amphibien schon bekannt ist (vgl. S. 45, „versprengte Bipolaren").

In der äußeren retikulären Schicht geben die radialen Stützfasern kleine Verzweigungen seitwärts ab.

Die innere Körnerschicht enthält nach KOHL zwei verschiedene Elemente (Fig. 420).

Auf die breite innere retikuläre Schicht folgen zwei bis drei Reihen Ganglion opticum-Zellen und die Nervenfaserschicht.

Von einer Membrana limitans interna will KOHL nichts wissen; wir müssen ihm jedoch wie in früheren Beispielen so auch hier die volle Verantwortung dafür überlassen, wenn er die Radialfasern die ganze Retina und das Pigmentepithel durchsetzen und mit dem den Bulbus umhüllenden sowie sein Inneres erfüllenden Bindegewebe in direkte Verbindung treten läßt.

Kerne der Stützfasern liegen sowohl zwischen den äußeren Körnern als auch besonders zahlreich zwischen den inneren Körnern. —

Während diese Angaben für ein ausgewachsenes Tier (von 25,7 cm Länge) gelten, läßt sich bei jüngeren Stadien (12,5 cm) eine strenge Einteilung der Netzhaut in verschiedene Schichten nur mit großen Schwierigkeiten durchführen, da die Arten der zelligen Elemente noch schwer voneinander unterscheidbar sind. — Allgemein ist die Retina bei jüngeren Tieren verhältnismäßig stärker als bei älteren infolge bedeutenderer Mächtigkeit der inneren Körnerschicht. Die Dicke der Reticularis interna zur Gesamtdicke der Netzhaut bleibt dagegen konstant 1:4,7, und die Optikusganglienschicht nimmt sogar im Laufe der Entwicklung an Stärke unverhältnismäßig zu.

Der Zeitpunkt post partum, zu welchem die einzelnen Zellarten „entwickelt" sind, fällt sehr verschieden, z. B. früh bei den Optikusganglienzellen und den „Zwischenganglienzellen", viel später bei den Sehzellen. Spät soll auch erst eine Membrana limitans externa auftreten (vgl. KOHL).

Das Deckepithel besteht aus tangential gestreckten Zellen ohne Ausläufer gegen die Sehzellenschicht. Pigment ist in ihnen wohl meist vorhanden, kann aber auch (HESS) ganz fehlen. In der Regel dürfte es in der dorsalen Hälfte des Auges stärker als in der ventralen entwickelt sein. Während das Deckepithel im allgemeinen einschichtig ist, fand HESS es nahe dem Optikus einen mehrschichtigen Zellhaufen bildend.

Die Sehnervfasern gehen im Gebiete der Optikusganglienschicht eine Kreuzung ein: das uns schon mehrfach begegnete Chiasma nervi optici. Die Kreuzung ist nur eine partielle (KOHL). Häufig tritt eine Arteria centralis im Sehnerven auf, die sich öfters bis gegen den Rand der inneren Körnerschicht hin verfolgen läßt. Pial- und Duralhülle sind erkennbar.

Eine nennenswerte Iris- und Ciliarkörperanlage fehlt wohl, obschon KOHL solche zu konstruieren bemüht ist.

Ein Glaskörper läßt sich, in deutlicher Ausbildung wenigstens, nicht erkennen.

Eine Linse ist dagegen auf früheren Stadien vorhanden, wenn auch in „embryonaler" Ausbildung, als ein aus sehr wenigen großkernigen Elementen bestehender Zellhaufen mit deutlicher Linsenkapsel. Gegen

Digitized by Google

Ende des Larvenlebens setzt jedoch ein Rückbildungsprozeß an der Linse ein, der sehr rasch zur völligen Auflösung dieses Organs führt, so daß ausgebildete Tiere keine Spur von ihnen mehr zeigen. KOHL beschreibt diesen Vorgang sehr genau.

Die bindegewebigen Hüllen des Auges erscheinen auf jüngeren Stadien als Sklerochorioidea, während sich später zwei Schichten, Sklera und Chorioidea, herausbilden. Die letztere, die nach innen ähnlich wie bei Petromyzon wieder durch eine Art „Zwischenmembran" abgeschlossen sein soll, enthält Pigmentkörnchen und (nach KOHL gegen HESS) Gefäße, die sogar strotzend vorhanden sein können. Die Sklera ist nicht nur bindegewebig ausgebildet, sondern enthält auch Knorpeleinlagerungen, die sich mit zunehmendem Wachstum vermehren und schließlich im proximalen Drittel des Auges einen geschlossenen Ring von sehr schwankender Breite bilden (vgl. auch SCHLAMPP). Eine eigentliche Cornea und Membrana descemeti existiert nicht.

Die typischen sechs Augenmuskeln sind vorhanden und (nach KOHL gegen HESS) nicht verkümmert (? F.). Im feineren Bau zeigt die Muskulatur infolge teilweise fehlender oder — soweit vorhanden — doch nur schwach ausgebildeter Augenmuskulatur.

Abhängigkeit des Olmauges von der Sehfunktion. P. KAMMERER hat unlängst noch eine Beschreibung eines normalen Olmauges geliefert und — was wichtiger ist — außerdem den Nachweis geliefert, daß bei Einwirkung des Tageslichtes von der Geburt des Tieres an das Auge sich nicht rudimentiert, sondern zu einem deutlich hervortretenden, relativ großen Auge mit gewölbter Cornea, großer Linse und merklichem Glaskörperraume sich entwickeln kann. Der Prozeß kann durch Pigmentbildung in der darüber liegenden Haut gefährdet werden, doch läßt sich dem durch vorübergehende Anwendung roten Lichtes, welches die Pigmentbildung — übrigens auch im Deckepithel der Retina — nicht aber die Formausgestaltung des Auges hemmt, entgegenwirken.

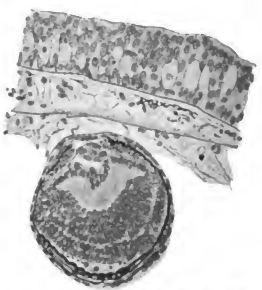

Fig. 421. **Meridionalschnitt durch das Auge eines sehr jungen — wohl fast neugeborenen — Proteus.** Nach KAMMERER.



Fig. 422. **Detailbild von den Augenhäuten** in Fig. 421. Nach KAMMERER.

Digitized by Google

Diese Versuche beweisen zum ersten Male 1. die von DOFLEIN bei Crustaceen bereits vermutete, von BRAUER aber bei Tiefseefischaugen noch für unannehmbar gehaltene Rückbildung des Augenpigments durch Lichtabschluß — denn rotes Licht kommt fehlendem Lichte in seiner Wirkung nahezu gleich;

Fig. 423. **Meridionalschnitt durch das Auge eines am Tageslicht gehaltenen Proteus** bei gleicher Vergrößerung wie Fig. 421. Nach KAMMERER.

2. die Bedeutung des Funktionsmangels für die Rückbildung der Augen auch im individuellen Leben.

Ferner ist KAMMERER 3. der Nachweis gelungen, daß das Proteusauge im Falle der Lichteinwirkung auch große Teile (z. B. den halben

Digitized by Google

Augapfel) nach deren Fortnahme regenerieren kann. Diese Fälle beziehen sich auf frühoperierte Tiere. Ob auch auf späteren Stadien das stärker rückgebildete Auge noch regenerationsfähig wäre, bleibt vorläufig fraglich.

Bei der Larve von Proteus erkennt man an dem sehr kleinen, dunkel pigmentierten Auge eine schmale, doch gut erkennbare, vom ventralen Umfang her bis zur Mitte eindringende helle Spalte, augenscheinlich die „fötale" Netzhautspalte (ZELLER, KAMMERER).

Typhlomolge rathbuni. Das Auge dieses amerikanischen Blindmolches (Fig. 426) ist nach EIGENMANN in mancher Hinsicht stärker degeneriert als das seines europäischen Vetters Proteus.

So ist die Retina einfacher ausgebildet. Die äußere Körnerschicht ist nicht mehr erkennbar; selbst Stäbchen oder Zapfen sollen nicht mehr auffindbar sein. Der Sehnerv enthält keine Gefäße. Das Pigmentepithel zeigt allerdings gelegentlich Fortsätze gegen die Retina hin.

Von einer Irisanlage kann gesprochen werden.

Eine Linse sowie Augenmuskeln fehlen gänzlich.

Die Chorioidea führt einige Blutgefäße und Pigment.

Die Sklera enthält nur manchmal knorpelige Einlagerungen.

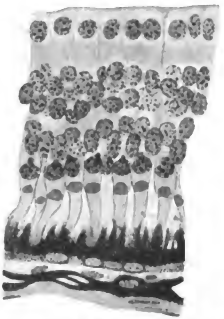

Fig. 424. **Detailbild aus den Augenhäuten** in Fig. 423.

Typhlotriton spelaeus. Das Auge dieses Tieres steht nach EIGENMANN auf frühen Entwicklungsstadien etwa zwischen dem normalen Urodelenauge und dem von Typhlomolge. Die Lidspalte findet sich in Obliteration, indem das Oberlid allmählich das Unterlid bedeckt, so daß das Auge bei erwachsenen Tieren ganz zugedeckt ist. Die Sklera besitzt nur auf frühen Jugendstadien ein knorpeliges Band. Dessen Schwund ist aber vielleicht eher als eine Metamorphoseerscheinung denn als eine reine Degenerationserscheinung aufzufassen. Die Linse ist normal, desgleichen einigermaßen die Retina, in der eine relativ mächtig entwickelte Ganglion opticum-Schicht auffällt.

Fig. 425. **Proteusauge** *a* **aus der 12.,** *b* **aus der 13. Woche der embryonalen,** *c* **der ausgebildeten Larve.**

Bei erwachsenen Tieren liegt das Auge unter der Haut, die über ihm nur wenig dünner ist als sonst. Die Augenmuskeln sind geschwunden, desgleichen die Linse, an deren Stelle sich jetzt von der Chorioidea eingedrungenes pigmenthaltiges Bindegewebe findet. Der Glaskörper ist, wenn überhaupt vorhanden, stark reduziert. In der Retina ist die äußere retikuläre Schicht geschwunden, auch die Stäbchen und Zapfen, die an Kompliziertheit ihrer Struktur (z. B. Differenzierung in Innen-

Digitized by Google

und Außenglieder) immer mehr verloren, sind schließlich nicht mehr auffindbar. Innere und äußere Körnerschicht sind nicht mehr voneinander

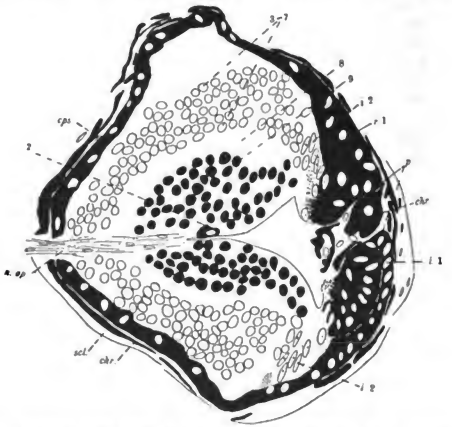

Fig. 426. **Rechtes Auge eines 70 mm langen Typhlomolge.** Nach EIGENMANN.

zu trennen, Ganglion opticum und Sehnerv aber sind wohlentwickelt. Die Irisanlage weist eigentümliche Verfaltungen auf.

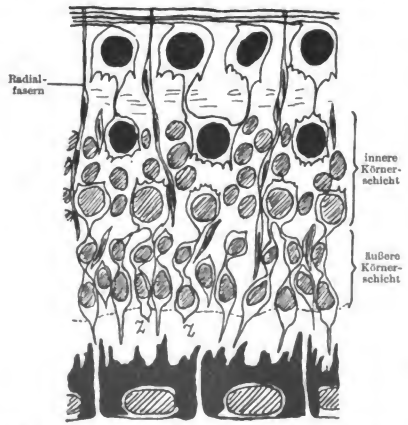

Fig. 427. **Retina von Siphonops annulatus.** Nach KOHL.

Die **Blindwühlen** (Apoda) bilden eine eigene Ordnung der Amphibien, die den Urodelen näher steht als den Anuren. Die wichtigsten Genera sind: Siphonops, Ichthyophis (= Coecilia), Hypogeophis, Dermophis, Uraeotyphlus, Typhlonectes. Von den meisten sind die Augen noch nicht untersucht worden.

Siphonops annulatus. Bei Siphonops wagt selbst KOHL, der darin sonst sehr vorsichtig ist, Stäbchen

Digitized by Google

und Zapfen zu unterscheiden. Die Stäbchen sind von sehr variabler Gestalt, was KOHL auf verschiedenes Alter der einzelnen Stäbchen zurückführt. Die Zapfen (Fig. 427 *z*) sind viel seltener (Zahlenverhältnis der Stäbchen zu den Zapfen etwa wie 15:1). Zwischen den äußeren Körnern finden sich ferner unentwickelte Zellen, von denen man noch nicht entscheiden kann, ob sie zu Stäbchen oder zu Zapfen werden mögen.

Wie in vielen rudimentären Augen (s. o.), so scheint auch bei Siphonops KOHL keine Membrana limitans externa gefunden zu haben, sondern nur eine „Margo limitans", der sich durch scharfe Grenze der die Netzhautschichten ausfüllenden, in der Stäbchenzapfenschicht aber fehlenden „Zwischensubstanz" markieren würde.

Alles weitere ergibt sich hinreichend aus der KOHLschen Abbildung. Es herrscht offenbar ziemlich normale Schichtenfolge, und in der Größe und der geringen Zahl der Zellmembrane schließt sich dieses Auge den anderen rudimentären Augen an.

Das Deckepithel zeigt pigmententhaltende Fortsätze gegen die Retina hin.

Am Nervus opticus war ein Chiasma nervi optici nicht nachzuweisen. Von Optikusunterschieden ist höchstens der Anfang einer duralen Optikusscheide erkennbar.

Die stellenweise leicht pigmentierte und kleine Gefäße führende Chorioidea soll auch Muskelzellen enthalten, was wir wohl mit bestem Grunde bezweifeln dürfen.

Von der Iris- und Ciliarkörperanlage ist wenigstens der retinale Teil als doppeltes Epithelblatt erkennbar: Außenblatt stark pigmentiert, Innenblatt größtenteils außer am pupillaren Rande pigmentfrei. Ein schwach entwickelter chorioidealer Anteil liegt außen auf. Ventral meint KOHL einen deutlicher ausgebildeten Ciliarkörper „mit der charakteristischen Anschwellung aller beteiligten Schichten" zu erkennen. Von der Linse bleibt er getrennt.

Die Linse zeigt ein deutliches Linsenepithel, baut sich im übrigen jedoch aus sehr unregelmäßigen Zellen auf. Eine dünne Kapsel umgibt die Linse.

Die Sklera ist rein bindegewebig, die Cornea von ihr nur wenig unterschieden. Doch ist ein deutliches DESCEMETsches Endothel erkennbar.

Die Augenmuskeln sind in der typischen Sechszahl vorhanden.

Das Auge liegt unter der Haut und ist äußerlich höchstens als feiner Punkt zu erkennen.

Reptilien.

Typhlops vermicularis und Typhlops braminus. Die Retina dieser unter einer dicken „Brille" gelegenen rudimentären Schlangenaugen scheint, nach der schönen Abbildung von KOHL (Fig. 428) zu schließen, ziemlich normale Verhältnisse zu zeigen, und augenscheinlich liegt hier noch ein ähnlicher Zustand wie an rudimentären Amphibienaugen und beim Cryptobranchusauge vor, wo die Retina durch die Größe und die geringe Zahl der Zellelemente „einen rudimentären Eindruck" macht.

Wir sehen die Sehzellen, die KOHL sämtlich für Zapfen, aber für solche von zwei Generationen anspricht, und ihre Kerne, die „äußeren Körner", zwischen denen sich „Reservezellen", die noch Sehzellen werden

Digitized by Google

können, finden, und denen immer eine Lage großer Zellelemente anliegt, die wir höchst wahrscheinlich als „versprengte innere Körner" anzusprechen haben, wie solche normalerweise bei vielen Wirbeltieren, auch bei den Reptilien gefunden worden sind. („Versprengte Bipolaren", siehe S. 49.) Die innere Körnerschicht ist ziemlich deutlich abgegrenzt; die Ganglion opticum-Zellen dürften dagegen nicht nur in den zu allerinnerst liegenden Zellen, sondern auch in solchen, die zerstreut zwischen letzteren und den inneren Körnern liegen („eingeschobene Ganglienzellen" Kohls), zu erblicken sein. Die Radialfasern entsenden im Niveau der äußeren retikulären Schicht feine seitliche Abzweigungen. Darin, daß diese Fasern bindegewebiger Natur seien und die ganze Retina einschließlich der Sehzellenschicht durchsetzten, werden wir Kohl hier so wenig wie bei den Cyclostomen folgen dürfen. Kerne der Radialfasern sehen wir bereits zwischen den äußeren Körnern, hauptsächlich aber in der inneren Körnerschicht.

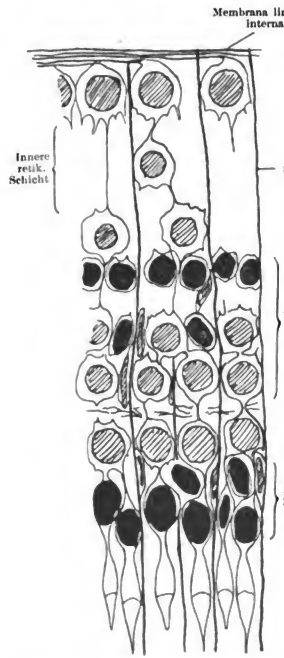

Fig. 428. **Retina von Typhlops vermicularis.** Nach Kohl.

Area und Fovea fehlen.

Das Deckepithel ist dicker als bei der Ringelnatter, größtenteils stark pigmentiert und mit unpigmentierten Fortsätzen gegen die Retina versehen.

Der Nervus opticus hat eine Kreuzung (Chiasma nervi optici) im Übergangsgebiet zur Retina. Nur diejenigen Fasern nehmen an der Kreuzung nicht teil, welche von solchen Optikusganglienzellen stammen, die um den intraretinalen Teil des Nerven eine Art Röhre bilden und sich — hierher also verschoben — bis aufs Niveau der proximalen Grenze der inneren Körnerschicht verfolgen lassen.

Die Arteria centralis retinae ist sehr stark entwickelt und läßt sich durch den ganzen intraretinalen Verlauf des Optikus bis zu Verzweigungen im Glaskörper verfolgen.

Piale und durale Umhüllung des Sehnerven sind erkennbar.

Digitized by Google

Die Iris zeigt ähnliche Verhältnisse wie bei Siphonops. Der Ciliarkörper soll ziemlich stark entwickelt sein. Jedenfalls kehren in seinem Gebiete wie auch in normalen Schlangenaugen hohe zylindrische Zellen des unpigmentierten Innenblattes der Retina wieder. Es erfolgt direkte Berührung mit der Linse, zu der außerdem noch eine feine Membran (Zonula) zieht.

Schwerer als die pigment- und gefäßreiche Chorioidea ist die Sklera zu erkennen, die sich nach außen hin nur unscharf abgrenzt. Dünne Cornea, Membrana descemeti, letztere jedoch angeblich fast ohne zelligen Endothelbelag, sind vorhanden und durch einen Konjunktivalsack von der Körperhaut und Brille getrennt.

Die Linse ist sehr klein, zeigt jedoch histologisch keineswegs ein sehr embryonales oder rudimentäres Verhalten, sondern äußerst lange und schmale Fasern außer dem deutlich erkennbaren Linsenepithel. Die Linsenhöhle (Cavum lenticuli) ist gänzlich geschwunden. Eine Linsenkapsel ist vorhanden. Die Anordnung der Linsenfaserkerne in einer Kernzone fehlt allerdings.

Die typischen sechs Augenmuskeln sind vorhanden, zeigen aber in bezug auf Querstreifung, die nämlich großenteils sogar fehlt, ein wechselndes Verhalten.

Das Auge von T. braminus ist dem von T. vermicularis, auf welches vorstehende Bearbeitung in erster Linie paßt, sehr ähnlich, es zeigt nur unbedeutende Abweichungen von ihm, z. B. eine viel einfachere innere Körnerschicht der Retina (vgl. Kohl).

Das Auge von **Typhlops lumbricalis**, welches Muhse 1903 und Eigenmann 1909 beschreibt, zeigt im ganzen ähnliche Verhältnisse wie die der beiden zuvor erwähnten Arten.

Rhineura floridana. Auch dies ist eine blinde Schlange. Ihre Augen sind von Eigenmann beschrieben worden. Sie sind zweifellos stärker degeneriert als die der vorigen Arten.

So sind die Augenmuskeln geschwunden, die Cornea nicht differenziert, die Linse fehlt oft und zeigt, wenn vorhanden, große individuelle Verschiedenheiten, besteht aber im besten Falle aus einem kugeligen Zellhaufen mit ihn umgebender Kapsel, kann übrigens auch im einen Auge eines Individuums stärker degeneriert sein als im anderen. Der Glaskörper ist so gut wie ganz geschwunden. Das Pigmentepithel ist in sehr verschiedenem Grade pigmenthaltig, von größerer Ausdehnung als die optische Retina und verschiedentlich gefaltet. Eine Irisanlage ist gar nicht mehr erkennbar, das Pigmentepithel geht — mit anderen Worten — direkt in die optische Retina über.

In der Retina sollen Stäbchen und Zapfen fehlen; die übrigen Schichten in ihr sind erkennbar, mit Ausnahme der Nervenfaserschicht, wie denn auch die Fasern des Nervus opticus teilweise nur sehr schwer zu erkennen sind.

Amphisbaena punctata. Auch die Augen dieser fußlosen Eidechsenart sind nach Payne und Eigenmann hochgradig rudimentiert, namentlich — wie Eigenmann 1909 hervorhebt — in den mehr „aktiven" Teilen des Auges. Die Sklera, welche Knorpeleinlagerungen zeigt, die Cornea, der Glaskörper, das Pigmentepithel zeigen keine erhebliche Rück-

Digitized by Google

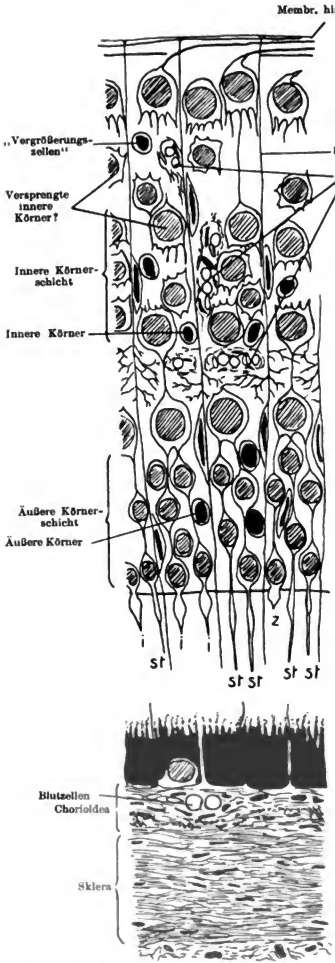

Fig. 429. **Schnitt durch Retina, Pigmentepithel, Chorioidea und Sklera von Talpa.** Nach KOHL.

bildung, außer die der Größe. Auch die Retina zeigt alle Schichten inkl. deutlich ausgebildete Zapfen — Stäbchen fehlen.

Dagegen fehlen die Augenmuskeln gänzlich, desgleichen die Iris. Fast bis zum Schwunde rudimentiert ist die vordere Augenkammer.

Die Linse hat ihre normale Gestalt und Lage, entbehrt aber der Linsenkapsel, und ihr Inneres besteht, soweit erkennbar, nur aus unregelmäßig geformten großen Zellen ohne Linsenfaserbildung.

Säugetiere.

Die Augen der amerikanischen Höhlenratte, Neotoma magister, zeigen nach EIGENMANN keine Degeneration, sondern in der Vergrößerung des ganzen Auges und der Linse eher Anpassungen an das Leben im Dunkeln.

Talpa europaea, Maulwurf. Der außerordentlich eingehenden Untersuchung KOHLS, welche nicht nur das ausgebildete Tier und elf Embryonalstadien umfaßt, sondern auch individuelle Unterschiede genauer erörtert, entnehmen wir das Folgende:

Wie die Größenverhältnisse des Auges überhaupt, so sind auch

Digitized by Google

diejenigen der Netzhaut bei den einzelnen Individuen sehr verschieden. Dazu gesellen sich individuelle Unterschiede speziellerer Art. Allgemeingültig erscheint folgendes.

Mit rudimentären Amphibien- und Reptilienretinae hat diese rudimentäre Säugerretina die erhebliche relative Größe und die geringe Anzahl der Zellelemente gemein, aber wie wir es schon bei Proteus fanden, so ist auch bei Talpa die absolute Dicke der Retina der des Menschen und anderer Säugetiere gleich.

Die Schichtenfolge ist einigermaßen die normale. Die Sehzellen lassen Stäbchen (*st* in Fig. 429) und Zapfen (*z*) unterscheiden, ferner noch indifferente Gebilde (*i*), die entweder zu Stäbchen oder zu Zapfen werden können.

Auf die Schicht der äußeren Körner folgt nach innen eine Lage großer gangliöser Elemente, die ich wiederum als „versprengte innere Körner" (Bipolarenzellen?) ansprechen möchte (KOHLS Zwischenganglienzellen).

In der äußeren retikulären Schicht sind die feinen Radialfasern (MÜLLERschen Stützfasern) mit feinen, vielfach verästelten Verzweigungen versehen.

Innere Körnerschicht, innere retikuläre Schicht und Ganglion opticum-Schicht dürften nicht ganz scharf voneinander getrennt sein.

Die Kerne der MÜLLERschen Stützfasern liegen teils in der äußeren, teils in der inneren Körnerschicht.

Wie bei anderen Reptilien, so läßt auch bei Talpa KOHL die einzelnen Zellarten miteinander in fädige Verbindung treten. Hierin, sowie in der Annahme, die Radialfasern durchsetzten die Membrana limitans externa und gehörten dem Bindegewebe an, werden wir KOHL kaum zu folgen haben.

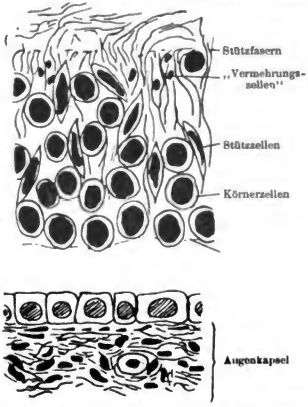

Fig. 430. **Querschnitt durch Netzhaut und Augenwand eines 4,5 mm langen Talpaembryos.** Nach KOHL.

Hinsichtlich der Histogenese der Retina ist vor allem zu bemerken, daß die Entwicklung der Netzhaut vom Augenhintergrund her beginnt, so daß auf allen Embryonalstadien wie auch noch beim erwachsenen Tiere die Sehzellen hier weiter entwickelt sind als in peripheren Teilen. Beim jüngsten Embryo (von 4,5 mm Länge) unterscheidet man nur erst Stützzellenkerne und nervöse Zellen (Fig. 430). Letztere, alle untereinander noch gleich, rücken bald in die äußere Hälfte der Netzhautdicke. Die Sehzellen sind als solche durch etwas gestrecktere Form und epitheliale Aneinanderreihung erst bei 6,7 mm Länge zu erkennen. Sie bilden dann die über die bei 10 mm Länge deutlich werdende Membrana limitans externa reichende Fortsätze aus und lassen sich bei 22,3 mm Länge des Embryos bereits in Stäbchen

Digitized by Google

Zapfen und noch indifferente Sehelemente einteilen. Die Entwicklung scheint sich, nach KOHLS Meinung, nie zu vollenden, sondern bis ins hohe Alter finden sich noch, wie schon angedeutet, unentwickelte Elemente vor. Demnach tritt nach KOHL „beim Maulwurf in der Ausbildung der Sehzellenschicht bei, oder kurz nach der Geburt eine Hemmung ein, und zwar in den meisten Fällen auf einer Stufe, auf welcher in normalen Augen die gleichmäßige Ausbildung dieser Netzhautschicht eben erst begonnen hat".

Währenddem die ursprünglich diffuse Zellen- oder „Körnerschicht" am äußeren Rande die Sehzellen erzeugt, bilden sich bald darauf aus ihr an ihrem inneren Rande die „inneren Ganglienzellen" („versprengte innere Körner" in Fig. 429). Aus „Körnerzellen", welche derselben Schicht entstammen und weiter nach innen rücken, wo zuerst fast nur die Radialfaserkerne hingeraten waren, bilden sich dann ferner die nervösen Zellelemente der übrigen Schichten.

Die „Vergrößerungszellen", welche zur Vermehrung der Grundsubstanz der Retina dienen sollen (?? F.), finden sich schon von Anfang an in der inneren Netzhauthälfte.

Das Deckepithel ist auf den frühesten Embryonalstufen noch pigmentfrei, dann aber beginnt die Pigmenteinlagerung, und zwar an dem der Retina zugekehrten Teile der Zellen, wie bei anderen Säugern. Auch beginnt dieser Vorgang im Netzhautzentrum, um sich peripherwärts auszubreiten. Auch bilden sich allmählich Fortsätze der Pigmentzellen gegen die Retina hin. Ihre Spitzen sind stets pigmentfrei, jedoch in verschiedenem Maße, was von der Belichtung abhängen wird.

Der Sehnerv existiert auf den frühesten Embryonalstadien nach KOHL nur erst als Augenblasenstiel, in welchen dann die langen, von den Optikusganglienzellen ausgehenden Fasern eindringen. Chiasma nervi optici vorhanden. Daß neben den zentripetalen auch zentrifugal sich entwickelnde Fasern vorkommen, bestreitet KOHL für den Maulwurf entschieden. Die beiden Scheiden des Sehnerven sind am ausgebildeten Tier deutlich erkennbar.

Intraokulare Blutversorgung. Die Arteria centralis retinae tritt „mit dem Bindegewebe der fötalen Augenspalte" ins Innere des Bulbus und zieht sich ungeteilt bis zur Linse hin, wo sie das embryonale Linsengefäßsystem bildet. Letzteres reduziert sich allmählich, und von ihm biegen proximalwärts durch den Glaskörper und die Membrana limitans interna retinae Abzweigungen in die Retina hinein, während inzwischen ein Stamm aus dem Chorioidea-Gefäßsystem längs dem Optikus ins Auge eindringt und zahlreiche Zweige in die Retina entsendet. Je weiter sich diese Netzhautgefäße entwickeln, um so mehr gehen die vorher erwähnten zurück, desgleichen die des Glaskörpers. Doch fehlen auch im erwachsenen Maulwurfsauge Gefäße in der Gegend des hinteren Linsenpoles nie.

Vorübergehend finden sich auch Gefäße in der Membrana descemeti sowie ein der Iris vorgelagertes großes Ringgefäß.

Die Entwicklung der intraokularen Vaskularisation der Retina weicht somit in mehrfacher Hinsicht von den bei sonstigen Säugern beobachteten Verhältnissen ab, wenn vorstehende Angaben sich in allem als richtig erweisen.

Iris und Ciliarkörper entwickeln sich beide erst ziemlich spät und bleiben auf wenig ausgebildeter Stufe. Doch findet sich nach KOHL

Digitized by Google

sowohl etwas Pigment in der Pars mesoblastica iridis des erwachsenen Tieres, als auch ein Ciliarmuskel von schwacher Ausbildung.

Für die Linse des Maulwurfs legen wir die Angaben RABLS, welche diejenigen von RITTER und KOHL präzisieren, zugrunde. Die Epithelzellen zeigen im Gegensatz zum Verhalten normaler Säugerlinsen, aber in Übereinstimmung mit dem, oder vielmehr in Übertreffung des bei Fledermäusen Beobachteten, nicht die leiseste Andeutung von Meridionalreihen. Auch sonst ist das Epithel unregelmäßig, desgleichen die Linsenfasermasse, deren Zellen nur zum Teil „Fasern" heißen können; zum Teil haben sie die unregelmäßigsten Formen. Nirgends kommt es zu einem Kernschwunde bei ihnen. Ein Cavum lenticuli persistiert dauernd. Die Kapsel ist dünn und hat etwa 0,001 mm Dicke.

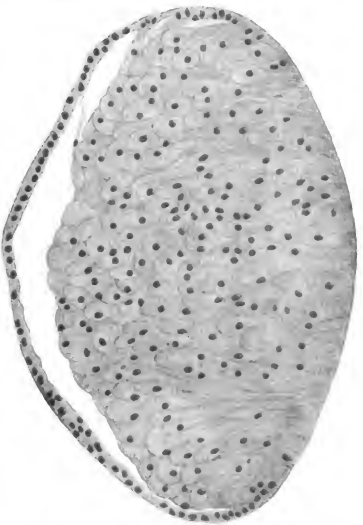

Fig. 431. **Linse des Maulwurfs.** Nach RABL.

Was die Entwicklung der Maulwurfslinse betrifft, so ist schon die erste Anlage des Organs kleiner und zellenärmer als bei anderen Säugern. Von da aus entwickelt es sich aber nicht in ganz gerader Linie zum fertigen Zustande, sondern vorübergehend ist eine deutliche faserige Struktur bemerkbar, die später wieder fast völlig verloren geht. Vgl. hierzu PETER.

Eine das Pigmentepithel umschließende, stark blutführende Schicht müßte Chorioidea heißen, wenn sie auf fertigem Zustande noch als gesonderte Schicht existierte. Sie ist aber durch Bindegewebszüge fest verwachsen mit einer gegen außen immer lockerer und welliger werdenden Bindegewebsschicht, der Sklera.

Mehr normal ausgebildet ist die Cornea, wennschon das Hornhautepithel oft nur aus einer Zellenschicht, die dann Rete Malpighii genannt werden kann, besteht.

In schwacher Entwicklung kann man ein Ligamentum pectinatum erkennen.

Die typischen sechs Augenmuskeln sind sämtlich vorhanden, doch zeigen sie sehr ungleiche Entwicklung der Querstreifung, die sogar ganz fehlen kann.

Die Lidspalte, vorübergehend meist völlig geöffnet, ist beim ausgebildeten Tier gewöhnlich wenigstens teilweise wieder geschlossen durch

Digitized by Google

hineinwandernde Elemente aus dem Stratum corneum der äußeren Lidflächen.

Wie ich M. WEBER entnehme, soll bei **Talpa coeca** aus Südeuropa vollständiger Verlust der Lidspalte und damit vollständige Blindheit vorkommen.

Squalops aquaticus. Von dem Auge des amerikanischen Wassermaulwurfs, Squalops aquaticus var. machrinus, hat SLONAKER 1902 Bau und Entwicklung beschrieben. Eingebettet in Muskeln, liegt es „unter der Haut", kommt also mit dem Tageslicht — im Gegensatz zum Auge unseres europäischen Maulwurfs — in keine Berührung mehr und ist auch stärker degeneriert als dieses. Allerdings kommt es wohl zu keinem Zusammenwachsen der Lidränder, sondern zwischen beiden bleibt ein mikroskopischer Spalt.

Die sowohl Stäbchen wie auch Zapfen enthaltende Retina erscheint sehr verdickt, nimmt den größten Teil des Augeninneren ein und läßt kaum Raum für einen Glaskörper; wie es freilich auch bei den nicht rudimentierten kleinen Augen junger Fischlarven ist.

Der Nervus opticus zeigt ein Verhalten, wie es ähnlich STUDNIČKA bei Protopterus beschrieben hat: Septa scheiden die Fasermasse in einzelne Bündel.

Die Arteria centralis persistiert auch hier (wie bei Talpa) und erscheint unverhältnismäßig groß: Vom Optikuseintritt aus zieht sie zur hinteren Linsenfläche. Hier zweigt sie sich auf und verteilt sich über die hintere Linsenfläche sowie über die Oberfläche der Retina. Feinere Äste dringen in die Retina ein.

Die Linse variiert sehr in Form und Größe, von fast sphärischer bis zu ganz irregulärer Form. Ebenso variabel, doch stets undifferenziert bleibend, nie zu Fasern auswachsend, sind die Linsenzellen.

Über Pigmentepithel, Chorioidea und die schwache Irisanlage ist nichts Besonderes zu sagen.

Chrysochloris. Das Auge liegt in in einem wohlentwickelten Konjunktivalsack, der sich mit einer zylindrischen, wohl als Rest des Lidspalts aufzufassenden, doch nicht mehr dem Lichtzutritt dienenden Ausführungs-Tube nach außen öffnet. Augenmuskeln fehlen, Sklera und Chorioidea werden durch eine fibröse „Sklerochorioidea" repräsentiert. Der Glaskörper fehlt völlig, da das ganze Augeninnere von der Retina eingenommen wird. Eine sehr „degenerierte Iris" wird vom Verf. erkannt in einer wohlausgebildeten Schicht, die, keine Pupille freilassend, die vordere von der fast völlig obliterierten hinteren Augenkammer trennt. Als Rest der Linse ist eine unregelmäßige Zellenmasse in fibröser Scheide zu erkennen.

Auffallend wenig ist dagegen die Retina degeneriert, ihre Schichten, einschließlich Stäbchen und Zapfen, sind mehr oder weniger deutlich erkennbar. Am meisten degeneriert erscheint die Ganglion opticum-Schicht. Der Optikus ist trotzdem meist deutlich erkennbar.

Im ganzen ist dies Auge zweifellos stärker degeneriert als das von Talpa und Squalops, doch nicht so stark wie das folgende und letzte, das wir zu besprechen haben, das von Notoryctes (SWEET 1909).

Digitized by Google

Notoryctes typhlops. Das Auge dieses maulwurfähnlichen Beuteltieres ist nach der Untersuchung von SWEET unter der unverändert darüber hinwegziehenden Haut gelegen, die vermutlich epidermoidale Tastorgane trägt.

Konjunktivalsack und Tränendrüsen sind vorhanden, ersterer hat jedoch keine Öffnung mehr nach außen.

Die Augenmuskeln sind anomal gelagert und individuell sehr verschieden entwickelt, die drei Augenmuskelnerven fehlen. (Die Muskeln werden durch Zweige des Nervus ophthalmicus innerviert.)

Die Hornhaut ist von der Sklera nicht unterscheidbar.

Linse, Glaskörper und Pupille fehlen stets.

Die Iris wird nur manchmal durch einzelne verlängerte Kerne dargestellt. Pupille fehlt.

Das Pigmentepithel ist sehr entwickelt, es bildet namentlich distal eine sehr geräumige Matte, proximal ist es etwas dünner.

Stäbchen und Zapfen fehlen; die Retina besteht aus einer wenig differenzierten Zellmasse.

Sehnervfasern konnten, namentlich innerhalb des Auges, nur selten und mit Mühe wahrgenommen werden.

Es ist dies zweifellos eins der am stärksten rudimentierten Augen, die wir überhaupt kennen, vergleichbar vielleicht mit dem der blinden Schlange Rhineura.

d) Rückblick.

Ein Rückblick über die rudimentären Augen führt zunächst zu der Erkenntnis, daß am ehesten die Cornea „regressive" Veränderungen erfährt. Bei schwacher, beginnender Rudimentation des Auges, wie bei Protopterus, Cryptobranchus und einigen Tiefsee-Pediculaten sind nur an dieser Membran, bzw. an ihr die wesentlichsten Veränderungen zu bemerken. Diese Tatsache ist wohl nicht in der Weise zu deuten (wie ähnliches manchmal bei Wirbellosen versucht wurde), daß die „periphersten" Teile als solche der Rükbildung zuerst anheimfielen, sondern die Cornea scheint besonders leicht Veränderungen einzugehen, gleichsam als ob sie ein relativ wenig differenziertes Gewebe darstellte.

Die Sklera, von der man dies zwar auch sagen könnte, reduziert sich nicht so rasch, was darauf beruhen dürfte, daß sie — wie wir oftmals sahen — an und für sich auch bei vollwertigen Augen die Tendenz hat, aus Raumgründen oft um so dicker zu sein, je kleiner das ganze Auge im Verhältnis zum Tiere. So kann es uns nicht verwundern, daß bei Cryptobranchus eine immens massive Sklera gemeldet wird[1]), dgl. bei Benthobatis, und daß bei Proteus sich in jedenfalls nicht schwächerer Entwicklung als bei taglebigen Urodelen ein Skleraknorpel vorkommt, der sich sogar postembryonal noch zunehmend entwickelt.

An der mittleren Augenhaut ist starke Rudimentation namentlich im Gebiet der Iris und des Ciliarkörpers durchaus an der Regel. Nie wurde bei Fischen oder Amphibien ein Linsenmuskel, ein Processus falciformis oder etwas ähnliches gefunden. Ganz schwindet dagegen die Chorioidea wohl nie, eine gewisse Vaskularisation der die Retina und das Deckepithel umhüllenden Schicht bleibt immer erhalten, wennschon

1) Allerdings versah ich diese Angabe oben mit einem Fragezeichen.

Digitized by Google

diese Schicht bei gleichfalls stark rudimentierter Sklera mit ihr zusammen ein „Sklero-Chorioidea" ergeben kann.

Die Linse ist mitunter in ziemlich guter Ausbildung erhalten, namentlich bei Teleostiern, und in manchen dieser Fälle wohl als Folge einer vollwertigen Funktionierung des Auges zur Zeit des Larvenlebens. In anderen Fällen ist sie auf einer „embryonalen" Stufe ausgebildet, auch kann sie gänzlich fehlen oder postembryonal schwinden (Proteus).

Die Retina läßt ihren rudimentierten Zustand meist an der Größe und der geringen Zahl ihrer zelligen Elemente erkennen, ferner daran, daß ihre Schichtenfolge bis zu gewissem Grade in Unordnung gerät und unkenntlich wird. Unkenntlich wird auch oft der Unterschied von Stäbchen und Zapfen — wie manchmal das offene Eingeständnis der untersuchenden Autoren, öfter noch deren Meinungsverschiedenheiten zeigen.

Das Deckepithel ist merkwürdigerweise nur in seltenen Fällen — bei Myxine, Bdellostoma, manchmal Proteus — durch den Verlust des Pigments ausgezeichnet. Außerdem fehlt Pigment bei Benthobatis, wie auch bei Selachiern mit nicht rudimentierten Augen. In der Regel bleibt das Pigment erhalten, ja nicht selten (Typhlogobius, Pediculaten) erfährt es sogar mindestens relativ eine Zunahme. Es scheint bei ihm etwas ähnliches wie bei der Sklera vorzuliegen oder wenigstens bei rudimentierten Augen offenbar zu werden, und dies könnte mit der öfter geäußerten Ansicht, daß Pigment im Organismus gelegentlich zur Ernährung bestimmter Bestandteile verwendet werden kann, in gewissem Einklange stehen: ein rudimentierendes Auge erleidet eher zu starke als zu schwache Ernährung und genehmigt daher reichliche Pigmentbildung.

Das wären etwa die Haupteigenschaften, welche rudimentäre Augen auszeichnen.

Eine wichtige Frage ist nun: wie verhält sich genetisch das rudimentäre Auge zum vollausgebildeten? Drei Möglichkeiten gibt es, die gesondert zu betrachten sind:

a) Ist das rudimentäre Auge einfach ein embryonales Auge? Kommt es zustande, indem der Entwicklungsprozeß bei normalem Ablaufe sich verlangsamt und demgemäß auf „embryonaler" Stufe stehen bleibt? (Rudimentation durch Retardation.)

b) Ist phylogenetisch oder gar ontogenetisch eine Entwicklungsumkehr, rückläufige Entwicklung oder Involution anzunehmen, so daß von einem gewissen Höhepunkt der Entwicklung ab die früher durchgemachten Stadien in umgekehrter Reihenfolge jemals wirklich durchlaufen werden? (Rudimentation durch Involution.)

c) Oder sind schließlich die zur „Rückbildung" führenden, das Organ dem Schwunde nahe bringenden Umbildungen cänogenetischer Art, Neubildungen, neue Vorgänge, die natürlich zu keiner ausgesprochenen Organbildung führen würden? (Rudimentation durch Cänogenese.)

a) Wohl in keinem Falle können wir lediglich von einer Rudimentation durch retardierte Entwicklung sprechen. Immerhin finden sich kaum verkennbare Anzeichen dafür, daß dieses Moment eine Rolle spielt. Sie liegen in dem oft recht geräumig bleibenden Spalt zwischen Innen- und Außenblatt der Retina, ferner in dem oft typisch „embryonalen" Bau der Linse, schließlich — bei Talpa — im Persistieren der embryonalen intraokularen Vaskularisation.

Digitized by Google

b) Diese Tatsachen jedoch im Sinne einer umgekehrten, rückläufigen Entwicklung aufzufassen, liegt m. E. kein Grund vor. Weder sprechen embryologische Tatsachen, noch phylogenetische Erwägungen für die Annahme, daß, wie ganz besonders E. SCHULTZ meint, die Umkehrbarkeit der Entwicklungsprozesse eine generelle Eigenschaft der lebenden Organismen sei;

c) cänogenetische Rückbildungen dürften dagegen überall, auch wo wir, wie bei Proteus, Amblyopsis, Typhlogobius, Talpa, Typhlotriton, die Rückbildung noch ontogenetisch vonstatten gehen sehen, bis zu gewissem Grade eintreten. Bemerkt sei z. B. nur dies: daß der Schwund der Linse selbstverständlich nichts anderes als eine cänogenetische Rückbildung ist, weit verschieden von einer rückläufigen Entwicklung oder Involution.

NB. Ich verkenne nicht die hohe Bedeutung der KAMMERERschen Beobachtung, daß sich das Proteusauge, obwohl seit ungezählten Generationen rudimentär, durch bloße Lichteinwirkung wieder zu vollster Entwicklung bringen läßt. Was hier vorliegt, ist kein Rücklaufen der Entwicklung, sondern ein Rücklaufen der Rudimentierung, also etwas viel spezielleres als das, was E. SCHULTZ fordern müßte. Und es dürfte mit der Labilität des Amphibienorganismus überhaupt, die sich auch in der erblichen Modifizierbarkeit des Fortpflanzungsmodus bei den verschiedensten Arten dokumentiert, zusammenhängen.

Schließlich noch einige Worte darüber, wie sich die rudimentären Augen zu den systematischen Augenkategorien verhalten.

Wir konnten bei Benthobatis an den großen Knorpelmengen und anderen deutlichen Merkmalen noch das Selachierauge, bei Typhlops am Ciliarkörper noch allenfalls das Schlangenauge erkennen, die kugelrunden Linsen von manchen blinden Knochenfischen lassen noch das Fischauge erkennen. Unschwer wird man das Talpaauge als ein Säugerauge diagnostizieren.

Dagegen kann es in anderen Fällen, so bei den rudimentären Amphibien- und ganz besonders Cyclostomenaugen, ferner bei Rhineura oder Notoryctes, wohl sehr schwer sein, die Merkmale der systematischen Kategorie noch herauszufinden. Diese Augen haben im wesentlichen nur noch solche Bestandteile, die allen Wirbeltieraugen gemeinsam sind. Es sind rudimentäre Wirbeltieraugen, nicht mehr eigentlich Säuger-, Reptilien-, Amphibien- oder Fischaugen.

Digitized by Google

Literaturverzeichnis.

NB. Von den hier aufgeführten Arbeiten habe ich nicht alle, aber sicherlich mehr als neun Zehntel im Original nachgeschlagen.

Abelsdorff, G. (1898), Physiologische Beobachtungen am Auge der Krokodile. Arch. f. Anat. u. Physiol., Physiol. Abt.

— — (1905), Bemerkungen über das Auge der neugeborenen Katze, im besonderen die retinale Zellenschicht. Arch. f. Augenheilk., Bd. 53.

— — (1905), Notiz über die Pigmentierung des Sehnerven bei Tieren. Arch. f. Augenheilk., Bd. 53.

Abelsdorff, G. und **Wessely, R.** (1909), Vergleichend-physiologische Untersuchungen über den Flüssigkeitswechsel des Auges in der Wirbeltierreihe. Arch. f. Augenheilk., Bd. 64.

Addario, C. (1902), Sulla structura del vitreo embrionale e dei neonati, sulla matrice del vitreo et sull' origine della Zonula. Pavia.

— — (1903), Sull' istogenesi del vitreo nell' occhio dei Selaci. Monit. Zool. Ital., anno 13. Suppl.

Agababow (1893), Die Innervation des Ciliarkörpers. Anatom. Anz. No. 17.

— (1893), Über die Nervenendigungen im Ciliarkörper bei Säugern und beim Menschen. Inaug-Diss. Kasan.

— (1897), Untersuchungen über die Natur der Zonula ciliaris. Arch. mikr. Anat., Bd. 50.

Aichel, O. (1896), Zur Kenntnis des histologischen Baues einiger Teleostier. Inaug.-Diss. Erlangen

Albers (1808), Bemerkungen über den Bau der Augen verschiedener Tiere. Denkschr. d. Kgl. Akad. d. Wiss., München.

Allen, B. M. (1905), The Eye of Bdellostoma Stouti. Anatom. Anz., Bd. 26, p. 208 bis 211.

Altmann, R. (1881), Über embryonales Wachstum. Leipzig.

Andreae, A. (1909), Die inneren Irisschichten der Hausvögel. Inaug.-Diss. Zürich.

Angelucci, Ant. (1881), Über Entwicklung und Bau des vorderen Uvealtraktus der Vertebraten. Arch. mikr. Anat., Bd. 19.

Arnold, J. (1863), Über die Nerven und das Epithelium der Iris. Arch. pathol. Anat. u. Physiol., Bd. 27, p. 366.

— — (1869), Die Vorgänge bei der Regeneration epithelialer Gewebe. Experimentell bearbeitet. Virchows Archiv, Bd. 46.

Assheton (1893), On the development of the optic nerv of Vertebrates and the chorioideal fissure of embryonic life Quart. Journ. of micr. science, Vol. 34.

Babaraschew (1892), Beitrag zur Anatomie der Linse. Arch. f. Ophthalmol., Bd. 38.

Babuchin (1863), Beiträge zur Entwicklungsgeschichte des Auges, besonders der Retina. Würzburger naturwiss. Zeitschr., Bd. 4.

Bach, L. (1893), Über die Gefäße des Pferdeauges mit besonderer Berücksichtigung der Gefäßversorgung der Aderhaut. Jahrb. d. phys. med. Gesellsch. Würzburg, No. 11.

Balducci, E. (1905), Osservazioni e considerazioni sulla pigmentazione dell' iride dell' Athene Chiaradiae Gigl. Monit. Zool. Firenze,

Baldwin, W. M. (1912), Die Entwicklung der Fasern der Zonula zinnii im Auge der weißen Maus nach der Geburt. Arch. f. mikroskop. Anat., Bd. 80, Abt. 1.

Baquis, E., Sulla retina della foina. Anatom. Anz., No. 13 u. 14.

Barkow, H., Anatomisch-physiologische Untersuchungen, vorzüglich über das Schlagadersystem der Vögel. Merkels Arch. f. Anat. u. Physiol., Jahrg. 1829 u. 1830.

Bartels, M. (1908), Über Primitivfibrillen in den Axenzylindern des Nervus opticus und über die Wertung variköser Axenzylinder. Arch. f. Augenheilk., Bd. 59.

— — Die fibrilläre Struktur der Ganglienzellenschicht der Netzhaut (Ganglion opticum). Zeitschr. f. Augenheilk., Bd. 11.

Digitized by Google

Beauregard, H. (1876), Recherches sur les réseaux vasculaires de la chambre postérieure de l'oeil des vertébrés. Annales des sc. natur., 6me série, Zool., T. H.
— — (1881), Encéphale et nerfs crâniens du Ceratodus forsteri. Journal de l'anatomie et de la physiologie normales et pathol. de l'homme et des animaux.
Beer, Th. (1892), Studien über die Akkommodation des Vogelauges. Arch. d. ges. Phys., Vol. 53.
— — (1894), Die Akkommodation des Fischauges. Pflügers Archiv f. d. ges. Physiol., Bd. 58.
— — (1898), Die Akkommodation des Auges bei den Reptilien. Pflügers Archiv f. d. ges. Physiol., Bd. 69.
— — (1898), Die Akkommodation des Auges bei den Amphibien. Ibid. Vol. 73.
Berger, E. (1881), Das Auge, in: Zur Anatomie und Physiologie von Luvarus imperialis. Krukenberg, vergleichend-physiologische Studien, Bd. 4.
— — (1882), Zur Kenntnis vom feineren Bau des Sehnerven. Arch. f. Augenheilk., Bd. 11.
— — (1883), Beiträge zur Anatomie des Sehorgans der Fische. Morphol. Jahrb., Bd. 8.
Bergmeister, O. (1877), Beiträge zur Entwicklungsgeschichte des Säugetierauges. Mitt. a. d. embryol. Inst. d. K. K. Univ. in Wien, Bd. 6.
Berlin, R. (1882), Der normale Augenhintergrund des Pferdes. Zeitschr. f. vergl. Ophth., I, Heft 2.
Bernd, H. (1905), Die Entwicklung des Pekten im Auge des Hühnchens aus den Blättern der Augenblase. Inaug.-Diss. med., Bonn, 28. März 1905. Bonn.
Bernhardt, M. (1907), Über Vorkommen und Bedeutung markhaltiger Nervenfasern in der menschlichen Netzhaut. Berl. klin. Wochenschr.
Bibrach (1910), Über den Zentralkanal des Glaskörpers. Gräfes Arch., Bd. 76.
Bielschowsky, M., und **Pollack, B.,** Zur Kenntnis der Innervation des Säugetierauges. Neurol. Zentralbl., Jahrg. 23.
Biesiadlecki, A. v. (1860), Über das Chiasma nerv. optic. des Menschen und der Tiere. Sitzungsber. d. math.-naturw. Klasse der kais. Akad. d. Wissensch. Wien, Bd. 42.
Blochmann, F. und **Husen, v.** (1911), Ist der Pekten des Vogelauges ein Sinnesorgan? Biol. Zentralbl., Bd. 31.
Blumenbach (1815), Handb. der vergl. Anat.
Boddaert, G., Zur Histologie der Cornea. Zentralbl. f. d. med. Wissensch., 9. Jahrg.
Boeke, J. (1902), Over den bouw der lichtcellen, de neurofibrillen, de ganglioncellen en de innervatie de dwarstgestreppte spieren by Amphioxus lanceolatus. Kon. Akad. Wetensch. Amsterdam.
— — (1908), Das Infundibularorgan im Gehirn des Amphioxus. Anat. Anz., Bd. 32.
Boryslekiwicz, M. (1887), Untersuchungen über den feineren Bau der Netzhaut. Leipzig und Wien, Toeplitz und Deuticke.
Boveri, Th. (1904). Über die pylogenetische Bedeutung der Sehorgane des Amphioxus. Zool. Jahrb., Suppl.-Bd. 7.
Brass, A., Die Akkomodation des Auges der Knochenfische. Zeitschr. f. d. ges. Naturwissensch., III. F., Bd. 5.
Brauer, A. (1908), Die Tiefseefische. II. Anat. Teil. In: Wissensch. Ergebnisse der deutsch. Tiefseeexpedition; herausgeg. von C. Chun. Jena, G. Fischer.
Brücke, E. (1843), Über den inneren Bau des Glaskörpers. Müllers Arch. f. Anat. u. wiss. Med.
— — (1845), Nachträgliche Bemerkungen über den inneren Bau des Glaskörpers. Ebenda.
— — (1845), Anatomische Untersuchungen über die sog. leuchtenden Augen bei den Wirbeltieren. Arch. f. Anat., Phys. u. wissensch. Med.
— — (1846), Über den Musculus Cromptonianus und den Spannmuskel der Chorioidea. Müllers Arch. f. Anat. u. Phys.
— — (1847), Anatomische Beschreibung des menschlichen Augapfels. Berlin.
Burckhardt, R. (1847), Das Zentralnervensystem von Protopterus annectens. Berlin.
Cajal, S. Ramón y (1892), La Rétine des Vertébrés. La cellule, T. 9, 1e fasc.
— — (1894), Die Retina der Wirbeltiere. Untersuchungen mit der Golgi-Cajalschen Chromsilbermethode und der Ehrlichschen Methylenblaufärbung. Deutsch von Greeff. Wiesbaden.
— — (1899), Die Struktur des Chiasma nervorum opticorum nebst einer allgemeinen Theorie der Kreuzung der Nervenbahnen. Deutsch von J. Bresler. Leipzig.

Digitized by Google

Cajal, S. Ramón y, Nouvelles observations sur l'évolution des neuroblastes, avec quelques remarques sur l'hypothèse neurogénétique le Hensen-Held. Anat. Anz., Bd. 32.
— — Das Neurofibrillennetz der Retina. Übers. von Fr. Kopsch, Internat. Monatsschrift f. Anat. u. Physiol., Bd. 21.
Campos, La portion réfléchie de la membrane hyaloide. Arch. d'ophthalmologie, T. 18.
Canfield, W. B. (1886), Vergleichend anatomische Studien über den Akkomodationsapparat des Vogelauges. Arch. mikr. Anat., Vol. 28.
Carini, A. (1892), Osservazioni sull' origine del vitreo. Monit. zool. ital. anno 10. Suppl. p. 33—39.
Carrière, J. (1885), Die Sehorgane der Tiere, vergleichend anatomisch dargestellt. München und Leipzig.
Chatin, J., Sur les variations de la sclérotique chez les vertébres. Compt. rend. Acad. Sc., T. 151.
— — Sur la bague scléroticale postérieure des oiseaux. Compt. rend. Acad. Sc., T. 151.
Chiarini, P. (1906), Cambiamenti morfologici che si verificano nella retina dei vertebrati dei rettili, degli ucelli e dei mammiferi. Boll. d. R. Accad. Med. di Roma.
— — (1906), Changements morphologiques qui se produisent dans la rétine des vertébrés par l'action de la lumière et de l'obscurité. II. La rétine des reptiles, des oiseaux et des mammifères. Archives italiennes de Biologie, T. 45.
Chievitz, J. H. (1887), Die Area und Fovea centralis retinae beim menschlichen Fötus. Internat. Monatsschr. f. Anat. u. Physiol., Bd. 4.
— — (1890), Untersuchungen über die Entwicklung der Area und Fovea centralis retinae. Arch. f. Anat. u. Entwicklungsgeschichte.
— — (1889), Untersuchungen über die Area centralis retinae. Arch. f. Anat. u. Phys., Anat. Abt., Suppl.-Bd.
Chievitz, J. H. (1891), Über das Vorkommen der Area centralis retinae in den vier höheren Wirbeltierklassen. Arch. f. Anat. u. Physiol., Anat. Abt.
Chun, C. (1903), Aus den Tiefen des Weltmeeres, 2. Aufl. Jena, G. Fischer.
Ciaccio, G. V. (1870), Beobachtungen über den inneren Bau des Glaskörpers im Auge des Menschen und der Wirbeltiere im allgemeinen. Untersuch. zur Naturlehre des Menschen und der Tiere, herausgeg. v. Moleschott, Bd. 10.
— — (1875), Osservazioni intorno alla membrana del Descemet eel suo endothelio. Memor. dell' accad. di Bologna. Ser. 3, t. 2.
Cilimbaris, P. A. (1910), Über Pigmentzellen in der Hornhaut des Schafes. Vorl. Mitteil. Arch. f. Anat. u. Entwicklungsgesch., Bd. 75.
Cirincione, S., Über Entwicklung der Capsula perilenticularis. Arch. f. Anat. u. Entwicklungsgesch., Suppl.-Bd. z. Jahre 1897.
— — (1903), Über die Genese des Glaskörpers bei Wirbeltieren. Verh. Anat. Ges., 17. Vers., Anat. Anz., Bd. 23, Ergänzungsheft.
— — (1904), Über den gegenwärtigen Stand der Frage hinsichtlich der Genese des Glaskörpers. Arch. f. Augenheilk. (Knapp und Schweigger). Wiesbaden.
Collin, R., Premiers stades du développement du muscle sphincter de l'Iris chez les oiseaux. Compt. rend. Soc. Biol., T. 55, p. 1035—1056.
Cope, E. D. (1864), On a blind silurid, from Pennsylvania. Proc. Acad. Science. p. 231 ff. Philadelphia.
Cuvier, Leçons de l'anat. comp., T. 2.

Dammerman, H. W. (1910), Der Saccus vasculosus der Fische ein Tiefeorgan. Zeitschr. f. wiss. Zoologie, Bd. 96.
Dean, B., On the Embryo of Bdellostoma stouti. Festschr. zum 70. Geb. v. Kupffer.
Dedekind, (1908), Beiträge zur Entwicklungsgeschichte der Augengefäße des Menschen. Anat. Hefte, Bd. 38, Heft 114.
Deichsel, G. (1908), Beiträge zur Kenntnis des Knochenfischauges mit besonderer Berücksichtigung der Frage nach der Akkommodation. Inaug.-Diss. phil., Breslau.
Denissenko, G. (1881), Über den Bau der äußeren Körnerschicht bei Wirbeltieren. Arch. f. mikr. Anat., Bd. 19.
— — (1881), Über den Bau und die Funktion des Kammes (Pekten) im Auge der Vögel. Arch. mikr. Anat., Bd. 19.
Detail.
— — (1882), Einiges über den Bau der Netzhaut des Aales. Arch. f. mikr. Anat., Bd. 21.
Stäbchen und Zapfen vorhanden. Weiteres Detail.
Desmoulins (1825), Anat. du syst. nerv., T. 1. Paris.

Digitized by Google

Dexler (1897), Untersuchungen über den Faserverlauf im Chiasma des Pferdes und über den binokulären Sehakt dieses Tieres. Arb. a. d. Inst. f. Anat. u. Phys. d Zentralnervensystems a. d. Wien. Univ., Heft 8.

Deyl, J. (1895), Zur vergleichenden Anatomie des Sehnerven. I. Bull. intern. de l'Acad. des sciences de l'emp. François Joseph I. Prague

— — (1896), Über den Eintritt der Arteria centralis retinae in den Sehnerv beim Menschen. Anat. Anz., Bd. 11.

— — (1896), Über den Sehnerven bei Siluroiden und Acanthopsiden. Anat. Anz., Bd. 9.

Dimmer, Fr. (1894), Beiträge zur Anatomie und Physiologie der Macula lutea des Menschen. Leipzig und Wien, Franz Deuticke.

Dobrowolsky (1871), Zur Anatomie der Retina. Arch. f. Anat. u. Phys., Anat. Abt., S. 221.
Detail.

— (1871), Die Doppelzapfen. Ebendas. p. 208.
Vögel (bespricht sie im Anschluß an M. Schultze).

Dogiel, J. (1870), Über den Musculus dilatator pupillae bei Säugetieren, Menschen und Vögeln. Arch. f. mikr. Anat., Bd. 6.

Dogiel, A. S. (1883), Die Retina der Ganoiden. Arch. f. mikr. Anat., Bd. 22.

— — (1885), Zur Frage über den Bau der Retina bei Triton cristatus. Arch.f. mikr. Anat., Bd. 24.
(Behandelt d. Bipolaren m. d. Landoltschen Endkolben.)

— — (1881), Über das Verhalten der nervösen Elemente in der Retina der Ganoiden, Reptilien, Vögel und Säugetiere. Ant. Anz., Jahrg. 3.

— — (1881), Über die nervösen Elemente in der Netzhaut der Amphibien. Ibid.

— — (1891), Über die nervösen Elemente in der Retina des Menschen. I. Mitt. Arch. f. mikr. Anat., Bd. 38.

— — (1892), Über die nervösen Elemente in der Retina des Menschen. II. Mitt. Arch. f. mikr. Anat., Bd. 40.
Nervenfaserschicht.

— — (1895), Ein besonderer Typus von Nervenzellen in der mittleren gangliösen Schicht der Vogelretina. Anat. Anz., Bd. 10.

— — Neuroglia der Retina des Menschen. Arch. f. mikr. Anat., Bd. 41.

— — (1895), Die Retina der Vögel. I. Mitt. Arch. f. mikr. Anat., Bd. 44.

Dostojewsky, A. (1886), Über den Bau des Corpus ciliare und der Iris von Säugetieren. Arch. f. mikr. Anat., Bd. 28.

Eberth, C. D. (1871 u. 1872), Von den Blutgefäßen. Handbuch der Lehre von den Geweben des Menschen und der Tiere, herausgeg. von Stricker.

Edinger, L. (1906), Einiges vom „Gehirn" des Amphioxus. Anat. Anz., Bd. 28.

— — (1908), Vorlesungen über den Bau der nervösen Zentralorgone, 7. Aufl., Bd. 2. Leipzig.

Eigenmann, C. H. (1899), The Eyes of blind vertebrates of North-America. I. The Eyes of the Amblyopsidae. Arch. f. Entwicklungsmechanik, Bd. 8.

— — The Eyes of the blind Vertebrates of North-America. II. The Eyes of Typhlomolge rathbuni Stejneger. Contributions from the Zool. Laboratory of the Indiana University, No. 29.

— — (1900), Causes of Degeneration in blind Fishes. Popul. Science Monthly., Vol. 57.

— — (1899), Degeneration in the Eyes of the Cold-blooded Vertebrates of the North American Caves. Proc. Indiana-Acad. Sc., p. 31—46, 239, 251—57.

— — (1899), The blind Fishes. Biol. Sect. from the Marine biol. Labor. of Woods Holl.

— — (1899), The Eyes of the Cave Salamander Thyphlotriton. Ebendas.

— — (1900), The Eyes of the blind vertebrates of North-America. VI. Biol. Bullet., Vol. 2. VI.: s. **Muhse.**

— — (1902), The Eyes of Rhineura floridana. Proc. Indiana-Acad. of Sc. for 1901 (cf. auch Proc. Washingt. Acad. of Sciences, Vol. 4).

— — (1909), Cave vertebrates of America. A study in degeneration and evolution. Washington, D. C.
Ausführliche Zusammenfassung.

Eleonskaya, V. (1911), Über die Nervenendigungen in der Sklera der Säuger. Diss. St. Petersburg.

Embden, G. (1901), Primitivfibrillenverlauf in der Netzhaut. Arch. f. mikr. Anat. u. Entwicklungsgesch., Bd. 57.

Digitized by Google

Emery, C. (1876), Sui reflessi iridescenti della Cornea di alcuni pesci ossei. Acad. della Science fisica e mathem.
— — (1878), La cornea dei pesci ossei. Giorn. di sc. nat., Vol. 13.
Engelmann, Th. W. (1867), Über die Hornhaut des Auges. Inaug.-Diss. med., Leipzig.
— — (1884), Über Bewegungen der Zapfen und Pigmentzellen der Netzhaut unter dem Einfluß des Lichtes und des Nervensystems. Comptes rendus der achten Sitzung des internation. med. Kongresses Kopenhagen.
— — (1885), Auszug in: Pflügers Archiv f. d. ges. Physiol., Bd. 35.
Eppenstein, A. (1912), Untersuchungen über den Gehalt an elastischen Fasern unter normalen und pathologischen Verhältnissen. Inaug.-Diss. Berlin.
Eschricht (1838), Beobachtungen an dem Seehundsauge. Arch. d. Anat., Physiol.
Eustachius, B. (1564), Opuscula anatomica. Venetiis.
Ewald, A. und **Kühne, W.** (1877), Die Verdauung als histologische Methode. Verh. d. naturhist.-med. Vereins zu Heidelberg, N. F., Bd. 1.
Ewetsky, Th. v. (1875), Über das Endothel der Membrana descenceti. Untersuch. a. d. pathol. Inst. Zürich, herausgeg. von C. J. Eberth, Heft 3.
Exner, S. und **Januschke,** Das Verhalten des Guanintapetums von Abramis brama gegen Licht und Dunkelheit. Sitzungsber. kais. Akad. d. Wiss. Wien, math.-naturw. Kl., Bd. 114, Abt. 3.

Faber, C. (1876), Der Bau der Iris des Menschen und der Wirbeltiere mit besonderer Berücksichtigung ihrer Muskulatur. Gekrönte Preisschrift. Leipzig.
Falchi, Fr. (1888), Über die Histogenese der Retina und des Nervus opticus. Graefes Archiv f. Ophthalmologie, Bd. 34, Abt. 2.
Fischel, A. (1900), Die Regeneration der Linse. Anatomische Hefte, Bd. 14.
— — (1900), Zur Histologie der Urodelencornea und des Flimmerepithels. Anat. Hefte, Bd. 15, Heft 48.
Fish (1895), The Brain of Desmognathus fusca. Journ. of Morphol.
Flesch, (1876), Über die Zapfenschicht der Schlangenretina. Verh. d. phys. med. Ges. zu Würzburg, Jahrg. 1876 (Sitzungsber. f. 1875), p. III.
Franz, V. (1905), Zur Anatomie, Histologie und funktionellen Gestaltung des Selachierauges. Jenaische Zeitschr., Bd. 40.
— — (1906), Beobachtungen am lebenden Selachierauge. Jenaische Zeitschrift f. Naturwiss., Bd. 41.
— — (1907), Bau des Eulenauges und Theorie des Teleskopauges. Biologisches Zentralblatt, Bd. 27.
— — (1909), Das Auge von Orycteropus afer. Denkschr. med. naturw. Gesellsch., Bd. 15, Jena.
— — (1909), Versuch einer biologischen Würdigung des Vogelauges. Verh. d. Dtsch. Zool. Gesellsch. Leipzig.
— — (1909), Das Vogelauge. Zool. Jahrb., Abt. f. Anat., Bd. 28.
— — (1910), Die japanischen Knochenfische der Sammlungen Haberer und Doflein. Abhandl. d. math.-phys. Klasse d. Akad. d. Wiss. München, Suppl.-Bd. 4, 1. Abhandl. München.
— — (1910), Photographien mit ultraviolettem Lichte. Teil II u. III. Vom Vogelauge. Arch. f. vergl. Ophth., Bd. 1, Heft 3.
— — (1910), Der feinere Bau des Processus falciformis der Knochenfische. Arch. f. vergl. Ophthalmol., Bd. 1, Heft 4, p. 427—443.
— — (1911), Studien zur vergleichenden Anatomie der Augen der Säugetiere. Arch. f. vergl. Ophthalmol., Bd. 2.
— — (1912), Beiträge zur Kenntnis des Mittelhirns und Zwischenhirns der Teleostier. Folia neurobiologica, Bd. 6.
— — (1912), Beitrag zur Kenntnis des Ependyms im Fischgehirn. Biol. Zentralbl.
— — (1912), Histogenetische Theorie des Glaskörpers. Arch. f. vergl. Ophthalmologie, Bd. 3.
Frisch, K. v. (1911), Beiträge zur Physiologie der Pigmentzellen der Fischhaut. Pflügers Arch. f. d. ges. Phys., Bd. 138.
Fritsch, G. (1904), Die Retinaelemente und die Dreifarbentheorie. Physik. Abh. d. Kgl. preuß. Akad. d. Wiss., Abhandlungen nicht zur Akademie gehöriger Gelehrter. II.
— — (1908), Über den Bau und die Bedeutung der histologischen Elemente in der Netzhaut des Auges, besonders am Ort des deutlichsten Sehens, bei verschiedenen Menschenrassen. Verhandl. anat. Gesellsch., 22. Vers., p. 141—145, Berlin.

Digitized by Google

Fritsch, G. (1908), Über Bau und Bedeutung der Area centralis des Menschen. Berlin.
— — (1911), Der Ort des deutlichen Sehens in der Netzhaut der Vögel. Arch. f. mikroskop. Anat., Bd. 78. (Festschr. f. Waldeyer.)
— — (1911), Beiträge zur Histologie des Auges von Pteropus. Zeitschr. f. wiss. Zool., Bd. 98.

Fritz, F. (1900), Über die Struktur des Chiasma nervorum opticorum bei den Amphibien. Jenaische Zeitschr., Bd. 33.

Fritz, W. (1904), Über den Verlauf der Nerven im vorderen Augenabschnitte. Sitzungsber. d. math.-naturw. Klasse d. kais. Akad. d. Wiss. Wien, Bd. 113, Abt. 3, Jahrg.
— — (1906), Über die Membrana descemetii und das Ligamentum pectinatum iridis bei den Säugetieren und beim Menschen. Sitzungsber. d. math.-naturw. Klasse der Kais. Akad. d. Wiss. Wien, Bd. 115, Abt. 3.

Froriep, A. (1891), Über die Entwicklung des Sehnerven. Anat. Anz., 6. Jahrg.
— — (1906), Über die Herleitung des Wirbeltierauges vom Auge der Ascidienlarve. Verhandl. d. anat. Gesellsch., 2. Vers. 1906 (Ergänzungsheft z. Anat. Anz., Bd. 29).
— — (1905), Die Entwicklung des Auges der Wirbeltiere. In: O. Hertwig, Handb. d. vergl. u. exp. Entwicklungslehre d. Wirbeltiere, Bd. 2.

Fuchs, H. E. (1905), Zur Entwicklungsgeschichte des Wirbeltierauges. I. Über die Entwicklung der Augengefäße des Kaninchens. Anat. Hefte, 1. Abt., Bd. 28, Heft 84.
— — (1902), Diskussionsbemerkung zum Vortrag des Grafen Spee. Verhandl. anat. Ges., 16. Vers., Halle a. S.

Fulliquet, G. (1886), Recherches sur la cerveau du Protopterus annectens. Rec. zool. science, T. 3 (Inaug.-Diss.).

Fürst, C. M. (1881), Über die Nerven der Iris. Biolog. Untersuchungen. Stockholm.
— — (1904), Zur Kenntnis der Histogenese und des Wachstums der Retina. Lunds Universitets Årskrift, Bd. 40, Afdeln. 1, Nr. 1, Kongl. fisiografiska sällskapets Handlinger, Bd. 15, Nr. 1. Lund.

Gabriélidès (1906), Note sur le muscle dilatateur de la pupille chez le phoque. Journ. de l'Anat. et de Physiol., Année 42.

Gage, S. P. (1893), The Brain of Diemyctylus viridescens. Wilder Quart. Cent. Book, Ithaka N. Y.

Garten, S. (1907), Die Veränderungen der Netzhaut durch Licht. In: Graefe-Saemisch, Handb. d. ges. Augenheilk., 2. Aufl., Lief. 119—121 u. 128—129. Leipzig.

Gaupp, E. (1904), A. Eckers und R. Wiedersheimers Anatomie des Frosches, Bd. 3, 2. Aufl. Braunschweig.

Gemminger, M. (1853), Über eine Knochenplatte im binteren Sklerotikalsegment des Auges einiger Vögel. Zeitschr. f. wiss. Zool., Bd. 4.

Genderen Stoort, van (1887), Über Form- und Ortsveränderung der Netzhautelemente unter Einfluß von Licht und Dunkel. Arch. f. Ophthalmol., Bd. 32. (Zitiert nach Greeff.)

Goette, Al. (1875), Die Entwicklungsgeschichte der Unke (Bombinator igneus). Leipzig.

Golgi und Manfredi (1872), Anottationi istologiche sulla retina del cavallo. Accad. di med. di Torino. Agosto 2.

Goronowitsch (1888), Das Gehirn und die Cranialnerven von Acipenser. Morphol. Jahrb., Bd. 13.

Greeff, R., Zwillingsganglienzellen in der menschlichen Retina. Arch. f. Augenheilk., Bd. 35.
— — Die Morphologie und Physiologie der Spinnenzellen im Chiasma, Sehnerv und in der Retina. Verh. d. physiol. Gesellsch. zu Berlin, Jahrg. 1893—94.
— — (1894), Über Spinnenzellen im Sehnerven und der Retina. Arch. f. Augenheilk., Bd. 29.
— — (1900), Die mikroskopische Anatomie des Sehnerven und der Netzhaut. In: Graefe-Saemisch, Handb. d. ges. Augenheilk.

Groß, J. (1903), Über die Sehnervenkreuzung bei den Reptilien. Zoolog. Jahrb., Abt. f. Anat. u. Ontogenie, Bd. 17.

Großkopf, Wilh. (1893), Die Markstreifen in der Netzhaut des Kaninchens und des Hasen. Anat. Hefte, Abt. I, Bd. 2 (Heft 4).

Grynfellt, E. (1898), Sur le développement du muscle dilatateur de la pupille chez le lapin. Compt. rend. de l'Acad. des Sc., Paris, T. 127, No. 23.
— — (1898), Sur la membrane de Henle danes l'iris de Mammifères. Soc. de méd. de Montpellier, Mai 1898.

Digitized by Google

Grynfellt, E. (1899), Le muscle dilatateur de la pupille chez les mausifères. Travail du laboratoire d'Histologie de la Faculté de Médecine de Montpellier (M. Vialleton, Professeur). Montpellier, Firmin et Montagne.

— — (1905), Recherches sur l'Epithélium postérieur de l'Iris de quelques oiseaux C. rend. de l'Assoc. des anatomistes. VII. session, Génève.

— — (1906), Sur les muscles de l'Iris des Amphibiens. Compt. rend. de l'Assoc. des Anatom. 8. Réunion. Bordeaux.

— — Les muscles de l'Iris chez les Amphibiens. Bibliogr. anat., T. 15, fasc. 4.

— — (1907), De l'influence de certaines substances employées en histologie comme fixateurs sur le degrée d'ouverture de l'orificep upillaire. Montpellier Médical.

— — (1907), Les bourrelets valvulaires des artères du segment antérieur de l'oeil chez quelques Amphibiens. Compt. rend. de l'Association des anatomistes, 9me réunion. Lille.

— — and **Euzière, J.,** Les vaisseaux de la rétine du congre. Nouveau cas de rétine vasculaire chez les vertébrés inférieurs. Montpellier Médical (S.-A.).

— — (1908), Sur le sphincter de l'Iris chez quelques Téleostéens. Compt. rend. de l'Association des Anatomistes, 10me réunion. Marseille.

— — et **Demelle, A.** (1908), Recherches anatomiques et histologiques sur l'opercule pupillaire des Poissons. In: Bibliogr. Anat., T. 18, fasc. 3, p. 17, 9 Textfig.

— — (1909), Sur la rétine ciliaire des Poissons. Société des sciences de Montpellier, séance du 2. juillet 1909. In: Nouveau Montpellier Médical, T. 19.

— — Le muscle tenseur de la choroïde chez les Poissons. Arch. d'Anatomie microscopique, T. 12, fasc. 3. Paris.

— — (1910), Sur l'Anatomie comparée de l appareil de l'accommodation dans l'oeil des vertébrés. Compt. rend. de l'Assoc. des Anat., 12me réunion. Bruxelles.

— — Les muscles de l'Iris chez les Téléostécus. Bibliographie anatomique. Paris et Nancy, fasc. 3, T. 20.

— — (1910), Sur le muscle tenseur de la choriorde des Téléostécus. Compt. rend. de l'Acad. des sciences. Paris, 14. fév. 1910.

— — (1910), Note sur la membrane de Descemet des poissons osseux. Soc. des Sc. méd. de Montpellier 13. Mai 1910. Nouv. Montpellier Médical, T. 31, p. 85.

— — Études anatomiques et histologiques sur l'oeil du Protopterus annectens. Bull. de l'Acad. de Montpellier. 1911.

Gudden (1874), Über die Kreuzung der Fasern im Chiasma nervorum opticorum. Graefes Archiv f. Opthalmol., Bd. 20, Abt. 2.

Gulliver, G. (1868), On fovea centralis in the Eye of the Fish. Journ. of Anat. and Physiol., Vol. 2.

Fovea mit bloßem Auge deutlich sichtbar in den großen Augen von Pagellus centrodontes.

Gunn (1884), Journ. of Anat. and Physiol., Vol. 18 (zitiert nach Krause).

Haller, A. v. (1768), Opera anatomici argumenti minora, T. 3. Lausannae.

Haller, Bela, Lehrbuch der vergleichenden Anatomie. Jena, G. Fischer.

Haensell, P. (1888), Recherches sur la structure et l'histogénèse du corps vitré normal et pathologique. Thèse pour le doctorat en Médecine. Paris.

Hanover, A. (1840). Die Chromsäure, ein vorzügliches Mittel bei mikroskopischen Untersuchungen. Müllers Arch. f. Anat., Phys. u. wissensch. Medizin, Jahrg. 1840.

— — (1843), Über die Struktur der Netzhaut der Schildkröte. Arch. f. Anat. u. Physiol., Jahrg. 1843.

— — (1845), Endeckung des Baues des Glaskörpers. Ebenda, Jahrg. 1845.

Harris, W. (1904), Binocular and Stereoscopic Vision in Man and other Vertebrates, with its Relation to the Decussion of the optis Nerves, the ocular Mouvements and the Pupil Light Reflex. Brain 27 (107—147).

Harrison (1901), Über die Histogenese des peripheren Nervensystems bei Salmo salar. Arch. f. mikr. Anat.

Hasche (1902), Inaug.-Diss. Rostock.

Hasse, C. (1875), Zur Anatomie des Amphioxus lanceolatus. Morphol. Jahrb., Bd. 1.

Hassenstein (1836), De luce ex quorundam animalium oculis prodeunte et de tapeto lucido. Jenae.

Hauschild M. W. (1910), Untersuchungen über die Pigmentation im Auge verschiedener Menschenrassen und die Pigmentation im Säugetierauge überhaupt. Zeitschr. f. Morphol. u. Anthropol., Bd. 12.

Digitized by Google

Heerfordt, C. F. (1900), Studien über den Musculus dilatator pupillae. Anat. Hefte, Arb. anat. Inst., H. 96 (Bd. 14, H. 3).

Heine, L. (1905), Notiz betreffend die Querschnittsform der Netzhautstäbchen. Arch f. Ophthalmol., Bd. 60, S. 451.

— — (1906), Das Auge des Gorilla. Jenaische Zeitschr. f. Naturw., Bd. 41.

Heinemann, Carl (1877), Beiträge zur Anatomie der Retina. Erste Abhandlung. Arch. f. mikr. Anat., Bd. 14.

Held, H. (1904), Zur weiteren Kenntnis der Nervenendfüße und zur Struktur der Sehzellen. Abh. d. math.-phys. Klasse d. Kgl. sächs. Gesellsch. d. Wissensch., Bd. 29.

— — (1909), Die Entwicklung des Nervengewebes bei den Wirbeltieren. Leipzig.

Helfreich, F. (1870), Über die Nerven der Conjunctiva und Sklera. Würzburg.

Henle (1863), Die äußeren Körnerschichten der Retina. Göttinger Nachr. No. 7.

— (1864), Weitere Beiträge zur Anatomie der Retina. Ebenda, No. 15.

— (1866), Handbuch der Eingeweidelehre des Menschen. (Henles Arbeiten zitiert nach Greeff.)

Herzog, H. (1902), Über die Entwicklung der Binnenmuskulatur des Auges. Arch. f. mikr. Anat., Bd. 60.

Heß, C. (1889), Beschreibung des Auges von Talpa europaea und von Proteus anguineus. Arch. f. Ophthalmol., Bd. 35, Abt. I.

— — (1909), Untersuchungen zur vergleichenden Physiologie und Morphologie des Akkommodationsvorganges. Arch. f. Augenheilk., Bd. 62.

— — (1910), Beiträge zur Kenntnis regionärer Verschiedenheiten der Netzhaut und des Pigmentepithels in der Wirbeltierreihe. Arch. f. vergl. Ophthalmol., Bd. 1.

— — (1910), Über individuelle Verschiedenheiten des normalen Ciliarkörpers. Ein Beitrag zur Glaukomfrage. Arch. f. Augenheilk., Bd. 67. Wiesbaden.

— — (1910), Die Akkommodation bei Taucher vögeln. Arch. f. vergl. Ophthalmol., Bd. 1, H. 2.

— — (1911), Beiträge zur vergleichenden Akkomodationslehre. Zoolog. Jahrb., Abt. f. allg. Zool. u. Physiol., Bd. 30.

— — (1911), Beiträge zur Kenntnis des Tapetum lucidum im Säugerauge. Arch. f. vergl. Ophthalmol., Bd. 2.

— — (1911), Demonstration zur vergleichenden Physiologie des Sehorgans. Sitzungsber. phys. med. Gesellsch. Würzburg.

— — (1912), Untersuchungen zur vergleichenden Physiologie und Morphologie des Ciliarringes. Zool. Jahrb., Suppl. 15, Festschr. f. Spengel, Bd. 3.

— — (1912), Vergleichende Physiologie des Gesichtssinnes. In: Wintersteins Handb. d. vgl. Physiol., Bd. 4. Jena.

Hesse, R. (1898), Untersuchungen über die Organe der Lichtempfindung bei niederen Tieren. IV. Die Sehorgane des Amphioxus. Zeitschr. f. wiss. Zool., Bd. 63.

— — (1904), Über den feineren Bau der Stäbchen und Zapfen einiger Wirbeltiere. Zool. Jahrb., Suppl. 7 (Festschr. f. Weismann).

Heyne (1908), Beiträge zur Anatomie des Ciliarmuskels bei Katze, Hund und Kaninchen. Inaug.-Diss. Leipzig.

Hirsch, J. (1912), Über das Gehirn, Rückenmark und Augen der Varietäten des Goldfisches (Carassius auratus). Arch. f. Entwicklungsmech., Bd. 35.

His, W. (1854), Untersuchungen über den Bau der Hornhaut. Verh. der physik. med. Ges. in Würzburg, Bd. 4.

— — (1856), Beiträge zur normalen und pathologischen Histologie der Cornea. Inaug.-Diss., med., Basel.

— — (1890), Histogenese und Zusammenhang der Nervenelemente. Arch. f. Anat. und Entwicklungsgesch., Suppl.-Bd.

— — (1890), Die Neuroblasten und deren Entstehung im embryonalen Mark. Abh. Kgl. Sächs. Ges. d. Wiss., math.-phys. Klasse, Bd. 15.

Hoffmann, F. W. (1883), Zur vergleichenden Anatomie der Lamina cribrosa nervi optici und einiger angrenzenden Verhältnisse. Arch. f. Ophthalmol., Bd. 29, Abt. II.

— — II. Über den Bau der Retina bei den Beuteltieren. Ibid.
Farbige Ölkugeln in den Zapfen der Marsupialier.

— — III. Über den Bau der Retina bei den Vögeln. Ibid.
Bau der Stäbchen und Zapfen.

— **K. C.** (1876—1877), Über das Tapetum chorioideae bei den Seehunden. Niederl. Arch. f. Zool., Bd. 3.

— — (1876—1877), Zur Anatomie der Retina. I. Über den Bau der Retina bei Amphibien und Reptilien. Niederl. Arch. f. Zool., Bd. 3.
Hauptsächlich Bau der Stäbchen und Zapfen.

Digitized by Google

Hosch, Das Epithel der vorderen Linsenkapsel. Graefes Arch., Bd. 52.
— Graefes Arch., Bd. 20.
— (1904), Das Sehorgan von Protopterus annectens. Arch. f. mikr. Anat. u. Entw.-Gesch., Bd. 64.

Hotta, G., Das Auge der anthropoiden Affen. Beiträge zur vergleichenden Anatomie mit besonderer Berücksichtigung der Irismuskulatur. Graefes Arch. f. Ophthalmol., Bd. 62, H. 2.

Howard, A. D. (1908), The visual cells in vertebrates chiefly in Necturus maculosus. Journ. of Morph., Vol. 19, No. 3. Cambridge.

Hoyer, H. (1866), Über den Austritt von Nervenfasern in das Epithel der Hornhaut. Arch. f. Anat., Physiol. u. wiss. Med., Jahrg. 1866.
— — (1873), Über die Nerven der Hornhaut. Arch. f. mikr. Anat., Bd. 9.

Hulke J. W. (1863—65), A Contribution to the anatomy of Amphibian and Reptilian Retina. Ophthalmic hospital reports, Vol. 5.
— — (1868), Notes on the Anatomy of the retina of the common porpoise (Phocaena communis). Journ. of Anat. and Physiol., Vol. 2.
— (1867), On the Retina of Amphibia and Reptiles. Journ. of Anat. and Physiol., Vol. 1.

Humboldt, A. v. (1811), Observations de Zoologie et d'anatomie comparée, Vol. 1. Paris.

Hyrtl, J. (1861), Über anangische Netzhäute. Sitzungsber. d. k. Akad. d. Wissensch., math.-naturw. Klasse, Bd. 43. Wien.

Ischreyt, G. (1912), Zur vergleichenden Anatomie des Entenauges. Arch. f. vergl. Ophthalmol., Bd. 3.

Iwanoff, A. (1868), Beiträge zur normalen und pathologischen Anatomie des Frosch-Glaskörpers. Zentralbl. f. d. med. Wissensch., Bd. 6, S. 129—132. Berlin.

Jacoby, E. (1905), Über die Neuroglia des Sehnerven. Klin. Monatsbl. f. Augenheilk.
Joseph, H. (1904), Über eigentümliche Zellstrukturen im Zentralnervensystem von Amphioxus. Verhandl. d. Anat. Gesellsch., 18.—21. April 1904.
Justow (1902), Zur Frage über das Tapetum lucidum des Hundeauges. Inaug.-Diss. Warschau.

Kallius, E. (1892), Über Neurogliazellen in peripherischen Nerven. Nachr. d. Kgl. Ges. d. Wiss. und d. Georg-August-Universität in Göttingen, No. 14.
— — Referate über „Sehorgan" in Merkel-Bennet, Ergebnisse der Anatomie und Entwicklungsgeschichte.
— — (1898), Über die Fovea centralis von Hatteria punctata. Anatom. Anz., Bd. 14.

Kammerer, P. (1912), Experimente über Fortpflanzung, Farben, Augen und Körperreduktion bei Proteus anguinus (zugleich: Vererbung erzwungener Farbänderungen, III. Mitteilung). Arch. f. Entw.-Mechanik der Organismen, Bd. 33.

Kappers, C. U. A. (1906), The structure of the Teleostean and Selachian brain. Journ. comp. Neurol., Vol. 16.

Keibel, Fr. (1886), Zur Entwicklung des Glaskörpers. Arch. f. Anat. u. Physiol., Anat. Abt.
— — (1889), Über die Entwicklung des Sehnerven. Deutsche med. Wochenschr., 15. Jahrg.

Kerr, J. Gr., The development of Lepidosiren paradoxa. Part III. Development of the skin and its Derivates. Quart. Journ. mikr. Sc. N. Ser., Vol. 46.

Keßler, L. (1871), Untersuchungen über die Entwicklung des Auges, angestellt am Hühnchen und Triton. Inaug.-Diss. Dorpat.
— — (1871), Zur Entwicklung des Auges der Wirbeltiere. Leipzig.

Key, A. und **Retzius, G.** (1875), Studien in der Anatomie des Nervensystems und des Bindegewebes, 1. Hälfte. Stockholm.

Kingsbury, B. F. (1895), The brain of Necturus maculatus. Journ. of Comp. Neurology.

Kittlitz, A. v., Zur Entwicklung der Gefäße im Auge der Forelle. Anat. Hefte, Abt. I (Arb. Anat. Inst.), Bd. 32, Heft 96.

Klebs (1864), Das Epithel der hinteren Hornhautfläche. Zentralbl. f. d. med. Wiss., 2. Jahrg.

Klinge, E., Die hinteren Irisschichten der Haussäugetiere. Anat. Hefte, Abt. I (Arb. Anat. Inst.), Heft 110 (Bd. 36, Heft 3).

Klinkowström (1895), Beiträge zur Kenntnis des Auges von Anableps tetrophthalmus. Skandinav. Arch. f. Physiol. Leipzig.

Digitized by Google

Knape, E. V., Über die Entwicklung der Hornhaut des Hühnchens. Anatom. Anz., Bd. 34.
— — (1910), Studien über die Rolle des vorderen Glaskörpers in der Embryologie der Hornhaut. Mitteilungen aus der Augenklinik des Carolinischen medico-chirurgischen Instituts zu Stockholm, Heft 11.
Ref. in Arch. f. vergl. Ophthalmolog., Bd. 1, S. 495.
Knox (1823), On the discovery of the foramen centrale of the retina in the eyes of reptiles. The Edinburg Philos. Journ., Vol. 9 und Memoirs of the Vernerian Soc., Vol. 5.
Koganei, J. (1884), Untersuchungen über die Histogenese der Retina. Arch. f. mikr. Anat., Bd. 23.
— — (1885), Untersuchungen über den Bau der Iris des Menschen und der Wirbeltiere. Arch. f. mikr. Ant., Bd. 25.
Kohl, C. (1890), Einige Bemerkungen über die Sinnesorgane des Amphioxus lanceolatus. Zool. Anz., 13. Jahrg.
— — (1892), Übersicht über die historische Entwicklung unserer Kenntnisse von den Gesichtsapparaten des Maulwurfs. Zeitschr. f. Naturwiss., Bd. 65, Heft 3.
— — (1892), Rudimentäre Wirbeltieraugen. Teil I. Bibliotheca zoologica, Heft 13.
Fische, Amphibien, Reptilien.
— — (1893), Teil II. Ibid., Heft 14.
Talpa; Nachträge und Allgemeines.
— — (1895), Teil III. Zusammenfassung. Ibid.
Hierin Literaturverzeichnis für das Talpa-Auge.
Kölliker, A. v. (1866), Über die Nervenendigungen der Hornhaut. Würzb. naturwiss. Zeitschr., Bd. 6.
— — (1883), Zur Entwicklungsgeschichte des Auges und Geruchsorganes menschlicher Embryonen. Verhandl. d. phys.-med. Gesellsch. zu Würzburg, Bd. 17, N. F.
— — Handbuch der Gewebelehre des Menschen, Bd. 2, 6. Aufl.
— — (1899), Neue Beobachtungen zur Anatomie des Chiasma opticum. Festschr. d. phys. med. Gesellsch. Würzburg.
— — Verh. phys.-med. Gesellsch. Würzburg, Bd. 9, p. 257.
— — (1904), Die Entwicklung und Bedeutung des Glaskörpers. Zeitschr. f. wiss. Zool., Bd. 76, Heft 1.
Kolmer, W. (1904), Über ein Strukturelement der Froschretina. Anat. Anz., Bd. 25.
— — (1909), Über einen sekretorischen Bestandteil der Stäbchen-Zapfenschicht der Wirbeltierretina. Vorl. Mitteil. Arch. f. d. ges. Physiol., Bd. 129.
— — (1911), Zur Kenntnis des Auges des Makrochiropteren. Zeitschr. f. wiss. Zool., Bd. 97.
— — (1912), Zur Anatomie des Makrochiropterenauges. Anat. Anz., Bd. 40, p. 616 bis 629.
Königshöfer, Über das Äugen des Wildes. Monatshl. d. allg. deutschen Jagdschutzvereins, III, 17. (Zit. nach Greeff.)
Kopsch (1892), Iris und Corpus ciliare des Reptilienauges nebst Bemerkungen über andere Augenteile. Berlin.
Kotschetow (1908), Untersuchungen über das Pigmentepithel der Retina im Zusammenhange mit der Frage über die Teilung der Zellen. Travaux de la Société impériale des Naturalistes de St. Petersbourg, Bd. 39, Lfg. 1.
Krause, K. (1898), Experimentelle Untersuchungen über die Sehbahnen des Goldkarpfens (Cyprinus auratus). Arch. f. mikr. Anat., Bd. 51.
Krause, W., Anatomie des Kaninchens.
— — (1868), Die Membrana fenestrata retinae. Leipzig.
— — (1875), Die Nerven der Arteria centralis retinae, sowie über eine Fovea centralis beim Frosch. Graefes Archiv f. Ophthalmologie, Bd. 21.
— — (1881), Über die Retinazapfen nächtlicher Wirbeltiere. Arch. f. mikr. Anat., Bd. 19.
(Behandelt wesentlich Anguilla.)
— — (1884), Die Retina. I. Internat. Monatsschr. f. Anat. u. Hist., Bd. 1.
(Membrana fenestrata, Zusammenhang der Retinaelemente und Entwicklungsgeschichte.
— — (1886), Die Retina. II. Die Retina der Fische. Ibid. Bd. 3.
(Cyclostomen, Selachier, Ganoiden, Teleostier).
— — (1888), II. Die Retina der Fische. Ibid. Bd. 5.
(Amphioxus.)

Digitized by Google

Krause, W. (1889), II. Die Retina der Fische. Ibid. Bd. 6.
(Selachier, Teleostier.)
— — (1892), II. Die Retina der Fische. III. Die Retina der Amphibien. Ibid. Bd. 9.
(Myxine, Amphibien.)
— — (1893), III. Die Retina der Amphibien. IV. Die Retina der Reptilien. Ibid. Bd. 10.
(Proteus und Siphonops, Reptilien.)
— — (1894), V. Die Retina der Vögel. Ibid. Bd. 11.
(Vögel.)
— — (1895), VI. Die Retina der Säuger. Ibid. Bd. 12.
(Säuger und Nachträge: Rana, Selachier, Teleostier.)

Krohn, A. (1837), Über die Struktur der Iris der Vögel und ihren Bewegungsmechanismus. Arch. f. Anat., Physiol. u. wiss. Med.

Krückmann, E. (1905), Über Pigmentierung und Wucherung der Netzhautneuroglia. Graefes Archiv f. Ophthalmol., Bd. 60, H. 2 u. 3.
— — (1909), Über die Entwicklung der Stützsubstanz im Sehnerven und in der Netzhaut. Klin. Monatsbl. f. Augenheilk., herausgeg. von Th. Axenfeld und W. Uhthoff, Bd. 44. Stuttgart.

Kühne, W. und **Sewall, H.,** Zur Physiologie des Sehepithel, insbesondere der Fische. Unters. a. d. physiol. Inst. Heidelberg, Bd. 3.

Kuhnt, H. (1887). Zur Kenntnis des Pigmentepithels. Zentralbl. f. d. med. Wiss., No. 19.

Kupffer, C. v. (1868), Die Entwicklung der Retina des Fischauges. Zentralbl. f. d. med. Wiss., No. 41.
— — Studien zur vergleichenden Entwicklungsgeschichte der Cranioten. H. 4. Zur Kopfentwicklung von Bdellostoma. München und Leipzig.

Landolt (1871), Beitrag zur Anatomie der Retina vom Frosch, Salamander und Triton. Arch. f. mikr. Anat., Bd. 7.

Lange (1901), Untersuchungen über Vorkommen und Beschaffenheit der Traubenkörner bei einigen Haussäugetieren. Arch. f. wiss. u. prakt. Tierheilk., Bd. 27.

Langerhans, P. (1873), Über mehrschichtige Epithelien. Virchows Arch. f. pathol. Anat., Bd. 58.

Langhans, V. (1861), Das Gewebe der Hornhaut im normalen und pathologischen Zustande. Zeitschr. f. rat. Med., 3. Reihe, Bd. 12.

Langhans, Th. (1865), Untersuchungen über die Sclerotica der Fische. Zeitschr. f. wiss. Zool., Bd. 15.

Lauber, H. (1901), Beiträge zur Anatomie des vorderen Augenabschnittes der Wirbeltiere. Anat. Hefte, Bd. 18.
— — (1902), Anatomische Untersuchung des Auges von Cryptobranchus japonicus. Anat. Hefte, herausgeg. von Merkel und Bonnet, H. 64/65 (Bd. 20).

Lauth, E. A. (1829), Manuel de l'anatomiste. Paris.

Leber, Th. (1903), Die Zirkulations- und Ernährungsverhältnisse des Auges. Handb. d. ges. Augenheilk. von Graefe-Saemisch, II. Aufl., Bd. 2, Abt. II, Leipzig.

Leber, Th., Nachschrift zu der vorhergehenden Arbeit des Herrn Prof. Hosch: Über das Epithel des vorderen Linsenkopfes. Graefes Arch., Bd. 52.

Leboucq (1909), Contribution à l'étude de l'histogénèse de la rétine chez les mammifères. Archives d'anatomie microscopique Tome 10, Fasc. 3 u. 4.

Lenhossék, M. v. (1903), Die Entwicklung des Glaskörpers. Vorgelegt der ungarischen Akademie der Wissenschaften am 20. Oktober 1902. Leipzig, F. C. W. Vogel.
— — (1911), Die Entwicklung und Bedeutung der Zonulafasern, nach Untersuchungen am Hühnchen. Arch. mikr. Anat., Bd. 77, Abt. I.
— — (1911), Die Entwicklung und Bedeutung der Zonula ciliaris. Verh. anat. Gesellsch., 25. Vers., Leipzig 1911 (Ergänzungsheft z. Bd. 38 des Anat. Anz.).

Leplat, G. (1912), Recherches sur la développement et la structure de la membrane vasculaire de l'oeil des oiseaux. Archives de biologie. T. 27, Fasc. 3, S. 403—533.

Leuckart, R., Organologie des Auges. In: Graefe-Saemisch, Handb. d. ges. Augenheilk., I. Aufl., Bd. 2.

Levi, G., Osservazioni sulle sviluppo degli coni e bastoncini sulla retina degli Urodeli. La Sperimentale (Arch. Biol. norm. et pathol.), No. 54, Anno 1900 u. Monitore zool. ital., Bd. 12, No. 6, Anno 1901.

Lewis, W. H. (1903), Wandering pigmented cells arising from the epithelium of the optic cup, with observations on the origin of the M. sphincter pupillae in the chick. The americae Journal of Anat., Vol. 2.

Digitized by Google

Leydig, Fr. (1851), Zur Anatomie und Histologie der Chimaera monstrosa. Müllers Arch..
— — (1852), Beiträge zur mikroskopischen Anatomie und Entwicklung der Rochen und Haie. Leipzig.
— — (1853), Anatomisch-histologische Untersuchungen über Fische und Reptilien. Berlin.
— — (1854), Histologische Bemerkungen über den Polypterus bichir. Zeitschr. f. wiss. Zool., Bd. 8.
— — (1857), Lehrbuch der Histologie des Menschen und der Tiere. Frankfurt a. M.
Lieberkühn, N. (1872), Über das Auge des Wirbeltierembryo. Schriften d. Gesellsch. z. Beförd. d. ges. Naturwiss. zu Marburg. Kassel.
Lieto-Vollaro, A. de (1907), Sulla esistenza nella cornea di fibre elastiche colorabili col metodo del Weigert. Loro derivazione dei corpuscoli fissi. Annali de ottalem, Fasc. 36.
— — (1910), Il tessuto elastico nell' iride dell' uomo e di alcune specie di vertebrati. Arch. f. vergl. Ophthalmol., 1. Jahrg.
— — (1910/11), Neue Beiträge zur Kenntnis der feineren vergleichenden Morphologie der Zellen der Cornea propria. Arch. f. vergl. Ophthalmol., Bd. 1/2.
Lindsay-Johnson, G. (1901), Contributions to the Comparative Anatomy of the Mammalian Eye, chiefly based on Ophthalmoscopic Examination. In: Philos. Transact. Roy. Soc. London Serie Vol. 194. London. 4°, 82 S., 30 Taf.
— — (1909), Ein Versuch zur Klassifizierung der Säugetiere, Reptilien und Amphibien in Familien und Ordnungen nach den ophthalmoskopischen Erscheinungen des Augenhintergrundes und den während des Lebens auftretenden Graden der Exophorie. In: Sitzungsber. d. Gesellsch. naturf. Freunde, Jahrg. 1909, 16 S., 3 Taf.
Lohmeyer (1854), Beiträge zur Histologie und Ätiologie der erworbenen Linsenstare. Zeitschr. f. ration. Med., N. F., Bd. 5.

Mall, F. (1893), Histogenesis of the Retina. Journ. of Morph., Vol. 3.
Malpighi, M. (1687), Opera omnia. Londini.
Manz, W. (1858), Anatomisch-physiologische Untersuchungen über die Akkommodation des Fischauges. Diss. med., Freiburg.
Marenghi, G. (1901 u. 1904), Contributo alla fina organizzazione della retina. Atti d. R. Acc. dei Lincei, T. 289. — Mem. de Cl. di Sc. fisiche, math. et nat.
Mayer, S. (1886), Studien zur Histologie und Physiologie des Blutgefäßsystems. 2. (vorl.) Mitt. Sitzungsber. d. k. Akad. d. Wissensch., mathem.-physikal. Klasse, Bd. 93, Abt. III, Wien.
— — (1892), Beiträge zur Histologie und Physiologie des Epithels. Lotos, N. F., Bd. 12. Prag.
— — (1894), Die Blutgefäße in der Membrana hyaloidea des Froschauges. Eine literarische Skizze. Lotos, Jahrb. f. Naturw., N. F., Bd. 14 (Bd. 42 der ganzen Reihe).
Mayhoff, H. (1912), Über das „monomorphe" Chiasma opticum der Pleuronectiden. Zool. Anz., Bd. 39.
Melkich (1895), Zur Kenntnis des Ciliarkörpers und der Iris bei Vögeln. Anat. Anz., Bd. 10.
Mercanti, Recherches sur le muscle ciliaire des Reptiles. Arch. ital. de biol., T. 4.
Merk, L. (1886), Über die Anordnung der Kernteilungsfiguren im Zentralnervensystem und der Retina bei Nachtembryonen. Sitzungsber. d. math.-naturw. Klasse d. kais. Akad. d. Wiss. Wien, Bd. 92, 3. Abt., Heft 1—5, Jahrg. 1885. Wien.
Merkel, Fr. (1869), Über die Macula lutea des Menschen und die Ora serrata einiger Wirbeltiere. Leipzig.
— — Über die menschliche Retina. Arch. f. Ophthalmol., Bd. 22.
— — (1885—1890), Handbuch der topographischen Anatomie, Bd. 1. Braunschweig.
Merkel und Kallius (1901), Handb. der ges. Augenheilk. von Graefe-Saemisch, 2. Aufl.
Michels, J. (1873), Über den Bau des Chiasma nerv. opt. Graefes Arch., Bd. 19. (Enthält Angaben über Schaf, Hund, Kaninchen, Katze, Taube.)
Michel (1881), Arch. f. Ophthalmol., Bd. 27.
— (1803), Über das Vorkommen von Neurogliazellen in dem Sehnerven, dem Chiasma und dem Tractus optici. Sitzungsber. d. phys.-med. Gesellsch. zu Würzburg, Jahrg. 1803.
Mihalkovics, V. (1875), Untersuchungen über den Kamm des Vogelauges. Arch. mikr. Anat., Bd. 8.

Digitized by Google

Mildenberger, A. (1905), Sind im Sehnerven des Pferdes Zentralgefäße vorhanden? Inaug.-Diss. Tübingen.
Milne-Edwards, H. (1876—77), Leçons sur la physiologie et l'anatomie comparée, T. 12. Paris.
Müller, Heinr. (1856), Anatomisch-physiologische Untersuchungen über die Retina des Menschen und der Wirbeltiere. Zeitschr. f. wiss. Zool., Bd. 8.
— — (1856), Untersuchungen über die Glashäute des Auges, insbesondere die Glaslamelle der Chorioidea und ihre senilen Veränderungen. Ges. Schr., p. 231 ff. Arch. f. Ophthalmol.
— — (1857), Über einen ringförmigen Muskel am Ciliarmuskel des Menschen und über den Mechanismus der Akkommodation. Arch. f. Ophthalmol., Bd. 3.
— — Über den Akkommodationsapparat im Auge der Vögel, besonders der Falken. Ibid.
— — (1856), Über dunkelrandige Nervenfasern in der Retina. Sitzungsber. d. physik. med. Gesellsch. zu Würzburg 1856.
— — (1860), Über dunkelrandige Nervenfasern in der Retina. Würzburger naturwiss. Zeitschr., Bd. I.
— — (1861), Über das ausgedehnte Vorkommen einer dem gelben Fleck der Retina entsprechenden Stelle bei Tieren. Vorläufige Notiz. Würzburger naturwiss. Zeitschrift, Bd. 2.
— — (1862), Über das Auge des Chamäleon mit vergleichenden Bemerkungen. Würzburger naturwiss. Zeitschr., Bd. 3.
— — (1861), Notiz über die Netzhautgefäße bei einigen Tieren. Würzburger naturwiss. Zeitschr., Bd. 2.
— — Über das ausgedehnte Vorkommen einer dem gelben Fleck der Retina entsprechenden Stelle bei Tieren. Ibid.
— — Bemerkungen über die Zapfen am gelben Fleck des Menschen. Ibid.
— — Über die Netzhautgefäße von Embryonen. Ibid.
— — (1863), Über das Vorhandensein zweier Foveae in der Netzhaut vieler Vogelaugen. Zehender, Klinische Monatsbl., p. 438—440.
NB. Sämtliche Arbeiten H. Müllers auch abgedruckt in: Heinrich Müllers gesammelte und hinterlassene Schriften zur Anatomie und Physiologie des Auges, Bd. 1. Gedrucktes. Zusammengestellt und herausgegeben von Otto Becker. Leipzig 1872, Wilh. Engelmann.
Müller, Joh. (1826), Zur vergleichenden Physiologie des Gesichtssinnes des Menschen und der Tiere. Leipzig 1826.
— — Über Nebenkieme und Wundernetze (aus der 3. Fortsetzung der vergl. Anat. der Myxinoiden). Müllers Arch. f. Anat. u. Physiol., 1840. Verh. d. Berliner Akad. d. Wiss., 1839.
— — (1842). Über den Bau und die Lebenserscheinungen des Branchiostoma lubricum Costa, Amphioxus lanceolatus Yarrell. Abh. d. Kgl. Akad. d. Wiss. zu Berlin aus dem Jahre 1842.
Müller, W. (1874), Über die Stammesentwicklung des Sehorgans der Wirbeltiere. In: Beiträge z. Anat. u. Physiol., als Festgabe Carl Ludwig gewidmet. Leipzig.
Münch, K. (1904), Über die muskuläre Natur des Stromazellnetzes der Uvea. Zeitschr. f. Augenheilk., Bd. 12.
Muhse, E. F. (1903), The eyes of the blind vertebrates of North America. VI. The eyes of Typhlops lumbricalis (Linnaeus), a blind snake from Cuba. Biolog. Bull., Vol. 5, No. 5, Oct. 1903.
Munk, H. (1890), Über die Funktion der Großhirnrinde.
Nagel, W. A. (1896), Der Lichtsinn augenloser Tiere. Jena.
Neumayer, L. (1896), Der feinere Bau der Selachier-Retina. Arch. f. mikr. Anat., Bd. 48.
Nicati (1875), Recherches sur le mode de distribution des fibres nerveuses dans les nerfs optiques et dans la rétine. Archives de physiologie, A. 2, p. 521.
Nowikoff, M. (1910), Untersuchungen über den Bau, die Entwicklung und die Bedeutung des Parietalauges von Sauriern. Zeitschr. f. wiss. Zool., Bd. 96.
Nuel, J. P. et Ceruil, F., De l'endothélium de la chambre antérieure de l'oeil, particulièrement de celui de la cornée. Arch. de Biol., T. 10, p. 235—271 u. 309.
Nunneley, Th. (1858), On the structure of the Retina. Q. Journ. of micr. science, Vol. 6.
Nußbaum, M. (1900/01), Entwicklungsgeschichte des menschlichen Auges. In: Graefe-Saemisch, Handb. d. ges. Augenheilk.
-- — (1901), Die Entwicklung der Binnenmuskeln des Auges der Wirbeltiere. Arch. f. mikr. Anat., Bd. 58.

Digitized by Google

Nußbaum, M. (1901), Die Pars ciliaris retinae des Vogelauges. Arch. f. mikr. Anat., Bd. 57.

Ogawa, K. (1905), Über Pigmentierung des Sehnerven. Arch. f. Augenheilk., Bd. 52.

Pappenheim, S. (1842), Die spezielle Gewebelehre des Auges mit Rücksicht auf Entwicklungsgeschichte und Augenpraxis. Breslau.

Parker, G. H. (1903), The optic chiasma in Teleosts and its bearing on the asymmetry of the Heterosomata (Flat Fishes). Bull. of the Micr. of comp. Zoology at Harvard College, Vol. 40, No. 5, Cambridge.

— — (1908), The sensory reactions of Amphioxus. Contrib. from de zool. Laboratory of the Mus. of comp. Zool. at Harvard College. Proceedings oft the Amer. Acad. of Arts and Science, Vol. 43, No. 16.

Parreidt, R. (1901), Beiträge zur Anatomie des Auges von Eudyptes chrysocome und zur Entwicklung des Pecten im Vogelauge. Inaug.-Diss. phil. Leipzig.

Payne, F. (1906), The Eyes of the blind Vertebrates of North America. VII. The Eyes of Amphisbaena punctata (Bell), a blind lizard from Cuba. Biol. Bull., Vol. 11.

— — (1907), The reactions of the blind fish Amblyopsis spelaeus to Light. Ebendas. Vol. 13, No. 6.

van Pee, P. (1902), Recherches sur l'origine la corps vitré. Arch. de Biol., T. 19.

Pensa, A. (1904), Della esistenza di fibre nervose aventi speciali rapporti coll' ependima. Boll. Soc. med.-chir. die Pavia.

Peschel, M. (1905), Die strukturlosen Augenmembranen im Ultramikroskop. Arch. Ophthalmol., Bd. 60.

Peter, K., Über die biologische Bedeutung embryonaler und rudimentärer Organe. Arch. f. Entwicklungsmech., Bd. 30.

v. Pflugk (1908), L'Accommodation des Tortues. Soc. française d'ophthalmologie Congrès de 1908. Paris.

Pincus (1895), Die Hirnnerven des Protopterus annecteus. In Schwalbes morpholog. Arbeiten, Bd. 4.

Pines, L. (1899), Untersuchungen über den Bau der Retina mit Weigerts Neurogliamethode. Zeitschr. f. Augenheilk., Bd. 2.

Price, G. C. (1896), Some points in the development of a Myxinoid (Bdellostoma Stouti). Verh. d. Anat. Gesellsch.

Putnam, F. W. (1872), The blind fishes of the Mammoth-Cave and their allies. The Amer. Naturalist, Vol. 6.

Pütter, August (1903), Die Augen der Wassersäugetiere. Zool. Jahrb., Abt. f. Zoologie, Bd. 17.

— — Organologie des Auges. Graefe-Saemischs Handb. d. ges. Augenheilk., Bd. 2, 2. Aufl., 1. Abt.

Rabl, C. (1898), Über den Bau und die Entwicklung der Linse. 1. Teil: Die Linse der Selachier und Amphibien. Zeitschr. f. wiss. Zool., Bd. 63.

— — (1898). 2. Teil.: Die Linse der Reptilien und Vögel. Ebenda, Bd. 65.

— — (1900). 3. Teil. Die Linse der Säugetiere. Rückblick und Schluß. Ebenda Bd. 68.

Diese drei Arbeiten sind mit geringen Veränderungen vereinigt in dem Werke: Rabl, C. Über den Bau und die Entwicklung der Linse. Leipzig 1900, W. Engelmann.

— — (1903), Zur Frage nach der Entstehung des Glaskörpers. Anat. Anz., Bd. 22.

Rádl, Em. (1910), Über spezifisch differenzierte Leitungsbahnen. Anat. Anz., Bd. 36.

Radwaner, J. (1877), Über die Entwicklung der Sehnervenkreuzung. Mitteil. a. d. embryol. Inst. d. k. k. Univ. in Wien. II, Schenk.

Raehlmann, E. (1877), Zur Histologie der Cornea. Arch. f. Ophthalmol., Bd. 23.

— — (1906), Eine neue Theorie der Farbenempfindung auf anatomisch-physikalischer Grundlage. Pflügers Archiv f. d. ges. Physiol, Bd. 112.

— — Zur Anatomie und Physiologie des Pigmentepithels der Netzhaut. Zeitschr. f. Augenheilk., Bd. 17.

Rawitz, B. (1905), Beiträge zur mikroskopischen Anatomie der Cetaceen. IV. Die vordere Hälfte des Bulbus oculi von Phocaena communis Cuv. und die Iris von Balaenoptera musculus Comp. Intern. Monatsschr. f. Anat. u. Physiol., Bd. 22.

Real y Beiro (1885), Contribution à l'étude de l'embryologie de l'oeil. Thèse. Paris.

Reich, M. (1874), Zur Histologie der Hechtretina. Graefes Archiv, Bd. 20, 1. Abt.

Rejsek, J. (1894), Über den Eintritt des Sehnerven bei einigen Nagetieren. Bull. intern. d. böhm. Akad.

Digitized by Google

Reijsek, J. (1897), L'histologie de l'oeil de Crypthranchus japonicus. Bibliographie anatomique.

Rengger (1830), Naturgeschichte der Säugetiere von Paraguay. Basel.

Retzius, G. (1881), Zur Kenntnis der inneren Schichten der Netzhaut des Auges (Aus d. J. 1881) mit einem Nachtrag (Aus dem J. 1881). Biologische Untersuchungen.
Veraltet.
— — (1871), Om membrana limitans interna retinae. Nord. Med. Arkiv, Bd. 3.
— — (1893), Das Gehirn und das Auge von Myxine. Biol. Unters., N. F., Bd. 5.
— — (1893), Zur Kenntnis vom Bau der Iris. Biol. Unters., N. F., Bd. 5.
— — (1894), Über den Bau des Glaskörpers und der Zonula zinnii in dem Auge des Menschen und einiger Tiere. Biol. Unters., N. F., Bd. 6.
— — (1896), Zur Kenntnis der Retina der Selachier. Festschr. f. Lilljeborg.
— — (1905), Zur Kenntnis vom Bau der Selachier-Retina. Biol. Unters., N. F., Bd. 12.

Richiardi (1869), Sopra il sistema sanguifero dell' occhio del feto umano e dei mammiferi. Arch. per la zool., l'anat. e la fisiol., Torino e Firenze, Ser. 2, vol. I.

Richter, H. (1909), Der muskulöse Apparat der Iris des Schafes und seinen Beziehungen zur Gestalt der Pupille.
— — (1911), Beitrag zur Anatomie der Iris des Pferdes mit besonderer Berücksichtigung der durch die Gestalt der Pupille gegebenen regionären Verschiedenheiten und der Veränderungen beim Pupillenspiel. Archiv f. vergl. Ophthalmol., 1. Jahrg. Leipzig.

Ritter, C. (1864), Die Struktur der Retina. Dargestellt nach Untersuchungen am Walfischauge. Leipzig.
— — (1899), Die Linse des Maulwurfs. Arch. f. mikrosk. Anat. u. Entwicklungsgesch., Bd. 53.
— — (1891), Zur Histologie der Zapfen der Fischretina. Internat. Monatsschr. f. Anat. u. Physiol., Bd. 8.
— — Studium über die Stäbchenschicht der Vögel. Ebenda.
— — (1901). Über die Falten des Ringwulstes der Vogellinse. Arch. f. mikr. Anat. u. Entwicklungsgesch., Bd. 58.

Ritter, W. E., On the Eyes, the Integumentary sense papillae, and the Integument of the San Diego Blind Fish (Typhlogobius californiensis, Steindachner). Bull. Mus. Comp. Zool., Vol. 24, No. 3.

Rivolta (1871), Delle cellule multipolari que formano lo strato intergranuloso o intermedio nella retina del cavallo. Giorn. di Anat. Fisiol. e Pathol. degli animali 1871. Anno III.

Robinson, A. D. (1896), On the formation and structure of the optic nerve, and its relation to the optic stalk. Journ. of Anat. and physiol., Vol. 30, N. S., Vol. 10, part. 3.

Rohon, J. V., Das Zentralorgan des Nervensystems der Selachier. Denkschr. Akad. d. Wiss. Wien, math.-naturw. Kl., Bd. 38, Abt. 2.

Rollet, A. (1859), Über das Gefüge der Substantia propria corneae. Sitzungsber. d. k. Akad. d. Wiss., math.-naturw. Kl., Bd. 33, Jahrg. 1858. Wien.

Rosenthal (1811), Zergliederung des Fischauges. Arch. f. d. Physiol. von Reil und Authenrieth, Bd. 10.

Roth, W. (1911), Ein paar interessante Aquarienfische. Deutsche Fischerei-Korresp., 15. Jahrg., p. 107 ff.

Rouget, Ch. (1873), Mémoire sur le développement, la structure et les propriétés physiologiques des capillaires sanguins et lymphatiques. Arch. d. physiol. norm. et pathol., T. 5.
— — (1874), Note sur le développement de la tunique contractile des vaisseaux. Compt. rend. hebdom. des séances de l'Acad. des sci., T. 79, 1.
— — (1879), Sur la contractibilité des capillaires sanguins. Compt. rend. heb. d. séances de l'Acad. des sc. Paris T. 88, 2.

Salzmann, M. (1900), Die Zonula ciliaris und ihr Verhältnis zur Umgebung. Leipzig und Wien.

Sanders, A. (1886), Contributions to the Anatomy of the central nervous system of vertebrate animals. Philos. Transactions, Vol. 177, P. 2.
— — (1889). Contributions to the Anatomy of the central nervous system in Ceratodus Forsteri. The Ann. and Magaz. of Nat. Hist., Ser. 6, Vol. 3.

Digitized by Google

Sattler, H. (1876), Über den feineren Bau der Chorioidea des Menschen nebst Beiträgen zur pathol. und vergleichenden Anatomie der Aderhaut. Arch. f. Ophthalmol., Bd. 22, Abt. 2.
— — (1876), Über die tapetierten Augen der Säugetiere usw. Wiener med. Jahrb., H. 3.
Schaaf (1910), Nochmals zur Frage nach dem konstanten Vorkommen des Zentralkanals des Glaskörpers. Graefes Arch., Bd. 75, p. 200.
Schaper, A. (1893), Zur Histologie der menschlichen Retina, speziell der Macula lutea. Arch. f. mikr. Anat., Bd. 41.
— — (1899), Die nervösen Elemente der Selachier-Retina in Methylenblaupräparaten. Festschr. z. 70. Geburtstag von Carl von Kupffer. Jena, Gustav Fischer.
— — (1899), Bemerkung zur Struktur der Kerne der menschlichen Stäbchenschenzellen der Retina. Anat. Anz., Bd. 15.
— — (1899), Noch einmal zur Struktur der Kerne der Stäbchensehzellen der Retina. Anat. Anz., Bd. 16.
Schaper, A. und **Cohen, C.** (1905), Beiträge zur Analyse des tierischen Wachstums. II. Über zellproliferatorische Wachstumszentren und deren Beziehungen zur Regeneration und Geschwulstbildung. Arch. f. Entw.-Mechanik, Bd. 19.
Scheel, L. (1874), Über das Chiasma nerv. optic. bei den Wirbeltieren und beim Menschen. Diss., Rostock 1874. Auch in: Klinische Monatsblätter f. Augenheilk., 12. Jahrg., außerordentliches Beilageheft 2.
Schenk, L., Zur Entwicklungsgeschichte des Auges der Fische. Sitzungsber. d. Kgl. Akad. d. Wiss. zu Wien, math.-naturw. Klasse, 2. Abt., Bd. 55.
Scherl, J., Einige Untersuchungen über das Pigment des Auges. Graefes Arch. f. Ophthalmol., Bd. 39, Abt. 2.
Schiefferdecker, P. (1886), Studien zur vergleichenden Histologie der Retina. Arch. f. mikr. Anat., Bd. 28.
— — (1887), Über das Fischauge. Anat. Anz. (Verh. anat. Gesellsch.), Bd. 2, p. 381 bis 382.
Schlampp, K. W. (1891), Die Augenlinse von Proteus anguineus. Biol. Zentralbl.
— — (1892), Das Auge des Grottenolms (Proteus anguineus). Zeitschr. f. wiss. Zool., Bd. 53.
Schlemm, F. (1829), Rusts Handbuch der Chirurgie, p. 333.
— — (1830), Über den Kanal an der Verbindungsstelle von Sclerotica und Cornea. v. Ammons Zeitschr. f. Ophthalmol., Bd. 1.
Schmidt, Johs. (1906), Contribution to the Life-history of the Eel (Anguilla vulgaris Flem). Conseil permanent pour l'exploration de la mer. Rapports et procès-verbaux. Vol. 5. Kopenhagen.
Schnaudigel, (1906), Demonstration von Neurofibrillen in den Retinalganglienzellen der Selachier. Ber. über d. 32. Vers. d. ophthalmol. Gesellsch., Heidelberg 1905. Wiesbaden 1906, p. 329—331.
Schneider, K. C. (1902), Lehrbuch der vergleichenden Histologie der Tiere. Jena.
— — (1906), Histologische Mitteilungen. II. Sehzellen von Rana. Arb. a. d. zool. Inst. Wien, Tom. 16.
Schneider-v. Orelli, Mathilde (1908), Untersuchungen über das Auge von Anableps tetrophthalmus. Mitteil. d. naturf. Gesellsch. in Bern, aus dem Jahre 1907. Bern.
Schoebel, E. (1890), Zur postembryonalen Entwicklung des Auges der Amphibien. Inaug.-Diss. aus Leipzig. Jena.
Schoeler, H. (1848), De Oculi evolutione in embryonibus gallinaceis. Dorpati Inaug.-Diss.
Schoen, W. (1895), Zonula und Ora serrata. Anat. Anz., Bd. 10.
— — (1895), Der Übergangssaum der Netzhaut oder die sog. Ora serrata. Arch. f. Anat. u. Physiol., Anat. Abt.
Schultz, E. (1908), Über umkehrbare Entwicklungsprozesse und ihre Bedeutung für eine Theorie der Vererbung. Vorträge und Aufsätze über Entwicklungsmechanik der Organismen. Leipzig, W. Engelmann.
Schultze, M. (1866), Zur Anatomie und Physiologie der Retina. Arch. f. mikr. Anat., Bd. 2.
— — (1867), Über Stäbchen und Zapfen der Retina. Ebendas., Bd. 2.
— — (1871), Neue Beiträge zur Anatomie und Physiologie der Retina. Ebendas., Bd. 7.
— — (1871), Über das Tapetum in der Chorioidea der Raubtiere. Vortrag, gehalten in der Sitzung der mediz. Sektion der niederrheinischen Gesellsch. f. Natur- u. Heilkunde in Bonn, 27. Nov.

Digitized by Google

Schultze, O. (1892), Zur Entwicklungsgeschichte des Gefäßsystems im Säugetierauge. Festschr. f. Kölliker.
— — (1902), Über die Entwicklung und Bedeutung der Ora serrata des menschlichen Auges. Verh. d. phys.-med. Gesellsch. Würzburg.
— — (1897), Grundriß der Entwicklungsgeschichte des Menschen und der Säugetiere. Leipzig.
— — (1900), Die mikroskopische Anatomie der Linse und des Strahlenbändchens. In: Graefe-Saemisch, Handb. d. ges. Augenheilk., 2. Aufl., Bd. 1, 2. Abt. (17. Lieferung.)
Schwalbe, G. (1870), Arch. f. mikr. Anat., Bd. 6.
— — (1887), Lehrbuch der Anatomie der Sinnesorgane. Erlangen.
Schwalbe, J. (1874), Handb. d. ges. Augenheilk. von Graefe-Saemisch, 1. Aufl., Bd. 1.
Schwann, Th. (1839), Mikroskopische Untersuchungen über die Übereinstimmung in der Struktur und dem Wachstum der Tiere und Pflanzen. Berlin.
Seefelder, R. (1909), Untersuchungen über die Entwicklung der Netzhautgefäße des Menschen. Graefes Archiv f. Ophthalmol., Bd. 70.
— — (1909), Weitere Beispiele von Netzhautanomalien in sonst normalen fötalen menschlichen Augen. Graefes Archiv f. Ophthalmol., Bd. 71.
— — (1910), Über die elastischen Fasern der menschlichen Cornea, dargestellt nach der Färbemethode von Held. Graefes Archiv f. Ophthalmol., Bd. 73.
— — (1910), Beiträge zur Histogenese und Histologie der Netzhaut, des Pigmentepithels und des Sehnerven. (Nach Untersuchungen am Menschen.) Graefes Arch. f. Ophthalmol., Bd. 73.
Seeligsohn, W. (1905), Hydrophthalmus mit Knorpelbildung im Innern des Auges, Ectropium uveae und Netzhautpigmentierung vom Glaskörperraum. Arch. f. Augenheilk., Bd. 53.
Sernoff, D. (1872), Zur Entwicklung des Auges. Zentralbl. f. d. mediz. Wissensch., No. 12.
Singer, J. und **Münzer, E.** (1889), Beiträge zur Kenntnis der Sehnervenkreuzung. Denkschr. d. k. Akad. d. Wiss., Wien, math.-naturw. Kl., Bd. 55.
Slonaker, J. R. (1897), A comparative Study of the arca of acute vision in Vertebrates. Journal of morphology, Vol. 13.
— — (1902), The Eye of the common mole, Squalops aquaticus machrinus. Journ. of comp. Neurol., Vol. 12.
Soemmerring, S. Th. (1795), Commentat. soc. reg. scient. Goetting. ad ann. 1795. — Vgl. auch Göttinger gelehrte Anzeigen 1795, 140. Stück.
Foraminulum centrale retinae.
Soemmerring, D. W. (1818), De oculorum hominis animaliumque sectione horizontali. Göttingen.
Spee, Graf (1902), Über den Bau der Zonulafasern und ihre Anordnung im menschlichen Auge. Verh. d. Anat. Gesellsch., 16. Vers. Halle.
Stannius, H. (1854), Handbuch der Anatomie der Wirbeltiere.
— — (1849), Über das peripherische Nervensystem der Fische.
Steinlin, W. (1868), Über Stäbchen und Zapfen der Retina. Arch. f. mik. Anat., Bd. 4. Detail. Will den Unterschied von Stäbchen und Zapfen aufgehoben wissen.
Stilling, J. (1911), Über den Mechanismus der Akkommodation. Zeitsch. f. Augenheilk., Bd. 25.
Stock, W. (1901), Ein Beitrag zur Frage des Dilatator iridis. Verh. Ges. Deutscher Naturforscher u. Ärzte, 73. Vers. Hamburg.
— — (1910), Ein Beitrag zur Frage des „Dilatator iridis". Klin. Monatsbl. f. Augenheilk., Bd. 1, 70. Jahrg.
Stöhr (1899), Über die Querschichtung in den Kernen der menschlichen Stäbchensehzellen. Anat. Anz., Bd. 16.
van der Stricht (1904), La nouvelle méthode de Ramon y Cajal et son application à la rétine. Gaud.
Studnička, K. F. (1898), Untersuchungen über den Bau der Sehnerven der Wirbeltiere. Jenaische Zeitschr., Bd. 31 (N. F., Bd. 24).
— — (1901), Über eine eigentümliche Form des Sehnerven bei Syngnathus acus. Sitzungsber. d. k. böhm. Gesellsch. d. Wiss. Prag.
— — Parietalorgane. In Oppels Handb. der vergl. mikr. Anat. d. Sehorgane.
— — (1912), Über die Entwicklung und Bedeutung der Seitenangen von Ammocoetes. Anat. Anz., Bd. 41.
Svaen, A. (1876), Des éléments cellulaires et des canaux plasmatiques dans la cornée de la grenouille. Bull. de l'Acad. roy. des sc., des lettres et des beaux arts de Belgique, 45me année, 2. série, T. 42.

Digitized by Google

Sweet, G. (1906), Contributions to our knowledge of the Anatomy of Notoryctes typhlops, Stirling. Q. Journal of micr. Sciency, Vol. 50. London.
— — (1909), The Eyes of Chrysochloris hottentotta and C. asiatica. Quart. Journal of micr. Science, Vol. 53. London.
v. Szily, A. (1902), Zur Anatomie und Entwicklungsgeschichte, mit besonderer Berücksichtigung des Musculus sphincter iridis des Menschen. Anat. Anz., Bd. 20.
— — (1902), Beitrag zur Kenntnis der Anatomie und Entwicklungsgeschichte der hinteren Irisschichten, mit besonderer Berücksichtigung des Musculus sphincter pupillae des Menschen. Graefes Archiv f. Ophthalmol., Bd. 53.
— — (1904), Zur Glaskörperfrage. Eine vorläufige Mitteilung. Anat. Anz., No. 16/17.
— — (1906), Über Amnioneinstülpung ins Linsenbläschen der Vögel. Anat. Anz., Bd. 28.
— — (1911), Über die Entstehung des melanotischen Pigments im Auge der Wirbeltierembryonen und in Chorioidealsarkomen. Arch. f. mikr. Anat., Bd. 77, 1. Abt.
— — (1912), Über die einleitenden Vorgänge bei der ersten Entstehung der Nervenfasern im Nervus opticus. Graefes Archiv f. Ophthalmologie, Bd. 81.

Talma (1873), Over de kegels en hunne gekleurde kogels in het netvlies van vogels. Onderzoek. physiol. laborat. Utrechtsche hoogeschool, T. 2, p. 259 ff.
Tartufieri, F. (1887), Sull' anatomia della retina. Intern. Monatsschr. f. Anat. u. Physiol., Bd. 4.
— — (1890), Nuova impregnazione metallica della cornea. Rediconti riassuntivo del XII. Congresso dell' anoziazione ophthalmologica italiana, in Pisa 1890. Annali di Ottalm., anno 19.
— — (1890), Nouvelle imprégnation métallique de la cornée. Anat. Anz., No. 18.
— — (1893). Sull' impregnazione métallica che si attiene coll iposolfito di soda e coll chloruro di Argento. Bull di Scienze mediche di Bologna, Vol. 4, p. 7.
— — (1903), Über das elastische Hornhautgewebe und über eine besondere Metallimprägnationsmethode. Graefes Arch., Bd. 56.
— — (1905), Su di una terza nuova impregnazione metallica dei tessuti e spec. della cornea. Annali di Ottalm., anno 34.
Tellkampf, Th. G. (1844), Über den blinden Fisch der Mammuthöhle in Kentucky. Arch. f. Anat. u. Physiol.
Thilenius, G. (1892), Über den linsenförmigen Gefäßkörper im Auge einiger Cypriniden. Diss. med. Berlin 1892. Arch. f. mikr. Anat., Bd. 40.
Tornatola, S., Origine et nature du corps vitré. Compt. rend. du XII. Congrès méd. int. à Moscou 1897. Résumé de la communication faite au XII. congrès international médecine de Moscou, in Rev. générale d'Ophthalmol., 14. année.
— — (1898), Ricerche embriologiche sull' occhio dei vertebrati. Atti della R. Accademia Peloritam, anno 13.
— — (1900), Note intorno alle „Osservazioni sull' origine del vitreo" dell dott. A. Carini. Monit zool. Ital., anno 11.
Tornier, G. (1911), Die Bedeutung des Experiments für Pathologie und Tierzucht. Verh. d. Gesellsch. deutscher Naturforscher und Ärzte, 82. Vers., 1910. Leipzig, F. C. W. Vogel.
— — (1911), Über die Art, wie äußere Einflüsse den Aufbau des Tieres abändern. Verh. d. deutschen zool. Gesellsch., 21. Jahresvers., 1911. Leipzig, W. Engelmann.
Tretjakoff, D. (1906), Der Musculus protractor lentis im Urodelenauge. Anat. Anz., Bd. 28.
— — (1906), Die vordere Augenhälfte des Frosches. Zeitschr. f. wiss. Zool., Bd. 80.
— — (1912), Das Auge vom Rentier. Internat. Monatsschrift f. Anat. u. Physiol., Bd. 29.

Ucke, Al. (1891), Zur Entwicklung des Pigmentepithels der Retina. Diss. Dorpat.
— — (1891), Epithelreste am Opticus und auf der Retina. Arch. f. mikr. Anat., Bd. 38.

Vermes, L., Über die Neurofibrillen der Retina. Anat. Anz., Bd. 26, p. 601—613.
Versari, R. (1900), Morfologia dei vasi sanguigni arteriosi dell' occhio dell' uomo e di altri mammiferi. Ricerce fatte nel laboratorio di anatomia normale della R. Università di Roma et in altri laboratori biologici, Vol. 7.
Virchow, R. (1852), Weitere Beiträge zur Kenntnis der Struktur der Gewebe der Bindesubstanz. Verh. d. physik.-med Gesellsch. Würzburg, Bd. 2.
— — (1852), Notiz über den Glaskörper. Arch. path. Anat. u. Physiol., Bd. 4.
Virchow, H. (1898), Diskussion zum Vortrage von Koelliker über den Musculus dilatator pupillae. Verh. d. 12. Vers. d. anat. Gesellsch. in Kiel.

Digitized by Google

Virchow, H. (1881), Über die Gefäße im Auge und in der Umgebung des Auges beim Frosche. Zeitschr. f. wiss. Zool., Bd. 35.
— — (1882), Über die Glaskörper- und Netzhautgefäße des Aales. Morphol. Jahrb., Bd. 7.
— — (1882), Beiträge zur vergleichenden Anatomie des Auges. Habilitationsschrift, Berlin.
— — (1883), Augengefäße der Ringelnatter. Sitzungsber. d. phys.-med. Gesellsch.
— — (1884), Über Zellen des Glaskörpers. Arch. f. mikr. Anat.
— — (1884—1885), Über Glaskörperzellen. Verhandl. d. phys. Gesellsch. zu Berlin.
— — (1885), Die physikalische Natur des Glaskörpergewebes; die morphologische Natur desselben. Ber. d. opthalmol. Gesellsch. zu Heidelberg, S. 226.
— — (1886), Über die Form der Falten des Corpus ciliare bei Säugetieren. Morphol. Jahrb., Bd. 11.
— — (1890), Über die Augengefäße der Selachier. Arch. f. Physiol. 1890 und Sitzungsber. d. Gesellsch. naturforsch. Freunde. Berlin 1893.
— — (1900), Fächer, Zapfen, Leisten, Polster, Gefäße im Glaskörperraum von Wirbeltieren sowie damit in Verbindung stehende Fragen. Ergebn. d. Anat. u. Entwicklungsgesch., herausgeg. von Fr. Merkel und R. Bonnet, Bd. 10.
— — (1901). Die Netzhaut von Hatteria. Sitzungsber. d. Gesellsch. naturforsch. Freunde, Berlin.
— — Über die Netzhaut von Hatteria punctata. Verhandl. d. phys. Gesellsch. zu Berlin, Jahrg. 1900—1901, Nr. 6—10, 26. März 1901.
Nachträge.
— — (1910), Mikroskopische Anatomie der äußeren Augenhaut und des Lidapparates. Graefe-Saemisch, Handb. d. ges. Augenheilk., Bd. 1, 1. Abt. Leipzig.
Volz (1905), Zur Kenntnis des Auges von Periophthalmus und Boleophthalmus. Zool. Jahrb., Abt. f. Anat., Bd. 22.

De Waele, H. (1900), Sur l'embryologie de l'oeil des Poissons. (Note préliminaire.) Bull. du mus. d'hist. nat., p. 378—381.
— — (1905), Notes sur l'embryologie de l'oeil des Urodèles. Intern. Monatsschr f. Anat. u. Physiol., Bd. 22.
Wälchli, G. (1881), Mikroskopische Untersuchung der gefärbten Kugeln in der Retina von Vögeln. Graefes Archiv, Bd. 27, Abt. II.
— — (1883), Zur Topographie der gefärbten Kugeln der Vogelnetzhaut. Graefes Arch. f. Ophthalmol., Bd. 29.
Waldeyer, W. (1874), Mikroskopische Anatomie der Cornea, Sklera, Lider und Conjunctiva. Graefe-Saemischs Handb. d. ges. Augenheilk., Bd. 1, 1. T.
Weber, M. (1904), Die Säugetiere. Jena.
Werneck, W. (1835), Mikroskopisch-anatomische Betrachtungen über die Wasserhaut und das Linsensystem des Auges. Ammons Zeitschr. f. d. Ophthalmol., Bd. 4.
Westrum, R. (1882), Beobachtungen von sogenannter Stauungspapille. Zeitschr. f. vergl. Augenheilk., 1. Jahrg.
Wiedersheim, R. (1909), Vergleichende Anatomie der Wirbeltiere.
v. Wittich (1853), Verknöcherung des Glaskörpers. Arch. f. pathol. Anat. u. Physiol. u. klin. Med., Bd. 5.
Wlassek (1898), Die Herkunft des Myelins. Archiv f. Entwicklungsmechanik, Bd. 6.
Wolff, W. (1882), Die Nerven der Cornea. Arch. f. mikr. Anat., Bd. 20.
Wolfrum, M. (1908), Untersuchungen über die Macula lutea der höheren Säugetiere. Arch. f. Augenheilk., Bd. 59.
— — (1907), Zur Entwicklung und normalen Struktur des Glaskörpers. Graefes Arch. f. Ophthalmol., Bd. 65.
— — (1908), Beiträge zur Anatomie und Histologie beim Menschen und den höheren Wirbeltieren. Arch. f. Ophthalmol., Bd. 67.
— — (1908), Untersuchungen über die Macula lutea der höheren Säugetiere. Bericht ü. d. 35. Vers. d. ophthalmol. Gesellsch. Heidelberg.
— — Beiträge zur Anatomie und Histologie der Aderhaut beim Menschen und bei höheren Wirbeltieren. Graefes Archiv f. Ophthalmol., Bd. 67.
— — Über Ursprung und Ansatz der Zonulafasern im menschlichen Auge. Ibid., Bd. 69.
Wood, T. H. (1892), Knochenbildung der Chorioidea. Arch. f. Augenheilk., Bd. 24.
Würzburg, A., Zur Entwicklungsgeschichte des Säugetierauges. Arch. f. Augen- u. Ohrenheilk., Bd. 5, Abt. 2.
Wychgram, E. (1910), Die Akkommodation des Schildkrötenauges. Klin. Monatsbl. f. Augenheilk., Jahrg. 1910, Bd. 48 (N. F. Bd. 10).

Digitized by Google

Wychgram, E. (1912), Über das Ligamentum pectinatum im Vogelauge. Arch. f. vergl. Ophthalmol., Bd. 3.
Wyman, F. (1853), Über das Auge und Gehörorgan bei den blinden Fischen (Amblyopsis spelaeus de Kay). Arch. f. Anat. u. Physiol.

Zawarzin, A. (1909), Beobachtungen an dem Epithel der Deszemetschen Membran. Arch. f. mikr. Anat., Bd. 74.
Zelinka, C., Über die Nerven der Cornea der Knochenfische und ihre Endigung im Epithel. Arch. f. mikr. Anat., Bd. 21, p. 202—239.
Zeller, E. (1888), Über die Larve des Proteus anguineus. Zool. Anz., Bd. 11, p. 570 bis 572.
— — (1889), Über die Fortpflanzung des Proteus anguineus und seine Larve. Jahresh. d. Ver. f. vaterl. Naturk. in Württemberg, p. 131—138.
Ziegenhagen, P. (1895), Beiträge zur Anatomie der Fischaugen. Diss., Berlin.
Zietzschmann, O., Das Sehorgan in Ellenbergers Handb. der vergl. mikr. Anat. d. Haustiere.
— — Die Traubenkörner unserer Haussäugetiere. Arch. f. mikr. Anat., Bd. 65.
— — (1910), Der Musculus dilatator pupillae des Vogels. Arch. d. vergl. Ophthalmol., 1. Jahrg. (Nach Untersuchungen von Andreae).
Zimmermann, W. (1886), Über zirkumvasale Safträume der Glaskörpergefäße von Rana esculenta. Arch. f. mikr. Anat., Bd. 27.
Zinn, J. G. (1754), Comment. Soc. scient., T. 3. Göttingen.
— — (1755), Descriptio anatomica oculi humanibus illustrata. Göttingen.
Zürn, J. (1902), Vergleichend-histologische Untersuchungen über die Retina und Area centralis retinae der Haussäugetiere. Arch. f. Anat. (u. Physiol.), Suppl.-Bd.

Digitized by Google

Autorenregister.

S. 1—9 Amphioxus. — S. 10—115 Retina. — S. 115—134 Glaskörper. — S. 114—145 Pecten. — S. 145—155 Innere Augengefäße. — S. 155—165 Deckepithel (Pigmentepithel). — S. 165—179 Chorioidea. — S. 179—215 Corpus ciliare. — S. 215—239 Iris. — S. 239—247 Linsenaufhängeband (Zonula zinnii). — S. 247—288 Linse. — S. 288 bis 298 Sklera. — S. 298—310 Cornea. — S. 310—345 Sehnerv. — S. 346—385 Rudimentäre Wirbeltieraugen.

A.

Abelsdorff 106, 143, 144, 161, 339.
Addario 116, 239.
Agababow 195, 240.
Aichel 39, 100, 105, 113.
Albers 88.
Allen 358.
Altmann 102.
Andreae 222, 229.
Angelucci 115, 206, 209, 213—215, 217.
Arnold 165, 234, 299.
Assheton 340.

B.

Babaraschew 263.
Babuchin 97, 100.
Bach 177.
Balducci 232 f.
Baldwin 239.
Barkow 144.
Bartels 24, 25.
Beauregard 136, 144, 146, 147, 154, 155.
Beer 71, 197, 201, 203, 205, 206, 209, 230, 242, 243, 303.
Berger 119, 160, 166, 169, 171, 173, 187, 209, 215, 217, 230, 233, 243, 244, 289, 290, 293, 295, 306, 309, 324, 331, 333, 334, 339.
Bergmeister 135, 155, 300, 301, 341.
Berlin 337.
Bernd 136.
Bernhardt 92.
Birbach 127.
Bielschowsky 25, 233, 305.
Biesiadlecki 330.
Blochmann 136, 140.
Blumenbach 88.
Boddaert 302.
Boeke 2, 4, 7.
Borysiekiwicz 67, 86.
Boveri 8, 9, 12, 105.
Brass 171.
Brauer 42, 72, 73, 76, 77, 93, 96, 160, 164, 172—174, 203, 216, 316, 338, 359, 365, 366, 372.
Brücke 120, 121, 147, 166, 168, 175 bis 178, 198, 205, 206.
Burckhardt 327.

C.

Cajal, Ramón y 22—25, 30, 31, 36, 37, 39, 42, 44, 45, 47, 49, 51, 53, 54, 56, 58, 59, 61—64, 99, 100—102, 114, 115, 310, 315, 319, 320, 322, 324, 327, 330.
Campos 122.
Canfield 206.
Carini 116.
Carrière 71, 93, 94.
Chatin 295, 296.
Chiarini 49, 51.
Chievitz 42, 52, 68, 69, 72, 77, 79, 82, 83, 84, 85, 86, 87, 99, 100—102, 104, 107, 108.
Chun 366.
Ciaccio 121, 308.
Cilimbaris 305.
Cirincione 116, 152.
Cohen 97, 103—105, 164.
Collin 229, 283, 286.
Cope 364.
Cuvier 88.

D.

Dammerman 7.
Dean 358.
Dedekind 152.
Deichsel 125, 197, 243, 244.
Demelle 234.
Denissenko 136, 146.

Digitized by Google

Desmoulins 321.
Dexler 330.
Deyl 93, 171, 197, 315—318, 323, 324, 332, 337, 343, 345, 353.
Dimmer 65.
Doflein 372.
Dogiel, J. 227.
Dogiel, A. S. 25, 33—35, 37, 45, 56, 61—63, 70, 90, 159.
Dostojewsky 208, 211—213.

E.

Eberth 149, 154, 232.
Edinger 6.
Eigenmann 358, 359, 362, 364, 373, 377, 378.
Eleonskaya 298.
Embden 25, 63.
Emery 160, 300.
Engelmann 22, 299, 302, 307.
Eppenstein 233.
Eustachius 315.
Euzière 40, 147.
Ewald 299.
Ewetsky 307.
Exner 160.

F.

Faber 232, 234.
Falchi 106.
Fischel 116, 199, 299.
Fish 319.
Flesch 77.
Franz 7, 18, 29, 33, 53, 69, 70, 84, 88, 94, 119, 129, 136, 153, 166, 167, 168, 175, 184, 186, 187, 193, 197, 206, 208, 209, 216, 229, 233, 237, 244, 246, 249, 259, 271, 281, 296, 298, 300, 308, 310, 331, 334, 338, 341, 348, 363, 366.
Frisch 7.
Fritsch 53, 64, 66, 67, 84, 90, 163.
Fritz 211—213, 223, 224, 305, 307, 308, 327.
Froriep 10, 11, 340, 341.
Fuchs 116, 152, 242, 302.
Fulliquet 327.
Fürst 16, 18, 42, 97, 100, 101, 103, 233.

G.

Gabriélidès 224.
Gage 314, 319.
Garten 24, 36, 44, 160.
Gaupp 48, 149, 174, 294, 302.
Geberg 195, 233.
Gegenbaur 136, 291.
Gemminger 296.
van Genderen Stoort 82.
Girardin 365.
Goette 284.
Goronowitsch 314.
Greeff 14—16, 19, 20, 23, 26, 44, 52, 63, 89, 90, 102, 150, 310, 315, 316, 320, 322—324, 331, 338, 339, 343.
Groß 327, 344.
Großkopf 65, 92.
Grünhagen 228.
Grynfellt 40, 147, 148, 184, 188, 189, 203, 209, 217—222, 224, 226, 230, 231, 234, 306, 350.
Gudden 325, 330.
Gulliver 71.
Gunn 65.

H.

v. Haller, A. 175, 244, 315.
Haller, B. 25.
Haensell 128.
Hanover 52, 120, 121, 136, 137.
Harris 326.
Harrison 341.
Hasche 232.
Hasse 1.
Hassenstein 178.
Hauschild 298.
Heerfordt 222.
Heidenhain 234.
Heine 90, 208, 213.
Heinemann 29, 48, 52, 57, 58, 77, 81.
Held 14, 16, 18, 101, 150, 341.
Helfreich 294.
Henle 14, 34, 89, 104.
Herzog 224, 244.
Heß 24, 52, 53, 57, 58, 71, 77, 80, 82, 160, 161, 162, 175, 178, 184, 186, 189, 190, 191, 202, 203, 206, 216, 217, 218, 242, 300, 304, 363, 368 bis 371.
Hesse 1—7, 9, 16—18, 20, 21, 33, 40, 42, 48, 53.
Hirsch 368.
His 302, 305, 341.
Hoffmann, K. C. 16, 23, 44, 52, 53, 65, 80.
Hoffmann, F. W. 331, 333, 335—339.
Hosch 43, 148, 161, 189, 221, 250, 263, 293, 301.
Hotta 222.
Howard 16, 18, 20, 23, 157.
Hoyer 294, 301, 302.
Hulke 52, 77, 79, 136.
Humboldt 177.
Huschke 141.
v. Husen 140.
Hyrtl 148.

I.

Ischreyt 259.
Iwanoff 149.

J.

Jacoby 150.
Januschke 160.
Joseph 1, 3—5, 6.

K.

Kallius 25, 79, 190, 310.
Kammerer 371—373, 385.
Kappers 326.
Keibel 116, 152, 340.
Kerr 12, 44, 103, 161, 250, 284.

Digitized by Google

Keßler 116, 119, 152, 164.
Key 324, 333, 337.
Kingsbury 318.
Kittlitz 151.
Klaatsch 115.
Klebs 307.
Klinge 222, 223.
Klinkowström 301.
Knox 77.
Koganei 97, 102, 165, 217, 223, 229, 230, 232—234.
Kohl 6, 7, 353, 355, 357—359, 362, 369 bis 371, 374—381.
v. Kölliker 116, 119, 122, 164, 165, 239, 240, 291, 293, 302, 305.
Kolmer 16, 18, 64, 66, 67, 101, 158, 161, 163.
Königshöfer 338.
Kopsch 129, 136, 144, 205, 206, 209, 215, 221, 226, 232, 295, 309.
Kotschetow 165.
Krause, K. 326.
Krause, W. 16—19, 21—23, 29, 31, 33, 34, 40—42, 44, 47, 48, 51—53, 56 bis 58, 65, 71, 72, 77, 79, 80, 82, 84, 88, 92, 146, 191, 355, 369.
Krohn 232.
Krückmann 14, 18, 26, 28, 134, 150, 324, 341.
Kühne 146, 160—162, 299.
Kuhnt 162, 217.
v. Kupffer 97, 358.

L.

Landolt 45.
Lange 235.
Langerhans 299.
Langhans 289, 291, 293, 308.
Lauber 48, 188, 209, 215, 300, 303, 306, 308.
Leber 150, 214, 263.
Lebouçq 19, 97, 100.
Lenhossék 116, 119, 124, 129, 131, 133, 144, 154, 240, 241, 247.
Leplat 175, 206.
Leuckart 136, 167, 315, 321, 325, 329, 338.
Levi 23.
Lewis 229.
Leydig 29, 48, 52, 136, 166, 198, 289, 290, 291, 293, 295.
Lieberkühn 115, 119, 128.
Lieto-Vollaro 231—233, 305.
Lindsay-Johnson 128, 135, 138, 150, 235, 237, 339, 350.
Lohmeyer 120.

M.

Mall 115.
Malpighi 315.
Manz 243, 244.
Mayer 149, 299.
Mayhoff 326.
Melkich 195, 233.
Mercanti 206.
Merk 105.
Merkel 96, 123, 190.
Michel 232, 310, 329, 330.
Mihalkovics 136.
Mildenberger 324.
Milne-Edwards 234.
Müller, Heinr. 15, 22, 25, 26, 29, 30, 36, 40, 44, 49, 52, 53, 58, 67, 77, 79, 83, 84, 92, 136, 152, 160, 205, 206, 222, 228, 291, 295, 353.
Müller, Joh. 6, 171, 325, 326.
Müller, W. 6, 29, 34, 70.
Münch 232.
Münzer 329.
Muhse 377.
Munk 329.

N.

Nagel 6.
Neumayer 29, 30, 31, 158.
Nicati 47, 337, 339.
Nowikoff 7.
Nunneley 52.
Nußbaum 93, 119, 184, 189, 195, 196, 224, 240, 340.

O.

Ogawa 339.

P.

Pappenheim 121.
Parker 2, 3, 6, 326, 327.
Parreidt 136, 154, 296.
Payne 377.
van Pee 116.
Pensa 7.
Peschel 308.
v. Pflugk 203.
Pincus 147, 318, 327.
Pines 26.
Pollack 25, 233, 305.
Poche 109.
Price 358.
Putnam 362.
Pütter 65, 87, 90—92, 95, 96, 162, 175—178, 194, 203, 212, 213, 223, 229, 237, 253, 254, 281, 297, 299, 300, 306, 322, 323, 324, 325, 331, 338.

R.

Rabl 66, 105, 116, 119, 133, 153, 194, 208, 229, 240, 250—255, 259, 261, bis 267, 269, 271, 272, 275, 278—281, 283—285, 287, 288, 381.
Rádl 69.
Radwaner 341.
Raehlmann 162, 164, 165, 302, 305.
Rawitz 96, 194, 208, 213, 232, 299, 305, 306, 308, 310.
Real y Beiro 152.
Reich 37.
Rejsek 48, 333.
Rengger 177.
Retzius 18, 29, 30, 31, 101, 115, 121, 122, 123, 124, 128, 154, 155, 158,

Digitized by Google

161, 187, 224, 232, 239, 240—242, 247, 324, 333, 337, 342, 355, 357.
Richiardi 152.
Richter 216, 218.
Ritter, C. 17, 21, 65, 259.
Ritter, W. E. 361, 363, 381.
Robinson 340.
Rohon 326.
Rollet 299, 302.
Rosenthal 120, 291.

S.

Salzmann 240, 241.
Sanders 326, 327.
Sattler 175—178, 325, 332, 336.
Schaaf 127.
Schaper 14, 19, 29—31, 45, 89, 97, 103, 104, 105, 158, 164, 283, 286.
Scheel 326, 329, 330.
Schenk 93.
Scherl 164, 165.
Schiefferdecker 25, 29, 30, 33, 34, 35, 37, 43—45, 49, 51, 54, 59, 61—65, 71, 160, 300.
Schlampp 371.
Schlemm 213.
Schmidt 146.
Schnaudigel 25.
Schneider, K. C. 16, 18, 20.
Schneider-v. Orelli 198, 234, 248, 301.
Schoebel 105, 284.
Schoeler 115.
Schoen 239, 240.
Schroeder van der Kolk 175.
Schultz 9, 385.
Schultze, M. 16, 27, 29, 36, 39, 40, 48, 51—53, 57, 58, 64, 65, 84, 96, 100, 106, 114, 165, 178, 339.
Schultze, O. 115, 123, 152, 154, 191, 240, 340.
Schwalbe 19, 44, 211, 239, 323.
Schwann 119, 120.
Seefelder 97, 99, 104, 108, 118, 135, 150, 153, 155, 164, 306, 324, 339—342.
Seeligsohn 134.
Sernoff 115.
Sewal 146, 160.
Singer 329.
Slonaker 70—72, 77, 79, 82—84, 86, 88, 89, 382.
Soemmerring, S. Th. 88.
Soemmerring, D. W. 88, 136, 175, 199, 324, 333.
Spee, Graf 154, 241, 243, 348.
Spemann 105.
Stannius 315, 326.
Steinlein 52, 58.
Stilling 128, 131.
Stock 223.
Stockard 358.
Stöhr 19.
van der Stricht 25.
Studnička 7, 313—321, 327, 328, 341, 344, 345, 351, 352, 357, 382.
Svaen 302, 307.
Sweet 382, 383.
v. Szily 116, 130, 132, 133, 155, 222, 224, 286, 341.

T.

Talma 53.
Tartufieri 25, 61, 305, 306.
Terrien 240.
Thilenius 171.
Tornatola 116, 123, 134.
Tornier 367.
Tretjakoff 131, 135, 182, 184, 189, 193, 195, 199—201, 203, 209, 214, 217, 221, 226, 231, 233, 243, 309, 337.

U.

Ucke 135, 155, 164, 341, 342.

V.

Vermes 25.
Versari 150, 152.
Virchow, R 120, 206.
Virchow, H. 21—23, 52, 53, 115, 119, 120, 121, 130, 135, 136, 144—149, 151—154, 168, 171, 177, 186, 187, 196, 197, 208, 211—214, 223, 243, 244, 298, 300, 302, 303, 305, 308.
Volz 171, 301.
Vrolick 175.

W.

de Waele 151, 153, 154.
Wälchli 82.
Waldeyer 302.
Weber 382.
Werneck 308.
Wessely 143, 144.
Westrum 338.
Wiedersheim 175.
v. Wittich 134.
Wlassek 341.
Wolff 302.
Wolfrum 88, 90, 116, 119, 121, 123, 133, 134, 153, 154, 165, 166, 175, 176, 239, 241.
Würzburg 164.
Wychgram 190, 203, 211.
Wyman 362.

Z.

Zawarzin 308.
Zelinka 301.
Zeller 373.
Ziegenhagen 94, 170, 174, 218, 243, 244, 246.
Zietzschmann 196, 197, 198, 221, 222, 229, 236, 308.
Zimmermann 149.
Zinn 121, 175.
Zürn 67, 85, 86, 95, 135, 339.

Digitized by Google

Sachregister.

Vorbemerkung. Dieses Register ist in erster Linie dem Erfordernis des umfangreichsten zweiten Teiles dieses Buches angepaßt und gibt demnach möglichst genaue Auskunft über die Bestandteile der typischen Wirbeltieraugen; doch erwiesen sich hier weder die Anführung der einzelnen Tierarten noch Hinweise auf deren systematische Stellung als erforderlich, da man in dieser Hinsicht im Text stets Zusammengehöriges beisammen finden wird. Anders liegt die Sache bezüglich Teil III, in welchem die rudimentären Augen behandelt werden; die in diesem Teil genannten Tierarten und -gruppen sind in nachstehendes Verzeichnis aufgenommen. In beiderlei Weise ist der kurze Teil I des Buches behandelt.

A.

Absonderungen von Pigmentepithelzellen 158, 160.
Aceratias 349.
Achsenzylinder 15, 24.
Achsenfasern 18, 19, 22.
Aleuroloidkörner 161, 163.
Amakrinen 15, 24.
— Amphibien 47.
— Reptilien 51.
— Säugetiere 63.
— Selachier 31.
— Teleostier 37.
— Vögel 54.
Amblyopsiden 360.
Amblyopsis 361.
Amiurus 364.
Amitose beim Hornhautendothel 308.
— beim Pigmentepithel 165.
Amnioneinstülpung ins Linsenbläschen der Vögel 286.
Amphibien, rudimentäre Augen 349.
Ammocoetes 351, 352 ff.
Amphioxus 1 ff.
— Becheraugen 1.
— Dorsale Sehzellen (Dorsalzellen) 5.
— Phylogenetische Bedeutung (Boveri) 8, 12.
— Vorderer Pigmentfleck 6.
Amphisbaena 377.
Anangiotische (anangische) Netzhäute 150, 151.
Angiotische Netzhäute 150.
Anhang, dorsaler 197.
Anomalien des Netzhautrandes 97.
Appositionelles Wachstum 103.
Apteryx 350.
Arachnoidealhülle des Sehnerven 311, 331.
Areae 69 ff.
— Entwicklung 107 ff.
Argentea 166, 173, 174.
— der Iris 230, 231.
Arteria capsularis 152.
Ascidienlarve 10.
Aufteilung des Sehnerven in einzelne Stränge 316, 319.
Augenanlage 11.
— solide bei Lepidosiren 12.
Augenbecher 12.
Augenblasennaht 12, s. a. Augenspalte.
Augengefäße, innere 145.
— auf Embryonalstadien 151.
— fertige Zustände 145.
Augenspalte 12.
— persistierende bei Fischen 92, s. auch Processus falciformis.
— — cf. auch Rudimentäre Augen.
Augenspaltenrest bei Amphibien 199.
— bei Vögeln 189, 190.
Augenspaltenreste, Allgemeines 237 ff.
Ausbildungsgrade der Retina 69.
Außenglied der Stäbchen 16.
— der Zapfen 20.
Äußere Körnerschicht 14.
Äußere retikuläre Schicht (äußere granuläre, plexiforme Schicht) 14.

B.

Bänder der Hornhaut 305.
Bandform des Sehnerven 312 ff., 321.
Basalmembran der Chorioidea 165, 175.
— der Linsenepithelzellen 277.
— der Retina, s. Glaskörper.
— vordere, der Hornhaut 298.

Digitized by Google

Bdellostoma 355.
Becheraugen von Amphioxus 1.
Becherspalte 12, s. a. Augenspalte.
Belastungsversuch 120.
Benthobatis 359.
Beutelmaulwurf, s. Notoryctes.
Bindegewebe des Chiasmas 328 ff.
— des Corpus ciliare 192.
— des Sehnerven 312.
Bipolaren 15, 24.
— der Amphibien 45.
— der Ganoiden 34.
— der Reptilien 49.
— der Säugetiere 59.
— der Selachier 30.
— der Teleostier 37.
— der Vögel 54.
Blätter des Chiasmas 327, 329 ff.
Blätteriger Bau des Sehnerven, s. Bandform.
Bläschenförmiger Körper bei Manatus 91.
Blinde Tiere, s. Rudimentäre Augen.
Blindwühlen 374.
Bowmansche Membran 298.
Branchiostoma, s. Amphioxus.
Brille 302, 303.
Bruchsche Membran 220.
Brücke am Pecten 138.
Brückescher Muskel 206.
Bulbuskante 296.
Bulbusstütze der Selachier 291.

C.

Cänogenese 384.
Campanula halleri 187, s. auch Linsenmuskel.
Capsula perilenticularis 152.
Carassius auratus 366.
Cavum lenticuli 276.
Centrophormien 308.
Centrosomen in Hornhautendothelzellen 308.
— in Retinazellen 97.
Ceratiiden 349.
Cetomimus 365.
Chiasma nervi optici 339, 357.
— nervorum opticorum 325.
Chologaster 361.
Chorioidea 165.
— Amphibien 174.
— Basalmembran 165.
— Choriocapillaris 165, 166, 175, 176.
— Dipneusten 174.
— Ganoiden 174.
— Reptilien 175.
— Säugetiere 175.
— Selachier 166.
— Teleostier 169.
— Vögel 175.
Chorioidealdrüse 170, 171.
Chrysochloris 382.
Ciliarfalten 181.
Ciliarmuster 186.
Ciliarkörper 179, s. auch Corpus ciliare.
Ciliarnerven 193, 195.
Circulus hyaloideus (Cercle hyaloidien) 148.
Circumcornealpigmentierung 298.
Commissura transversa 325.
— postoptica inferior 325.
Conjunctiva corneae 298.
Conus hyaloideus 135, 339.
Cornea 298.
— Endothel 306.
— Epithel 298.
— in rudimentären Augen 383.
— Membr. descemeti 306.
— propria 298.
— Sclero-Cornealrand 309.
Corpus chorioideale 170, 174.
Corpus ciliare 179.
— — Bindegewebe und Gefäße 192.
— — Form 182.
— — Ligamentum pectinatum iridis 209.
— — Linsenmuskel und Processus falciformis 195.
— — Musculus ciliare 202.
— — Sinus venosus Schlemmii 213.
— — vgl. auch Rudimentäre Augen.
Corpus lentiforme 170, 171.
Cramptonscher Muskel 206, 303.
Cryptobranchus 349.
Cyclostomen 351.

D.

Deckepithel 155.
— Amphibien 161.
— Dipnoer 161.
— Ganoiden 159.
— Histogenetisches 163.
— Reptilien 161.
— Säugetiere 162.
— Selachier 158.
— sezernierend 158, 160.
— Teleostier 159.
— Vögel 162.
— vgl. auch Rudimentäre Augen, z. B. 384.
Differenzierungsstadium der Retina 97.
Diplosomen 18, 99.
Dipnoer 350.
Doppelkörner 23.
Doppelstäbchen 22.
Doppelzapfen 22.
— Amphibien 44.
— Selachier 33.
Dorsaler Anhang 197.
Dorsale Sehzellen von Amphioxus 1, 5.
Duplikaturen des Netzhautrandes 97.
Duralhülle des Sehnerven 311, 331.

E.

Ectropium iridis 217.
Elastische Fasern der Hornhaut 305.
— — der Iris 231—234.
Ellipsoid, Außenlinse 19, 21.
Endothel der Iris 215.
— des Ligamentum pectinatum 211.
Ependym des Sehnervenventrikels, s. Ventrikel, und Neuroglia.

Digitized by Google

Ependym, lichtempfindliche usw. 7.
Epiphysis, ein lichtrezipierendes Organ 7.
Epithelcharakter der Retina 101.
Epithelreste 135.
Euangiotische Netzhäute 150.
Excavatio nervi optici 337, 338, 339.

F.

Fächer s. Pecten.
Fadenapparat 19.
Faltenbildungen des Netzhautrandes 97.
Faserkörbe 28.
Faserschicht 14, 34.
Fenster 73, 160.
Fettpolster am distalen Ende des Sehnerven 311.
Fettropfen in den Pigmentepithelzellen 161, 162.
Fibrae arcuatae der Cornea 305.
Fische, s. Amphioxus, Cyclostomen, Ganoiden, Selachier, Teleostier.
Fischlarven, Argentea 174.
Fledermausauge 350.
Flimmerzellen des Hornhautepithels bei Amphibienlarven 299.
Fontanascher Raum 211.
Fötale Augenspalte 103, s. auch Augenspalte.
Fovea 69.
— Amphibien 77.
— Cyclostomen 357.
— Entwicklung 107 ff.
— Reptilien 77 ff.
— Säugetiere 165.
— Teleostier 71.
— Tiefseefische, Stäbchenfovea 72.
Füße der Gliazellen 150.
Funktionelle Gestaltung der Retina 111.
Fuszin 161.

G.

„Ganglienzellen" 24, s. auch Ganglion opticum-Zellen.
Ganglienzellenschicht 15, s. auch Ganglion opticum-Zellen.
Ganglion nervi optici 15.
Ganglion opticum-Zellen („Ganglienzellen") 24.
— — der Amphibien 47.
— — der Ganoiden 34.
— — der Reptilien 91.
— — der Säugetiere 64.
— — der Selachier 31.
— — der Teleostier 39.
— — der Vögel 56.
Ganglion retinae 15.
Ganglionzellen s. Ganglion opticum-Zellen.
Gefäßglomerulus im Glaskörper der Forellenembryonen 152.
Gefäßklappen am Circulus hyaloideus 148.
— an der Iris 231.
Gefäßkorb 152.
Gefäßkranz und Gefäßnetz der Lamina cribrosa 333.
Gefäßnetz der Hyaloidea 145.
Gehäuse, gliöses, am Sehnerven 341.
Gelbes Feld 82.
Gerade Zapfen der Vögel 53.
— — der Reptilien 49.
Gerüstnatur der Glaskörper 121.
Gigantactiniden 349.
Glashaut, 168 s. a. Basalmembran der Chorioidea, Glasmembran.
Glaskörper 115.
— Basalmembran der Retina 116.
— Elementarstruktur 121, 129.
— Histogenetisches 132.
— histogenetische Theorie 129.
— Physikalisches 119.
Glaskörperfibrille 121.
Glaskörperarterie, persistierende 152.
Glaskörperflüssigkeit 119.
Glaskörpergefäße, oberflächliche 145.
Glaskörperhaut 122.
Glaskörperkanal 127.
Glaskörperspalte 124 ff., 143.
Glaskörpertrichter 127.
Glaskörper und Zonula zinnii 119, 240, 247.
Glaskörperzellen 153 ff.
— ektodermale 155.
Glasmembran 195, s. auch Glashaut.
Glia, s. Neuroglia.
Gliazellen in der Excavatio nervi optici 339.
Glióse Lamina cribrosa 334, 336, 337.
Gliöses Gehäuse am Sehnerven 341.
Goldmaulwurf, s. Chrysochloris.
Graue Wurzel des Sehnerven 330.
Grenzen der Retina 92 ff.
Grenzring 211.
Gronias 364.
Grundplatte des Ciliarkörpers 181, 192.
Grüne Stäbchen der Amphibien 44.
Guanin 157, 159, 166.
Guddensche Kommissur 325.

H.

Haie, s. Selachier.
Hauptfasern 263.
Hauptretina 73.
Hauptzapfen 23.
Hautknochen 291.
Histogenetische Theorie des Glaskörpers 129.
Höcker unter dem Ringwulst 271, 272.
Holangische Netzhäute 150/51.
Horizontalzellen der Vögel 54.
Horizontale Ganglienzellen, s. Horizontalzellen.
Horizontale Fulkrumzellen der Ganoiden 34.
— — der Selachier 30.
Horizontale Stützzellen 23.
— — Amphibien 45.
— — Ganoiden, s. Horizontale Fulkrumzellen.
— — Reptilien 49.
— — Säugetiere 59.
— — Selachier, s. Horizontale Fulkrumzellen.
— — Teleostier 37.

Digitized by Google

Horizontale Stützzellen, Vögel 54.
Horizontalzellen (Horizontale Ganglienzellen) 15.
— Amphibien 46.
— Reptilien 49.
— Säugetiere 59.
— Selachier 30.
— Teleostier 36.
— Vögel 54.
Hornhaut 298, s. auch Cornea.
Hornhautendothel 306.
Hornhautepithel 298.
Hornhautsporn 310.
Hornhautzellen 305.
Hyalogenese 132.
Hyaloidea 122.
Hydrostatisches Sinnesorgan im Denticetenauge 90.
Hyperboloid 19, 22.

I.

Innenblatt der Pars optica retinae, s. Retina.
Innenglied der Stäbchen 18.
— der Zapfen 21.
Innenlinse 22.
Innere granuläre Schicht (innere plexiforme oder retikuläre Schicht 15.
Innere Augengefäße 145.
Innere Körperschicht 14.
Interstitielles Wachstum der Retina 103.
— — der Linse 286.
Interzellularbrücken bei Linsenfasern und -zellen 263.
Intravaginaler Lymphraum 311, 331.
Involution 384.
Iris 215.
— Dilatator 218.
— Endothel 233.
— Pigmentepithel 216.
— Sonderbildungen der Pars ciliaris et iridiaca retinae 237.
— Sphinkter 224.
— Stroma 230.
— Traubenkörner und Operculum pupillare 234.
— vgl. auch Rudimentäre Augen.
Irisfortsätze 211.

K.

Kamm, s. Pecten.
Kannelierung des Linsenäquators 275.
Kapillarnetz der Lamina cribrosa 335.
Kernzone 262, 264.
Kiwi 349.
Knochen, Hautknochen der Sklera 291.
Knochen der Sklera 288.
Knochenring der Sklera, s. Sklerotikalring.
Knochenschuppe 293.
Knochen, Sehnerven-, s. Sehnervenknochen.
Knollige Auswüchse des Ciliarepithels beim Menschen 190.
Knorpel der Sklera 288.
Kontiguität oder Kontinuität 24.
Konzentrische Stützzellen, s. horizontale Stützzellen.
Körbe 308.
Kornea 298, s. auch Cornea.
Körnerpigment 162.
Kristallzellen der Chorioidea 169, 171.
— der Iris 230.
— der Sklera 288.
Körnchenzellen 7.

L.

Lamellenbau der Hornhaut 300ff., 305.
Lamellenspaltung der Hornhaut bei Teleostiern 301.
— — — bei Vögeln 303.
Lamina cribrosa 312.
Lamina elastica anterior der Cornea 298.
Lamina elastica der Chorioidea 165.
Lamina elastica posterior 298.
Landolsche Kenlen 24, 110.
— — Amphibien 45.
— — Ganoiden 34.
— — Reptilien 49.
— — Säugetiere 58.
— — Selachier 31.
— — Teleostier 37.
— — Vögel 54.
Längsfibrillen der Stäbchen 16.
Lanzettfisch, s. Amphioxus.
— — — Zapfen 20.
Ligamentum annulare 209, 301.
— musculo-capsulare 243.
— pectinatum iridis 209 ff.
— quadratum 243.
— suspensorium lentis 243.
Limbus cornealis 305.
Linea terminalis retinae 92, 95, s. auch Ora serrata.
Linse 247.
— als einschichtiges Epithel 247.
— Cavum lenticuli 276.
— Epithel 249.
— Fasermasse 261.
— Form 248.
— Histogenese 281.
— Kapsel 277.
— Ringwulst 254.
— vgl. auch Rudimentäre Augen, z. B. S. 384.
Linsenanlage, s. Linse, Histogenese.
— solide, bei Selachiern 281.
— — bei Dipnoern 284.
Linsenaufhängeband (Zonula zinnii) 239.
— Amphibien 242.
— Fische 243.
— Reptilien 242.
— Säugetiere 241.
— Vögel 241.
Linsenepithel 249.
Linsenfasermasse 261, 267.
Linsenförmiger Gefäßkörper 171.
— Körper 19.
Linsengefäßnetz, Linsengefäßsystem 152.
Linsenkapsel, gefäßhaltige 152.
Linsenkissen bei Dissomma 203.
Linsenmuskel 187, 195 ff., 200, 201, 202.
— von Dissomma 203.
Linsennaht 263, 264.

Digitized by Google

Linsenpolster bei Dissomma 203.
Linsenstern 264.
Lipochrin 161.
Lockeres Netzwerk 211.
Lucifuga 364.
Lumen des Sehnerven, s. Ventrikel.
Lymphraum, intravaginaler 311, 331.
— subarachnoidealer 311.
— subduraler 311.
Lymphspalten der Hornhaut 306.

M.

Macula lutea (Retina).
— — 151.
Markhaltige Nervenfasern der Retina bei Ganoiden 34.
— — — — bei Säugetieren 67.
— — — — bei Vögeln 58.
— — — — des Sehnerven, s. Nervenfasern.
— — — — Bedeutung 332.
Markhöhle des Skleraknochens 296.
Markstreifen bei Leporiden 92.
Maulwurfsauge 350, 378.
Membrana capsularis 152.
— capsulo-pupillaris 152.
— descemeti 298.
— elastica der Chorioidea 175.
— fenestrata 47.
— limitans externa 14.
— — interna 15.
— — perivascularis 28, 150.
— perforata 47.
— pupillaris 152.
— quadrangularis 243.
— vasculasa retinae 123, 152.
Merangische Netzhäute 151.
Mobiles Pigment 161.
Müllerscher Muskel 206.
Musculus brückei 206.
— ciliaris 202.
— cramptoni 206, 303.
— dilatator, s. Dilatator.
— mülleri 206, 347.
— protractor corporis ciliaris 206.
— — lentis 200.
— retractor lentis 200, 201, s. auch Campanula halleri und Linsenmuskel.
— sphincter, s. Sphinkter.
— tensor chorioideae 208.
Muskelfasern der Chorioidea 166, 175.
Myeloidkörner 161, 162.
Myoid 32.
Myxine 355.

N.

Nadelpigment 162.
Nebenretina 72, 73.
Nebenzapfen 23.
Nerven der Hornhaut 302.
— des vorderen Pigmentfleckes bei Amphioxus 7.
Nervenendigungen der Iris 233.
— der Sklera 298.
Nervenfasern im Pecten 140 ff., 335.
— im Sehnerven 315 ff., 322.
Nervenfaserschicht 15.
— Verlagerung bei rudimentären Augen 352.
Nervöse Amakrinen 110.
— — Amphibien 47.
— — Reptilien 51.
— — Selachier 31.
— — Vögel 55.
Nervus opticus 310, s. a. Sehnerv.
Netzhaut s. Retina.
Netzhautgefäße, Lymphscheiden 149.
— bei Aalarten 146.
— bei Säugetieren 150.
Netzhautspalte 12.
— persistierende bei Fischen 92.
Netzwerk, lockeres 211.
Neunauge, s. Petromyzon.
Neurofibrillen in den Ganglienzellen der Retina 25.
— in den Sehzellen? 16.
Neuroglia des Chiasmas 328 ff., 330.
— (Glia) der Retina 25.
— — des Sehnerven 310 ff., 312 ff., 341, 342.
— in der Lamina cribrosa, s. Septensystem, und gliöse Lamina cribrosa.
Notoryctes 383.

O.

Ölkugeln 21, 22, 110.
— Amphibien 44, 48.
— Ganoiden 33.
— Reptilien 49.
— Säugetiere 65.
— Vögel 57, 58.
Olmauge, s. Proteus.
Öltropfen, s. Ölkugeln.
Operculum pupillare 216, 234 ff.
Optikuskopf 336.
Orangefeld 82.
Ora serrata 92, 95, 191.
— — bei Säugetieren 97.
Oval 22.

P.

Papilla nervi optici 337.
Paraboloid 22.
Parietalorgane 7.
Pars ciliaris retinae 187.
— — — Sonderbildungen 237.
— epiblastica iridis 215.
— iridiaca retinae 216.
— — — Sonderbildungen 237.
— mesoblastica iridis 215.
— optica retinae s. Retina.
Partialrudimentation an Wirbeltieraugen 347.
Paurangische Netzhäute 151.
Pecten 129, 134.
— Reptilien 135.
— Säugetiere 135.
— Vögel 137.
— und Glaskörper 143.
Perilentikulärer Faserfilz 133.
Petromyzon 351.

Digitized by Google

Phylogenese des Wirbeltierauges 8, 10, s. a. Stammesgeschichte.
Pialhülle des Sehnerven 311, 331.
Pigment in der Sehgrube der Medullarplatte 12.
— in Form von Nadeln 161.
— in der Papilla nervi optici 339.
— im Sehnerven der Telostier 434.
— mobiles 161.
— stabiles 161.
Pigmentanhäufungen in der Körperoberfläche von Amphioxus 1.
Pigmentepithel 155, s. auch Deckepithel.
— der Iris 216.
— sezernierend 158, 160.
— und Sehnerv 341.
Pigmentfleck, vorderer, von Amphioxus 1, 6.
Pigmentierung der Zonula zinnii bei Ganoiden 246.
— des Innenblattes der Retina 105.
Pigmentträger 155.
Pigmentzelle im Becherauge von Amphioxus 3.
Pigmentzellen der Chorioidea 167, 176.
— der Hornhaut 300, 305, s. a. Circumcornealpigmentring.
— der Iris 230, 232.
— der Lamina cribrosa 334, 336.
— der Pialscheide 331.
— des Sehnervenknochens 296.
— der Sklera 288, 293, 298.
— der Sklerocornealgrenze 309, 310, s. a. Circumcornealpigmentring.
Plastizität der Linse 273.
Plättchenzerfall 16, 20.
Primäre Augenblase 12.
Primitivfibrillen 24.
Processus ciliares 184
Processus falciformis 93, 125, 195 ff., 199.
Proteus 368.
Protoplasmahügel 100.
Protuberantia bulbi 108.
Pseudangiotische Netzhäute 150.
Pupillarknoten, ventraler und dorsaler 317.

Q.

Querbrücken bei Linsenfasern und -zellen 263.
Querder, s. Ammocoetes.
Querstreifung des Ciliarmuskels bei Sauropsiden 203.
— des Dilatators unwahrscheinlich 221, 222.
— des Sphinkters 226, 227.

R.

Radiale Stützzellen, s. Radialfasern.
Radialfasern 15, 25, 26.
— Amphibien 47.
— Ganoiden 34.
— Reptilien 51.
— Säugetiere 64.
— Selachier 31.
— Teleostier 37, 39.
— Vögel 56.
Reptilien, rudimentäre Augen 427.
Retardation der Entwicklung 384.
Rete vasculosum lentis 133.
Retina als Epithel 13.
— im engeren Sinne = Pars optica retinae 12.
— Grenzen, s. Netzhautspalte und Linea terminalis retinae.
— Histogenese 97.
— Regionen 68.
— — Amphibien 77.
— — Ganoiden 70.
— — Reptilien 77.
— — Säugetiere 84.
— — Selachier 69.
— — Teleostier 70.
— — Tiefseefische 73.
— — Vögel 81.
— Schichten 12 ff.
— — Amphibien 44.
— — Dipnoer 43.
— — Ganoiden 33.
— — Reptilien 48.
— — Säugetiere 58.
— — Selachier 29.
— — Teleostier 36.
— — Tiefseefische 42.
— — Vögel 53.
— vgl. auch Rudimentäre Augen, z. B. 384.
Retrozonuläre Fasern 131, 134.
Rhineura 377.
Ringwulst der Sauropsidenlinse 254.
Rochen, s. Selachier.
Rotes Feld 82, 162.
Rote Stäbchen der Amphibien 44.
Rückläufige Entwicklung 385.
Rudimentation durch Caenogenese 384.
— — Involution 384.
— — Retardation 384.
Rudimentäre Wirbeltieraugen 346 ff.
— — Amphibien 368.
— — Cyclostomen 352.
— — Partialrudimentation 347.
— — Reptilien 377.
— — Säugetiere 378.
— — Selachier 359.
— — Teleostier 360.
— — Totalrudimentation 348.

S.

Saccus vasculosus 7.
Säugetiere, Rudimentäre Augen 378.
Schichtenreinheit, Grade der 112.
Schlemscher Sinus 213.
Schräge Zapfen der Reptilien 49.
— — der Vögel 53.
Sehepithel 15.
Sehgrube in der Medullarplatte 11.
Sehne des Linsenmuskels 243, 244.
Sehnerv 310.
— Chiasma nervorum opticorum 325.
— Histogenese 12, 340.
— Papilla nervi optici 337.
— Stamm 312.
— Verhalten am Augapfel 331.

Digitized by Google

Sehnervenknochen 296.
Sehnervenscheide 311 ff.
Sehzelle im Becherauge von Amphioxus 3.
Sekret der Ringwulstzellen 256, 259, 277.
Sekundäre Augenblase 12.
Selachier, rudimentäre Augen 347, 359.
Semidecussatio 325.
Septen, bindegewebige, im Sehnerven 312 ff.
— — im Skleraknorpel 290.
— neurogliale im Sehnerven 315 ff.
Septensystem der Lamina cribrosa 333.
Sinnesorgan, hydrostatisches im Denticetenauge 90.
Sinnesschicht, abgesprengte, im Denticetenauge 90.
Sinus 186, 190.
Sinus venosus Schlemmii 213.
Siphonops 374.
Sklera 288.
— Amphibien 290.
— Dipnoer 293.
— Ganoiden 291.
— Reptilien 294.
— Säugetiere 296.
— Selachier 289.
— Teleostier 292.
— Vögel 295.
— s. auch Rudimentäre Augen.
Skleradicke bei rudimentären Augen 383.
— bei Säugetieren 297.
— bei Selachiern 290.
Sklerafortsatz 309.
Skleralrinne 214.
Sklerawulst 295, 309.
Sklerocornealrand 309.
Sklerotikalring 295, 296.
Spezielle Zellen mit aufsteigendem Achsenzylinder 63.
Sphären 308.
Spinnenzellen 25, 26, 58, 64.
Spiralfasern in den Sehzellen 16 ff.
Squalops 382.
Stäbchen 16.
Stäbchen der Tiefseefische 42.
Stäbchenfaser 19.
Stäbchenfovea 76, 77.
Stäbchenfüße 20, 109 ff., s. auch Stäbchenzapfenschicht.
Stäbchennetzhäute 57.
Stäbchenkorn 19.
Stäbchenpigment 162.
Stäbchensaum, s. Stiftchensaum.
Stäbchenzapfenschicht 13.
— Amphibien 44.
— Dipnoer 44.
— Ganoiden 33.
— Reptilien 48.
— Säugetiere 58.
— Selachier 29, 31, 33.
— Teleostier 36, 39, 40.
— Vögel 53.
Stäbchenzelle 16.
Stabiles Pigment 161.
Stammesgeschichte 109.
Stammverwandtschaft 114.
Sternförmige Ganglienzellen 63, 110.
— — Amphibien 45, 47.
— — Teleostier 47.
Stiftchensaum bei Amphioxus 4 ff.
Stroma iridis 230.
Stygicola 364.
Stützfasern 15.
Subarachnoidealer Lymphraum 311.
Subduraler Lymphraum 311.
Suprachorioidea 166, 168.
— knorpelhaltig 168.
Systematik 108.

T.

Talpa coeca 382.
— europaea 350, 378.
Tangentiale Fulkrumzellen, s. Horizontale Fulcrumzellen.
Tapetum an der Iris 230 ff.
— (chorioideale) lucidum 166, 174, 175, 177.
— — — cellulosum 166, 178.
— — — fibrosum 178.
— — — Farbe 167, 178.
— nigrum 155.
— retinale lucidum bei Reptilien 161.
— — — bei Säugetieren 67, 163.
— — — bei Teleostiern 157, 160.
Teleostier, rudimentäre Augen 348, 349, 360.
Teleskopaugen der Tiefseefische 42, 73.
— bei Vögeln 296.
— sogenannte, beim Goldfisch 367.
Totalrudimentation des Auges, beginnende 348.
— — — vorgeschrittene 351.
Tragfähigkeit des Glaskörpers 120.
Transversalmuskel 202.
Traubenkörner 216, 234, 235.
Trochlichthys 362.
Trypauchen 362.
Trypauchenophrys 362.
Tunica vasculosa lentis 130, 152.
Typhlogobius 363.
Typhlomolge 373.
Typhlops 375, 377.
Typhlotriton 373.
Typische Wirbeltieraugen 10 ff.

U.

Übergangsfasern 263.
Umbraculum 237.

V.

Vagina nervi optici 311.
Vasculosa der Chorioidea 166, 167.
Ventrikel des Sehnerven 318, 319, 320.
— — — verödeter in Form eines Zellstranges 319.
Veränderung der Stäbchen und Zapfen durch Licht 24.
Verhalten des Sehnerven am Augapfel 331.
Verhornung des Hornhautepithels 269.

Digitized by Google

Verkalkung des Knorpels der Sklera 290, 292.
Vögel, beginnende Rudimentation in einigen Augen 350.
Vordere Grenzschicht des Glaskörpers 123.

W.

Wassermaulwurf, s. Squalops.

Z.

Zapfen 20.
— s. Pecten.
— unter dem Ringwulst 271, 272.
Zapfenfuß 22.
Zapfenkorn 22.
Zapfenmosaik 72.
Zapfenzelle 20.
Zapfenreichtum der Fovea 71, 77, 81, 84, 86.
Zentralfasern 263.
Zentralkanal des Glaskörpers 127.
Zentrallinse 271.
Zellen im Glaskörper 153 ff.
Zellteilungen in der Retina 99.
Zirkumlentikuläres Netz 152.
Zonula zinnii 339, s. Linsenaufhängeband.
— — und Glaskörper 119, 240, 247.
Zotten der Chorioidea und Retina bei Pteropus und Cynonyctaris 66, 178.
Zuwachsstadium 97.
Zwillingsstäbchen 44.
Zwillingszapfen 22.
— der Amphibien 44.
— der Teleostier 36, 42.
— der Vögel 53.
Zwischensubstanz der Hornhaut 305.
Zylinderepithelstadium 97.

UNIV. OF MICHIGAN
JUN 25 1918

Druck von Ant. Kämpfe, Jena

Digitized by Google

Digitized by Google

Digitized by Google

UNIVERSITY OF MICHIGAN
3 9015 06835 7527

UNIVERSITY OF MICHIGAN
3 9015 02132 8367
Google

Digitized by Google